

# Mantenedores de espacio colocados del 2008 al 2011 en la Facultad de Odontología, Universidad de Costa Rica

## Space maintainers placed from 2008 to 2011 at the School of Dentistry, University of Costa Rica

*\*Dra. Natalia Gutiérrez Marín*

*\*\*Dra. Andrea López Soto*

### *RESUMEN*

El objetivo de esta investigación fue establecer el tipo y la cantidad de mantenedores de espacio colocados por los estudiantes de la clínica de Odontopediatría de la Facultad de Odontología, Universidad de Costa Rica, en tres generaciones de graduados durante el período comprendido entre los años del 2008 al 2011. Se analizaron los registros de 146 estudiantes, de éstos se obtuvo una población de 1646 pacientes en los que se colocaron 340 mantenedores de espacio: banda y asa, arco lingual, arco de nance, intralveolar, prótesis fijas, transpalatal y removibles. El tipo más común de mantenedor de espacio utilizado, fue el banda y asa con 180 unidades (52.9%), y el menos empleado fue el transpalatal con 6 dispositivos (1.8%).

### *PALABRAS CLAVE*

Mantenedor de espacio, pérdida prematura de dientes, pérdida de espacio.

### *ABSTRACT*

The objective of this investigation was to determinate both the type and quantity of space maintainers in pediatric dentistry performed by three generations of graduates from 2008 to 2011 at the School of Dentistry of the University of Costa Rica. 146 student registers were analyzed with a population of 1646 patients. The students placed 340 space maintainers; including band and loop, lingual arch, Nance arch, distal shoe, fixed prosthesis, transpalatal and removables. The most commonly used space maintainer was the band and loop (180 units; 52.9%) and the least was the transpalatal (6 units; 1.8%).

### *KEYWORDS*

Space maintainers, premature tooth loss, premature loss.

### **INTRODUCCIÓN**

Las piezas dentales temporales son importantes para guardar el espacio de los dientes permanentes y conservar el perímetro del arco; por tanto se presenta un problema cuando los padres se preocupan de la salud oral de sus hijos muy tarde, y ya no se puede aplicar alguna medida terapéutica conservadora y la exodoncia es la única opción de tratamiento (García y col., 2007).

La extracción de una pieza decidua está indicada cuando (Ortíz y col., 2009):

- Se presenta una destrucción dental al grado que no se pueda restaurar.
- Se ha producido una infección en el área periapical o interradicular.
- Existen dientes sumergidos con evidencia de anquilosis que impide la reabsorción fisiológica del temporal y erupción del permanente.

\*Profesora, Instructora. Facultad de Odontología. Universidad de Costa Rica. natalia.gutierrez@ucr.ac.cr

\*\*Profesora, Instructora. Facultad de Odontología. Universidad de Costa Rica. andreamaria.lopez@ucr.ac.cr

El concepto de pérdida prematura de piezas primarias, fue descrito desde 1880 por Davenport y Hutchinson (García y col., 2011; Laing y col., 2009). En 1909, el ortodoncista Angle probablemente elaboró el primer mantenedor de espacio (Olmos y col., 2009). En 1949, investigadores como Liu condujeron el primer estudio relativo a la cuantificación del espacio perdido luego de la extracción temprana de una pieza temporal, sin embargo, este estudio tuvo problemas debido a la técnica utilizada (Laing y col., 2009). Posteriormente, Fanning (1962) estudió el efecto de la extracción de molares temporales en la formación y erupción de sus sucesores. Ya en 1975 Norton, Wickwire y Gellin, estudiaron el mantenimiento de espacio en la dentición mixta (Olmos y col., 2009).

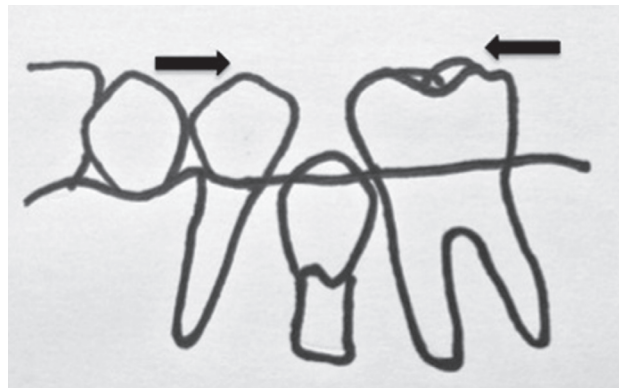
Se considera pérdida prematura de órganos dentales, cuando los dientes temporales se exfolian o son extraídos antes del momento fisiológico de recambio, con menos de las tres cuartas partes o la mitad de la raíz del diente sucedáneo formada, o, bien, si existe más de 1mm de hueso alveolar cubriendo el subsiguiente diente permanente (García y col., 2011; Ram y col., 2010).

La prevalencia de las pérdidas prematuras es muy variable de acuerdo con la población estudiada, se reporta entre 11,4% y 50% (García y col., 2011; Pedersen y col., 1978).

Las principales causas de pérdida prematura son las caries o los traumatismos (García y col., 2011; García y col., 2007; Moreno y col., 2011; Moore y Kennedy, 2006), y entre otras causas se enumeran: erupción ectópica, desórdenes congénitos, malformaciones dentales, restauraciones defectuosas, y dientes anquilosados (Moreno y col., 2011; Tunison y col., 2008).

Algunas de las consecuencias de la pérdida temprana de piezas dentales son la disminución del perímetro y la longitud del arco con la consecuente desviación de la línea media, y el favorecimiento de la instalación de maloclusiones como apiñamiento, erupción ectópica o impactación de los dientes permanentes, alteración de la relación molar y canina. Esto ocurre por la migración mesial de los molares permanentes y disto inclinación y retrusión del segmento anterior, como lo muestra la figura 1. También se reportan cambios en el plano vertical como la profundización de la mordida, y en el plano transversal como mordidas cruzadas (García y col., 2007; Moreno y col., 2011; García y col., 2011; Moore y Kennedy, 2006).

**Figura 1**  
**Migración mesial de molares permanentes y disto inclinación del segmento anterior, con posible impactación del diente permanente**



Si un diente se pierde prematuramente, su antagonista continúa el proceso de erupción hasta extruirse y producir alteración del plano oclusal y pérdida de la dimensión vertical. También pueden darse cambios estructurales en el tejido óseo, de acuerdo con la edad en la que ocurre la pérdida dental, y producirse defectos en la altura del hueso alveolar. A nivel del tejido blando, es posible el favorecimiento de anomalías causadas en la mucosa gingival, como la queratinización. Además, se pueden instaurar hábitos perniciosos como la colocación de la lengua en los espacios edéntulos, lo que contribuye a formar pseudoprognatismo o falsos prognatismos (mordidas cruzadas anteriores) (Proffit, 1994).

La pérdida prematura de los incisivos primarios compromete la estética, y puede producir alteraciones en el desarrollo fonético cuando el niño está comenzando a desarrollar el habla, pues muchos sonidos requieren que la lengua toque la cara palatina de los incisivos superiores (Ortiz y col., 2009).

La pérdida de espacio es mayor en mandíbula que en maxila, e igualmente mayor si se pierde la segunda molar temporal en vez de la primera (Tunison y col., 2008).

Las consecuencias que se pueden presentar por la pérdida prematura de piezas temporales, dependen de diversos factores entre los que se citan: la edad a la que perdió la pieza dental, el potencial de crecimiento dental y facial, el grado de interdigitación y la presencia o no de hábitos orales (Yai-Tin y col., 2011).

Como solución a este problema se han utilizado los mantenedores de espacio, pero las premisas para su utilización dependen de la edad dentaria del niño, el patrón de erupción, la secuencia de erupción dental, la cantidad de hueso alveolar que recubre el diente permanente, el tiempo transcurrido desde la extracción, el grado de apiñamiento y espacio disponible, interdigitaciones, anomalías o ausencia de dientes permanentes, tipo y posición del diente, y la habilidad del niño para cooperar con los procedimientos dentales, así como el mantener una buena higiene oral (Ram y col., 2010; Ortíz y col., 2009).

Entre las indicaciones para la colocación de los mantenedores de espacio se citan: cuando existe el espacio indicado para la erupción del permanente; el sucesor permanente está presente y el desarrollo es normal; la longitud de arco no se ha acortado; pueden desarrollarse hábitos secundarios como lengua protráctil; la relación molar o canina no ha sido afectada; se pierden los molares temporales prematuramente antes de la erupción del primer molar permanente; hay una predicción favorable del análisis de dentición mixta y cuando el paciente presenta problemas estéticos o psicológicos por la pérdida prematura de sus piezas temporales, especialmente en el segmento anterior (Ortíz y col., 2009).

Los mantenedores de espacio son de gran utilidad cuando se han extraído tempranamente piezas temporales; sin embargo, no se recomiendan en todos los casos, hay situaciones en las que su uso está contraindicado, por ejemplo cuando no hay hueso alveolar que recubra la corona del diente en erupción y hay suficiente espacio; el espacio disponible es superior a la dimensión mesio-distal requerida para la erupción, o el sucesor permanente está ausente congénitamente (Ortíz y col., 2009). Laing y colaboradores (2009) los anotan también como contraindicados cuando hay: deficiente higiene oral en un niño; pacientes con alto riesgo de caries y niños poco colaboradores o con problemas de atención.

Otros problemas que se presentan con el uso de los mantenedores son: quebraduras en las bandas o alambres, pérdida de cemento en las bandas, distorsiones en los arco, fallos en las soldaduras, lesiones en los tejidos blandos, interferencias con piezas en erupción y extravió de los mantenedores removibles (Moore y Kennedy, 2006).

Por otra parte, Mehrdad y colaboradores (2007) mencionan que, con el uso de los mantenedores de espacio se puede producir un incremento de caries por deficiencias en la higiene oral, por lo cual sería importante valorar el riesgo cariogénico del paciente antes de colocarlos.

Los mantenedores de espacio pueden ser fijos o removibles, unilaterales o bilaterales. Los aparatos fijos están elaborados con una banda o una corona de acero cromado y un alambre de acero soldado a ella. Los removibles son placas acrílicas con ganchos confeccionados en alambre de acero (Laing y col., 2009).

El objetivo de este artículo es conocer los tipos y la cantidad de mantenedores de espacio que colocaron los estudiantes de Odontología de la Universidad de Costa Rica en la clínica de Odontopediatría, por tres generaciones de graduados del 2008 al 2011.

## METODOLOGÍA

Con el fin de cumplir el objetivo de esta investigación, se empleó la misma población estudiantil descrita en el artículo "Procedimientos clínicos realizados por tres distintas generaciones de estudiantes en la Clínica de Odontopediatría de la Facultad de Odontología, Universidad de Costa Rica" (Gutiérrez y López, 2012); se analizan los registros de cada instructor de los cursos clínicos de Odontopediatría, correspondientes a las tres generaciones de estudiantes de grado del 2008 al 2011. Se utilizaron estos registros ya que cada estudiante, al finalizar su turno clínico reporta, a su respectivo instructor, los pacientes y procedimientos realizados durante cada sesión, tanto en pacientes de primer ingreso como de continuación.

Se aplicaron varios criterios de exclusión de estudiantes, no se tomaron en cuenta: los que habían sido reprobados en algún semestre, aquellos que interrumpieron sus estudios o hicieron retiro de matrícula, los que quedaron incompletos, y aquellos cuyos registros de los 3 semestres no se encontraron. Se conformaron tres grupos según: Generación I (terminó su plan de estudios en diciembre del 2009), Generación II (terminó su plan de estudios en diciembre del 2010) y Generación III (terminó su plan de estudios en diciembre del 2011).

**Cuadro 1**  
**Población total de estudiantes**  
**de las generaciones I, II y III**

	Generación I	Generación II	Generación III
Población de estudio	39	29	22
Total matriculados	61	40	48
Aprobados	48	31	22
Reprobados	4	2	15
Inconclusos	9	6	7
Interrupción de estudios	0	1	2
Retiro de matrícula	0	0	2
Información incompleta	9	2	0

Fuente: Acta de resultados finales de los cursos O-0540, O-0543, O-6012 de los años 2008-2011.

Los mantenedores de espacio contabilizados, fueron los colocados según la indicación de la Sección de Odontopediatría. No se contabilizaron procedimientos reprobados durante su ejecución; un paciente pudo haber usado uno o más aparatos; en su recuento no hubo distinción de sexo ni edad. Tampoco se

contabilizaron las piezas perdidas prematuramente, ya que esa información no se detalla en los registros.

En el cuadro 2 se describen los tipos de mantenedores de espacio colocados por los estudiantes en sus pacientes, así como sus ventajas y desventajas.

**Cuadro 2**  
**Ventajas y desventajas de los mantenedores de espacio colocados por las Generaciones I, II, III**

Mantenedor de Espacio	Ventajas	Desventajas
<b>Fijo Unilateral</b>		
<b>Banda y asa:</b> Es una asa en alambre de acero soldada a una banda metálica que se adosa a la pieza anterior al espacio edéntulo.	<ul style="list-style-type: none"> <li>Fácil de construir.</li> <li>Barato.</li> <li>Bien tolerado por los niños.</li> <li>Sencillo de colocar.</li> </ul>	<ul style="list-style-type: none"> <li>Induce a retención de biofilme.</li> <li>No restablece la función masticatoria.</li> <li>No impide la extrusión del antagonista.</li> </ul>
<b>Corona y asa:</b> Es una asa en alambre de acero soldada a una corona de acero cromado que se adosa a la pieza anterior al espacio edéntulo.	<ul style="list-style-type: none"> <li>Bien tolerado por los niños.</li> <li>Impide la migración mesial de las molares.</li> </ul>	<ul style="list-style-type: none"> <li>Las mismas que con el banda y asa.</li> <li>Si el alambre sufre una fractura se debe cambiar la corona de acero cromado.</li> </ul>
<b>Intralveolar:</b> Es una banda metálica en la primera molar temporal a la que se le solda un alambre de acero con un extensión intragingival distal que se introduce en el tejido blando mesial a la primera molar permanente no erupcionada.	<ul style="list-style-type: none"> <li>Provee una guía efectiva de erupción a la primera molar permanente.</li> </ul>	<ul style="list-style-type: none"> <li>Igual a las que se presentan con el banda y asa.</li> <li>Técnica compleja.</li> <li>Su colocación implica una pequeña incisión quirúrgica.</li> <li>Al erupcionar la primera molar permanente debe sustituirse por otro mantenedor.</li> </ul>
<b>Fijo Bilateral Posterior</b>		
<b>Arco lingual:</b> Consiste en un alambre de acero con la forma del arco dental inferior el cual tiene 2 asas y está soldado a dos bandas, una a cada extremo, en la parte anterior está en contacto con la porción media lingual de los incisivos permanente inferiores.	<ul style="list-style-type: none"> <li>Barato.</li> <li>De fabricación sencilla.</li> <li>Bien tolerado por el paciente.</li> <li>Mantiene la estabilidad en el arco inferior.</li> </ul>	<ul style="list-style-type: none"> <li>Comparte las mismas desventajas que el banda y asa.</li> <li>La cementación es un poco compleja.</li> </ul>
<b>Arco de nance:</b> Bandas en cada molar superior a las que se les solda un alambre de acero que tiene un botón de acrílico en la parte media del paladar duro.	<ul style="list-style-type: none"> <li>Sencillo de cementar.</li> <li>No ocasiona mayores molestias en el paciente.</li> <li>Su estructura triangular brinda mucha estabilidad en el arco superior.</li> </ul>	<ul style="list-style-type: none"> <li>Comparte las mismas desventajas que el banda y asa.</li> <li>El botón de acrílico puede irritar el tejido suave del paladar.</li> </ul>
<b>Arco transpalatal:</b> Bandas metálicas en cada molar superior que están unidas por un alambre de acero, ya sea soldado o utilizando cajillas palatinas.	<ul style="list-style-type: none"> <li>Sencillo de fabricar.</li> <li>Permite corregir en algún grado la posición de una molar haciendo una ligera rotación.</li> </ul>	<ul style="list-style-type: none"> <li>Comparte las mismas desventajas que el banda y asa.</li> <li>En ocasiones hay un leve movimiento mesial de ambas molares.</li> </ul>
<b>Fijo Anterior</b>		
<b>Prótesis fijas:</b> Bandas en segundas molares superiores temporales unidas por un alambre de acero que tiene una proyección anterior de acrílico donde se colocan las piezas dentales.	<ul style="list-style-type: none"> <li>Devuelve la función masticatoria y estética.</li> <li>Muy bien aceptado por los pacientes.</li> </ul>	<ul style="list-style-type: none"> <li>El acrílico puede provocar una irritación en los tejidos blandos.</li> </ul>

Mantenedor de Espacio	Ventajas	Desventajas
<b>Removible</b>	<ul style="list-style-type: none"> <li>Devuelve la función masticatoria y estética.</li> </ul>	<ul style="list-style-type: none"> <li>Puede presentar problemas de retención.</li> <li>Puede producirse irritación en los tejidos blandos.</li> <li>En el caso del bump type, la guía de erupción de la primera molar permanente no suele ser muy efectiva.</li> <li>Su uso requiere mucha colaboración del paciente.</li> </ul>

Fuentes: Laing y col., 2009; McDonald y col, 1998; Pinkham, 1999.

## RESULTADOS

Las tres generaciones en estudio atendieron un total 1646 niños, tanto de primer ingreso como de continuación, subdivididos en 707, 548 y 391 pacientes respectivamente.

Se colocó un total de 340 mantenedores de espacio: la Generación I: 143, la Generación II: 114, y la Generación III: 83. En el cuadro 3 se observa el tipo y cantidad según cada generación.

**Cuadro 3**  
Cantidad y tipo de mantenedores de espacio colocados por las Generaciones I, II, III

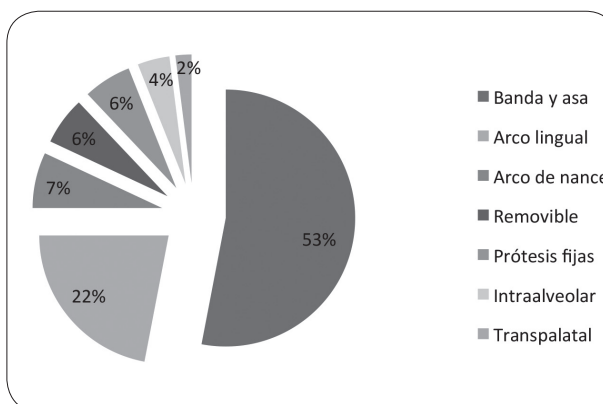
Tipo de mantenedor	Generación I	Generación II	Generación III	Total por Generación
Banda y asa	62 (43.4%)	65 (57.0%)	53 (63.9%)	180 (52.9%)
Arco de lingual	36 (25,2%)	27 (23.7%)	12 (14.5%)	75 (22.1%)
Arco de nance	12 (8.4%)	8 (7.0%)	5 (6.0%)	25 (7.4%)
Removible	11 (7.7%)	5 (4.4%)	4 (4.8%)	20 (5.9%)
Prótesis fijas	9 (6.3%)	5 (4.4%)	5 (6.0%)	19 (5.6%)
Intralveolar	10 (7.0%)	2 (1.8%)	3 (3.6%)	15 (4.4%)
Transpalatal	3 (2.1%)	2 (1.8%)	1 (1.2%)	6 (1.8%)
<b>Total</b>	<b>143</b> <b>(100,0%)</b>	<b>144</b> <b>(100.0%)</b>	<b>83</b> <b>(100.0%)</b>	<b>340</b> <b>(100.0%)</b>

Fuente: Registro de notas de los profesores de la sección de Odontopediatria de los años 2008 al 2011.

Tal como lo refleja el cuadro 3, en todas las generaciones el mantenedor de espacio más colocado fue el banda y asa, y en segundo lugar el arco lingual.

Los mantenedores de espacio tipo arco de nance, removibles, prótesis fijas, intraalveolares y transpalatal se colocan en un porcentaje menor al 10% en las 3 generaciones, tal como lo muestra el Gráfico 1.

**Gráfico 1**  
Mantenedores de espacio colocados del 2008 al 2011 en la Facultad de Odontología de la Universidad de Costa Rica



Fuente: Registro de notas de los profesores de la sección de Odontopediatria de los años 2008 al 2011.

## DISCUSIÓN

La Academia Americana de Odontopediatria estableció en sus guías del 2006-2007 que el objetivo de los mantenedores de espacio es prevenir la disminución de la longitud y el ancho de los arcos dentarios, así como el perímetro, y mantener en posición la dentición



existente. También se estipula que no existe mucha controversia acerca de la importancia de mantener el espacio luego de la extracción de una segunda molar temporal, no así cuando la pieza que se extrae tempranamente es una primera molar temporal, ya que en esta situación debe considerarse si la primera molar permanente ha erupcionado o no (Tunison y col., 2008).

En la sección de Odontopediatría se siguen los parámetros antes descritos con respecto a la indicación de mantenedores de espacio, y según lo reportado el aparato más utilizado fue el banda y asa con 52.9% del total. Este dato está sustentado desde hace muchos años, ya que como lo cita Olsen desde 1959, el banda y asa puede ser usado en la mayoría de casos. El segundo mantenedor de espacio más empleado fue el arco lingual. Esta prevalencia de mayor uso del banda y asa y el arco lingual es similar a la del estudio realizado en una población de dentistas, tanto de práctica privada como pública, en Riyadh, Arabia Saudita por Al-Dlaigan (2007).

Respecto a las prótesis fijas (en la sección de Odontopediatría no se indica la utilización de prótesis removibles), se colocaron 19 (5.6%), probablemente no con el propósito de evitar la pérdida de espacio, ya que como cita Barrios y Salas (2006) no se espera el movimiento mesial de las piezas vecinas siempre y cuando los caninos hayan erupcionado y mantengan su intercuspidadación, sino con propósitos estéticos y para facilitar una fonación normal.

En relación con los intralveolares, pese a que su técnica es compleja, se colocaron 15 (4.4%), posiblemente porque un primer molar permanente no erupcionado puede derivar en una pérdida de la longitud de arco, e inclusive provocar la impactación de la segunda premolar, ya que un diente en erupción adyacente a un espacio edéntulo tiene mayor potencial de producir pérdida de espacio que una pieza ya erupcionada (Kanika y col., 2011).

El hecho de que se hayan colocado 340 mantenedores de espacio en un lapso de 4 años, sugiere que muchos niños acuden a la consulta odontológica cuando ya presentan caries, por lo que sería muy importante realizar acciones para promover la salud bucal infantil y el uso de medidas preventivas.

## CONCLUSIÓN

Los estudiantes de Odontopediatría de la Facultad de Odontología de la Universidad de Costa Rica, colocaron los tipos más comunes de mantenedores de espacio utilizados en Odontopediatría, que son el banda y asa y el arco lingual

No se encontraron artículos similares que describan el trabajo que se realiza en distintas universidades respecto al uso de mantenedores de espacio; la mayoría son reportes de casos clínicos o investigaciones a nivel privado.

## BIBLIOGRAFÍA

- Al-Dlaigan Y. 2007. A survey of the use of space maintainers by private dentists in Riyadh-Saudi Arabia. *Pakistan Oral & Dental Journal*. 27(1), 39-44.
- Barrios Z., Salas M. 2006. Tratamientos protésicos en dentición primaria: Revisión de la literatura. *Revista Odontológica de Los Andes*. 1(2): 61-69.
- Espasa E., Boj J., Ustre J. 1994. Mantenedores de espacio, una necesidad en la patología bucal infantil. *Anales de Odontostomatología*. 1: 29-34.
- García M., Amaya B., Barrios Z. 2007. Pérdida prematura de dientes primarios y su relación con la edad y el sexo en preescolares. *Revista Odontológica de los Andes*. 2(2): 12-16.
- García Y., Da Silva de Carballo L., Medina C., Crespo O. 2011. Efecto de la pérdida prematura de molares primarios sobre la relación horizontal incisiva. *Rev. Odontopediatr. Latinoam*. 1(1): 49-57.
- Gutiérrez N., López A. 2012. Procedimientos clínicos realizados por tres distintas generaciones de estudiantes en la Clínica de Odontopediatría de la Facultad de Odontología, Universidad de Costa Rica. *Odóvto*. 14:63-67.
- Kanika F., Nandlal B., Shweta Y., Sheeja D. 2011. Modified distal shoe appliance for the loss of a primary second molar: a case report. *Quintessence Int*. 42: 829-833.
- Laing E., Ashley P., Farhad BN., Daljit SG. 2009. Space maintenance. *International Journal of Paediatric Dentistry*. 19:155-162.
- McDonald R., Avery David. *Odontología Pediátrica y del Adolescente*. 6a ed. España: Harcourt Brace. 1998.
- Menrdat F., Kennedy D., Reza M. 2007. Laboratory-made Space Maintainers: A 7-year Retrospective Study from Private Pediatric Dental Practice. *Pediatr Dent*. 29:500-506.
- Moore T., Kennedy D. 2006. Bilateral Space Maintainers: A 7-year Retrospective Study from Private Practice. *Pediatr Dent*. 28:499-505.
- Moreno S., Pedraza G., Lara E. 2011. Mantenedor de espacio en pérdida prematura de órganos dentarios en dentición mixta: Reporte de un caso clínico. *Revista ADM*. 68(1):30-34.
- Nayak U., Lows J., Sajeev R., Peter J. 2004. Band and loop space maintainer - Made Easy. *J Indian Soc Ped Prev Dent*. 22(3): 134-136.
- Olmos J., Olmos V., Olmos I., Olmos V. 2009. Mantenedor de espacio o recuperador de espacio. *Gaceta Dental*. 208:150-156.

- Olsen N. 1959. Space maintenance. *Dent Clin N Amer.* 59:339-353.
- Ortíz M., Godoy S., Farías M., Mata M. 2009. Pérdida prematura de dientes temporales en pacientes de 5 a 8 años de edad asistidos en la Clínica de Odontopediatria de la Universidad Gran Mariscal de Ayacucho, 2004-2005. *Revista Latinoamericana de Ortodoncia y Odontopediatria*. Recuperado de <http://www.ortodoncia.ws/publicaciones.2009.art17.asp>
- Pedersen J., Stensgaard K., Melsen B. 1978. Prevalence of malocclusion in relation to premature loss of primary teeth. *Community Dent. Oral Epidemiol.* 6:201-209.
- Pérez R., Villegas M., Del Castillo A. 2010. Aparatos ortopédicos que se utilizaron en el Centro de Especialidades Odontológicas en el año 2008. *Arch Inv Mat Inf.* 2(1):15-18.
- Pinkham J. *Odontología Pediátrica*. 3a ed. México: McGraw-Hill Interamericana. 1999.
- Proffit W. *Ortodoncia teoría y práctica*. 2a ed. España: Editorial Mosby. 1994.
- Ram D., Ben-Israel M., Efrat J., Moskovits M. 2010. Mantenedores de espacio mandibulares para la prevención de pérdida de espacio, posterior a la pérdida prematura de molares primarios. *Odontol Pediatr.* 9(2):127-140.
- Sasa I., Hasan A., Qudeimat M. 2009. Longevity of Band and Loop Space Maintainers Using Glass Ionomer Cement: A Prospective Study. *European Archives of Paediatric Dentistry.* 10 (1): 6-10.
- Tunison W., Flores C., ElBadrawy H., Nassar U., El-Bialy T. 2008. Dental arch space changes following premature loss of primary first molars: a systematic review. *Pediatr Dent.* 30:297-302.
- Yai-Tin L., Wen-Hsien L., Yng-Tzer J. 2011. Twelve-month space changes after premature loss of a primary maxillary first molar. *International Journal of Paediatric Dentistry.* 21:161– 166