

# ΟΔΟΝΤΟΣ

## International Journal of Dental Sciences

Volumen 17 No.3

Setiembre-Diciembre, 2015

ISSN Impreso: 1659-1046

ISSN Electrónico: 2215-3411

**Editor-in-chief / Editora-en Jefe:** Jessie Reyes Carmona DDS, MSD, PhD<sup>1</sup>

### **Editorial Board / Comité Editorial**

Gina Murillo Knudsen MDSc<sup>1</sup>, Sylvia Gudiño Fernández MPH<sup>1</sup>, David Lafuente Marín MS<sup>1</sup>,  
Daniel Chavarría Bolaños PhD<sup>1</sup>, Ottón Fernández López MSD<sup>1</sup>, Olga Marta Murillo DDS<sup>1</sup>,  
Luis Fernando Murillo Cordero DDS<sup>2</sup>, Mauricio Montero Aguilar MSc<sup>1</sup>, Karol Gabriela Ramírez Chan PhD<sup>3</sup>

1. Facultad de Odontología, Universidad de Costa Rica, San José, Costa Rica.
2. Práctica privada, San José, Costa Rica.
3. Investigadora Asociada del Centro de Investigación en Neurociencias, Universidad de Costa Rica, Costa Rica.

### **International Scientific Board / Comité Científico Internacional**

#### **Jacques E. Nör**

University of Michigan, USA

#### **Lorenzo Breschi**

University of Bologna, Italia

#### **Guillerme Carpena**

Federal University of Santa Catarina, Brazil

#### **Thomas Allen Levy**

University of Southern California, USA

#### **Ana Cristina Caldeira de Andrada**

Harvard School of Dental Medicine, USA

#### **Luciano Caldeira de Andrada**

Harvard School of Dental Medicine, USA

#### **Michael Kowolik**

University of Indiana, USA

#### **Ana Carolina Botta**

Stony Brook University, USA

#### **Ricardo Magini**

Universidad Federal de Santa Catarina, Brasil

#### **Mabel M. Rodriguez Cordeiro**

Universidad Federal de Santa Catarina, Brasil

#### **Fabio Andretti**

Universidad Federal de Santa Catarina, Brasil

#### **Andressa Ballerin**

Independent Consultant, Brasil

#### **Amaury de Jesús Pozos Guillén**

Universidad Autónoma de San Luis Potosí, México

#### **Angela Franco Cortés**

Universidad de Antioquia, Colombia

#### **Cristina Barboza Solís**

Université Toulouse III - Paul Sabatier, France

#### **Neimar Sartori**

University of Southern California, USA

#### **Luiz Narciso Baratieri**

Universidad Federal de Santa Catarina, Brasil

#### **Paulo Kano**

Universidad Federal de Santa Catarina, Brasil

#### **Gary Lowder**

University of Utah, USA

#### **Aldo Manzur Conte**

Schulich Medicine & Dentistry, Canada

#### **Caroline Alberici Martins**

Hannover Medical School, Germany

#### **Domenico Ricucci**

Independent Consultant, Italy

#### **Mario Tanomaru**

UNESP, Brasil

#### **Beatriz D. Mendes Souza**

Universidad Federal de Santa Catarina, Brasil

#### **Augusto Elías Boneta**

University of Puerto Rico

#### **Irma Fuentes Virutte**

Universidad Nacional Autónoma, México

#### **Daniel Silva-Herzog Flores**

Universidad Autónoma de San Luis Potosí, México

#### **Fernando Torres Méndez**

Universidad Autónoma de San Luis Potosí, México

#### **Claudia Edith Dávila Pérez**

Universidad Autónoma de San Luis Potosí, México

#### **Fabián Murillo**

UNICAMP, Brasil

ODOVTOS. International Journal of Dental Sciences  
Revista de la Universidad de Costa Rica

ISSN Impreso:1659-1046  
ISSN Electrónico:2215-3411

PÁGINA WEB

<http://www.fodo.ucr.ac.cr>  
<http://revistas.ucr.ac.cr/index.php/Odontos>

Apartado Postal Universidad de Costa Rica  
2060-2050 Montes de Oca, San José, Costa Rica

CORREO ELECTRÓNICO

[odovtos.fo@ucr.ac.cr](mailto:odovtos.fo@ucr.ac.cr)  
[jessie.reyes@ucr.ac.cr](mailto:jessie.reyes@ucr.ac.cr)  
[jessreyesc@hotmail.com](mailto:jessreyesc@hotmail.com)

TELÉFONO

(506) 2511-8100  
(506) 2511-8102

DIAGRAMACIÓN

Facultad de Odontología

CORRESPONDENCIA Y SUSCRIPCIONES

Editorial Universidad de Costa Rica  
[www.editorial.ucr.ac.cr](http://www.editorial.ucr.ac.cr)  
E-mail: [administracion.siedin@ucr.ac.cr](mailto:administracion.siedin@ucr.ac.cr)  
Apartado Postal 11501-2060  
Ciudad Universitaria Rodrigo Facio  
San José, Costa Rica

CANJES

Universidad de Costa Rica  
Sistema de Bibliotecas, Documentación e Información  
Unidad de Selección y Adquisiciones-CANJE  
Ciudad Universitaria Rodrigo Facio  
Costa Rica

Número suelto:  
Costa Rica                    ¢2000.00

Suscripción anual:  
Costa Rica                    ¢4000.00

América Latina,  
Asia y África                US\$ 20.00  
Resto del mundo            US\$ 50.00

617.600.5

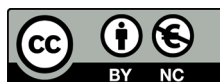
026o Odovtos International Journal of Dental Sciences / Facultad de  
Odontología, Universidad de Costa Rica – Volumen 17-3 (2015).  
– San José, C.R. : Edit. UCR, 2015-  
v.

Cuatrimestral  
Texto en inglés y español  
Continuación de: 'Odovtos: publicación científica

ISSN 1659-1046

1. ODONTOLOGIA – PUBLICACIONES SERIADAS. I. Universidad de Costa Rica, Facultad de Odontología.

CIP/2858  
CC/SIBDI, UCR



Attribution (BY-NC) - (BY) You must give appropriate credit, provide a link to the license, and indicate if changes were made. You may do so in any reasonable manner, but not in any way that suggest the licensor endorses you or your use. (NC) You may not use the material for commercial purposes.

Reconocimiento (BY-NC) - (BY) Debe reconocer adecuadamente la autoría, proporcionar un enlace a la licencia e indicar si se han realizado cambios. Puede hacerlo de cualquier manera razonable, pero no de una manera que sugiera que tiene el apoyo del licenciador o lo recibe por el uso que hace. (NC) No puede utilizar el material para una finalidad comercial.



©2015  
San José, Costa Rica

Edición aprobada por la Comisión Editorial de la Universidad de Costa Rica.  
©Editorial Universidad de Costa Rica. Ciudad Universitaria Rodrigo Facio, Costa Rica.  
Apdo. 11501-2060 - Tel.: 2511-5310 · Fax: 2511-5257·  
E-mail: [administracion.siedin@ucr.ac.cr](mailto:administracion.siedin@ucr.ac.cr) · Pág. web: [www.editorial.ucr.ac.cr](http://www.editorial.ucr.ac.cr).  
Prohibida la reproducción total o parcial. Todos los derechos reservados.  
Hecho el depósito de ley.

---

# ΟΔΟΝΤΟΣ

---

## International Journal of Dental Sciences

Volumen 17 No.3

Setiembre-Diciembre, 2015

ISSN Impreso: 1659-1046

ISSN Electrónico: 2215-3411

Odovtos - International Journal of Dental Sciences (Odovtos-Int. J. Dent. Sc.) es la publicación científica oficial de la Facultad de Odontología de la Universidad de Costa Rica. El objetivo principal de esta revista es difundir el conocimiento e investigación científica original e innovadora en el campo de la odontología y sus especialidades. Odovtos-Int. J. Dent. Sc. es dirigida a odontólogos, docentes en odontología, académicos, estudiantes de odontología, investigadores, profesionales de la salud y público general interesado en ampliar sus conocimientos en el área. Nuestra revista ofrece Online-First Publication, lo que permite la difusión frecuente de su contenido. Los artículos deben ser originales e inéditos.

Odovtos – International Journal of Dental Sciences (Odovtos-Int. J. Dent. Sc.) is an official scientific publication of the Faculty of Dentistry, University of Costa Rica. The main objective of this peer-reviewed journal is to disseminate original and transcendental knowledge in the field of dentistry and its specialties. Odovtos-Int. J. Dent. Sc. primary readership consists of dentists, dental educators, academics, dental students, researchers, health professionals and general public interested in expanding their knowledge in the area. Our journal offers Online-First publication, allowing frequent dissemination of its content. The articles must be original and unreleased.

Indexada en:



Facebook:

<https://www.facebook.com/revistaodovtos>



### Contents / Contenido

Editorial Editora en Jefe Revista Odovtos-International Journal of Dental Sciences ..... 7

#### **NEW PERSPECTIVE ARTICLE**

From Black to Contemporary Cariology: Learning to Look at the Same Lesions with a Different Perspective

De Black a la Cariología Contemporánea: Aprendiendo a mirar las mismas lesiones desde otra perspectiva

Sylvia Gudiño Fernández, Eduardo Julio Lanata ..... 8-12

#### **LITERATURE REVIEW**

Molar Incisor Hypomineralization, a Clinical Entity Never Described Before in Costa Rican Children

Hipomineralización incisivo molar, una condición clínica aún no descrita en la niñez costarricense

Joseph Ulate Jiménez, Sylvia Gudiño Fernández ..... 13-26

Class II Angle in prosthetic treatment: Limitations and Functional Disadvantages

La clase II de Angle en el tratamiento protésico. Limitaciones e inconvenientes funcionales

José Chan Rodríguez, Federico Murillo Alvarado ..... 27-34

#### **CASE REPORT**

Extra-Oral Fistula Associated with Sialolithiasis in Whartons duct. Case Report

Fístula extraoral asociada a sialolitiasis en el conducto de Wharton. Reporte de un caso

Danny Obando Solano, José Manuel Fernández Chaves ..... 35-45

Radix Entomolaris

Carlos Filloy Esna ..... 47-52

## ORIGINAL LABORATORY RESEARCH

- Spectroscopic Analysis of the Precipitate Formed by Mixing Sodium Hypochlorite and Chlorhexidine Using Nuclear Magnetic Resonance  
Análisis espectroscópico del precipitado formado por la mezcla de hipoclorito de sodio y clorhexidina utilizando resonancia magnética nuclear  
Marianella Benavides G., Erick Hernández M. .... 53-58
- A Comparative Study of Shear Debonding Strength Between New Brackets, Air-Abrasion and Recycled Brackets: An *In Vitro* Analysis  
Estudio comparativo de la resistencia al desalajo en brackets nuevos, arenados y reciclados: Un estudio *in vitro*  
Tony Sánchez Achío ..... 59-69

## ORIGINAL CLINICAL RESEARCH

- Dental and Emotional Perception in Individuals Affected by Amelogenesis Imperfecta  
Impacto emocional y en calidad de vida de individuos afectados por amelogénesis imperfecta  
Gina Murillo Knudsen, Fabián Morales Cordero, Luis Carlos Gamboa Chaves, Ana María Meza Monge, Ana Cristina López Torres ..... 71-83
- Validation of an Instrument to Determine the Level of Satisfaction of Patients Rehabilitated with Removable Prosthesis  
Validación de un instrumento para conocer el nivel de satisfacción de pacientes rehabilitados con prótesis removible  
Anabelle Valverde Leiva, Tatiana Vargas Koudriavtsev, Ottón Fernández López ..... 85-92

# Editorial

The editing process of scientific journals is one of the most significant challenges of universities, entities and editorial offices worldwide. Managing a journal assumes several responsibilities including original and transcendental research publication and divulgation, ensuring ethical statements of academic and scientific publishing.

Since July 2015, when assuming the Editorial-in-chief position, one of our most important goals was to achieve an exponential evolution regarding international recognition. In this semester, Odovtos-International Journal of Dental Sciences reached important achievements. In the first instance, the 2014 edition was a significant stage demonstrating our commitment with quality and innovative scientific publishing. Since 2015 edition our journal recovers periodicity and evolves to a quarterly publication. International recognized authors contribute significantly all over this year, supporting our efforts.

Moreover, LATINDEX evaluation rewards our journal with a 100, positioning Odovtos-Int. J. Dent Sc. as one of the best-qualified academics dental journals in our region. Furthermore, the Qualis A in UCR Index 2016 supports the editorial committee work, notwithstanding the great responsibility to sustain this achievement over the years, but also pursuing more goals and evolution in dental sciences field. Indexation in different recognized databases such as LATINDEX, MIAR, DIALNET, J-GATE and more recently, Copernicus Index would promote our journal worldwide.

Our commitment remains to achieve and up-growth international recognition over the years. The editorial staff and the international scientific board challenges remain to focus on encouraging relevant clinical, academic and scientific research. Our 2015 closure accomplished important successes, but also propounds major challenges that would require greater efforts. As we finalize this year, we must ensure that in 2016, Odovtos-Int. J. Dent. Sc. remains in the pursuit of high-quality data and information promoting a profound impact to dentistry.

Wishing all readers, editors and authors a very happy holiday season, and a peaceful, prosperous new year in 2016. Thank you for your continued support.

Warmest greetings,

*Jessie Reyes Carmona*

**Dra. Jessie Reyes Carmona**  
Editor-in-chief  
Odovtos International Journal of Dental Sciences



# NEW PERSPECTIVE ARTICLE

## De Black a la Cariología Contemporánea: Aprendiendo a mirar las mismas lesiones desde otra perspectiva

From Black to Contemporary Cariology: Learning to look at the same lesions with a different perspective

Received: 30-XI-2015

Accepted: 04-XII-2015

Published Online First: 11-XII-2015

### RESUMEN

Desde su nacimiento como profesión y durante los siglos XIX y XX, las Ciencias Odontológicas generaron cantidad abrumadora de nuevo conocimiento en Cariología en áreas tan dispares como las ciencias básicas, la microbiología, los factores endógenos nutricionales y las acciones exógenas alimentarias, la ingeniería y regeneración de tejidos, las ciencias sociales, etc., así como también en la prevención, diagnóstico, clasificación, actividad, monitoreo, control, tratamiento y rehabilitación de las lesiones cariosas. Sin embargo, según reportes del Centro de Control de Enfermedades de USA (1), el problema subyacente sigue vigente: la caries dental continúa, hasta el día de hoy, siendo la enfermedad crónica más frecuente durante la niñez y es 4 veces más común que el asma en adolescentes de 14 a 17 años, Muchos adultos sufren la enfermedad sin recibir el tratamiento requerido, lo que determina que las lesiones progresen, lo que afecta la calidad de vida de las personas. Este new perspective article presenta información relevante y actualizada sobre la Cariología del Siglo XXI, que podrá contribuir a revertir el estado descrito.

### PALABRAS CLAVE

Cariología, ICDAS, Prevención, Caries dental, ICCMS, Condición de riesgo.



## ABSTRACT

Since its birth as a profession and in the XIXth and XXth centuries, Dental Sciences generated overwhelming amount of new knowledge in Cariology, in such dispair areas as basic sciences, tissue engineering and regeneration, microbiology, endogenous and exogenous nutritional factors, social sciences, etc., as well as in prevention, diagnosis, classification, activity, control, monitoring, treatment and rehabilitation of carious lesions. However, according to the Centers for Disease Control, USA (1), the problem still remains: in childhood tooth decay is the most common chronic disease, and in teenagers from 14 to 17 years old is 4 times more common than asthma. Many adults suffer the disease without treatment, determining the progression of lesions, fact that affects its quality of life. This new perspective article presents relevant and recent information on the Cariology of the XXI Century, that could help reversing the state described.

## KEYWORDS

Cariology, ICDAS, Prevention, Dental caries, ICCMS, Caries risk assessment.

Según reporta Slavkin (2), en 1677 un comerciante holandés llamado Antony van Leeuwenhoek (1632-1723) construyó microscopios simples a partir de lupas que permitían un incremento de 200 veces el tamaño original. Con ellos estudió la vida microscópica existente en una gota de agua, en la saliva de la cavidad oral humana y en los intestinos de una rana. En los siglos siguientes se desarrollaron microscopios cada vez más potentes, lo que resultó en el advenimiento de La Edad de Oro de la Microbiología, en la que los agentes patógenos de muchas enfermedades sistémicas fueron identificados. McLean y Wade (3, 4) afirman que la cavidad oral humana es una de las comunidades microbianas mejor estudiadas gracias a su facilidad de acceso y se reconoce que posee una extraordinaria complejidad al albergar uno de los más diversos microbiomas del cuerpo humano, con la presencia de virus, hongos, protozoos, arqueas y más de 1000 especies bacterianas diferentes.

Fue Willoughby Dayton Miller (5) quien en 1880 definió la caries dental como una enfermedad mediada por bacterias. Cien años después, Walter Loesche (6) enunció que la caries es, por definición,

“una infección endógena”, ya que las bacterias que se relacionan con su etiología forman parte de la microbiota natural o biota indígena del ser humano y son residentes habituales de la cavidad oral desde el nacimiento hasta la muerte, como lo demuestra el hecho, según Cvitkovitch et al. (7), de que tan pronto como el *Streptococcus mutans* es detectado en el infante, persiste como un residente habitual, no letal, de la microflora oral.

Sin embargo; de acuerdo con Loesche (8), la sola presencia de los microorganismos no es suficiente para que se desarrolle la enfermedad, debido a que la caries dental es de tipo “sitio-específico”. En efecto; el prodigioso proceso de evolución adaptativa o resiliencia bacteriana es el principal factor que ha permitido su supervivencia a través de los siglos, merced a la alteración de las complejas relaciones e interrelaciones bacteria-bacteria y bacteria-huésped en el ecosistema oral, a través de la ruptura del delicado equilibrio u homeostasis que existe entre los diferentes hábitats: dientes, lengua, periodonto, saliva, encía libre, encía adherida, etc. La composición microbiana y su virulencia dependen entonces de las características ecológicas propias de cada uno

de esos hábitats, lo que incluye diferentes tipos de bacterias, con propiedades metabólicas y de crecimiento particulares.

Paul Keyes (9), connotado investigador de los años 60 del Instituto Nacional de Investigación Dental, Departamento de Salud de Estados Unidos, consideró que la caries dental es el resultado de la conjunción de una variedad de determinantes y bajo esa premisa, propuso un simple pero revolucionario modelo en el que, inicialmente, interactuaban tres agentes o factores etiológicos: huésped, microorganismos y la dieta. Desde entonces, los modelos de multicausalidad se han vuelto cada vez más complejos al irseles adicionando nuevos elementos que consideran desde las ciencias básicas, la microbiología e histopatología de los tejidos dentales hasta la genética, la ingeniería y reparación tisular, las ciencias sociales y del comportamiento.

Estos modelos de multicausalidad han generado, a su vez, novedosas propuestas para cuantificar la condición de riesgo de las distintas poblaciones, que sirve para determinar o predecir la posibilidad de aparición de nuevas lesiones cariosas. La importancia de esta predicción resulta obvia si se considera que las acciones preventivas individuales o comunitarias pueden dirigirse de manera puntual y precisa hacia los sujetos de alto riesgo, maximizando los recursos económicos y humanos disponibles.

Featherstone et al. (10) han propuesto que debe establecerse si existe -o no- equilibrio dinámico entre dos grandes grupos de factores: los benéficos o protectores y los de riesgo cariogénico o enfermantes. Entre los benéficos o protectores destacan la exposición a la lactancia materna, el acceso a los fluoruros, el uso de sellantes, agentes remineralizantes y antibacterianos, calidad y cantidad de flujo salival, una dieta

saludable, etc. Entre los de riesgo cariogénico se ubican las bacterias acidógenas (productoras de ácidos), acidúricas (ácido tolerantes) y acidófilas (las que crecen y se reproducen en ambiente ácido), presencia de hábitos alimentarios o de higiene oral deletéreos, bajo flujo salival, etc. Lo anterior se complementa con valiosa información procedente de la historia médica y dental presente y pasada y de un minucioso y detallado examen clínico que registra todas las lesiones cariosas -desde las pérdidas minerales iniciales hasta las más extensas cavitaciones-, así como la presencia de defectos del desarrollo, experiencia previa de caries, presencia de restauraciones recientes, etc.

Con base en los anteriores elementos y tomando en consideración las expectativas del paciente, el clínico debe utilizar su experiencia y criterio clínico para ponderar el verdadero valor que cada factor desempeña en la red de multicausalidad. Para la Odontología de punta, la cuantificación de la condición de riesgo es un requisito previo indispensable para tomar acertadas decisiones individualizadas según cada condición particular para planificar: la prevención; la intervención sin invasión; el tratamiento conservador con mínima invasión y el seguimiento del caso, estableciendo el mejor pronóstico a largo plazo.

La creación e implementación del Sistema Internacional de Detección y Valoración de Caries, ICDAS por sus siglas en inglés (International Caries Detection and Assessment System), se ha ido posicionando gracias a su gran aceptación mundial, por la versatilidad de su uso en estudios de validación, sobre factores de riesgo, de vigilancia epidemiológica y en ensayos clínicos. El sistema permite no solo diferenciar las superficies dentales sanas de las enfermas, sino también conocer el grado de compromiso estructural (sin cavitación, con cavitación); establecer su estado de actividad (lesión activa o detenida); valorar el

estado de integridad física de las restauraciones presentes; detectar la presencia de lesiones cariosas secundarias; establecer el diagnóstico diferencial en relación con otro tipo de alteraciones y seleccionar el mejor tratamiento.

Para facilitar la transmutación del paradigma de la antigua Cariología, centrada en el modelo restaurador, hacia uno moderno que tome como eje de su accionar la salud oral y la máxima preservación de los tejidos y las estructuras dentales, recientemente Pitts & Ekstrand (11) han propuesto una guía denominada Sistema Internacional de Clasificación y Manejo de Caries -ICCMS™-, la que es útil tanto en la práctica clínica como en la enseñanza y como modelo de inclusión social para un mejor abordaje de la salud oral en las comunidades. Considera cuatro elementos: historia médica y dental y valoración del nivel o condición de riesgo; la clasificación o detección de las lesiones cariosas en cada superficie dental y la valoración de su actividad mediante el sistema ICDAS; la decisión de manejo -síntesis- y diagnóstico que combina los hallazgos clínicos con la condición de riesgo para establecer el plan de tratamiento y los intervalos de control periódico y el manejo, en el que las decisiones clínicas relativas a la prevención, al tratamiento conservador no operatorio de las lesiones no cavitadas y el operatorio conservador

de las lesiones de caries cavitadas y/o profundas en dentina son individualizadas, y se ajustan al riesgo de caries. La atención preventiva, de menor a mayor complejidad considera: A. El plan o programa preventivo básico B. El plan o programa preventivo adicional C. Tratamientos mínimamente invasivos D. Tratamientos invasivos E. monitoreo y revisión o control.

¿Qué debemos los odontólogos conocer en profundidad sobre la caries? Cómo ocurren las lesiones cariosas.

¿Qué debemos aprender a manejar e interpretar? Los fenómenos que ocurren entre el esmalte, la dentina y el cemento radicular y los depósitos orgánicos en forma de restos alimenticios y las interrelaciones que se establecen entre los tejidos dentales y los microorganismos que colonizan y entre las propias bacterias.

¿Es posible llegar a tener control sobre la caries dental? Ello no depende del dominio de ningún sistema político, económico o social, sino de la profunda comprensión -por parte de los profesionales en salud- de los fenómenos involucrados en su aparición y el compromiso ineludible de la profesión para educar e informar a la ciudadanía, utilizando todas las estrategias mencionadas desde el embarazo, la primera infancia y a través de toda la vida.

## REFERENCIAS

1. Centers for Disease Control (CDC) and Prevention, USA. Preventing Dental Caries with Community Programs. Division of Oral Health, National Center for Chronic Disease Prevention and Health Promotion. Page last updated: July 10, 2013.
2. Slavkin HC. Biofilms, microbial ecology and Antoni van Leeuwenhoek. J Am Dent Assoc. 1997 Apr;128(4):492-5.
3. McLean JS. Advancements toward a systems level understanding of the human oral microbiome Front Cell Infect Microbiol. 2014; 4: 98 doi: 10.3389/fcimb.2014.00098
4. Wade WG. The oral microbiome in health and disease. Pharmacological Research 2013; 69: 137–143.
5. Miller WD. The microorganisms of the human mouth. The SS White Manufacturing Philadelphia, 1890.
6. Loesche WJ. Role of Streptococcus mutans in human dental decay. Microbiological Reviews 1986,50(4):353-380.
7. Cvitkovitch DG, Li YH, and Ellen RP. Quorum sensing and biofilm formation in Streptococcal infections. J Clin Invest. 2003 Dec 1;112(11):1626–1632. doi: 10.1172/JCI200320430.
8. Loesche WJ. Clinical and microbiological aspects of chemotherapeutic agents used according to the specific plaque hypothesis. J Dent Res. 1979; 58(12):2404-12.
9. Keyes PH. The infectious and transmissible nature of experimental dental caries: findings and implications. Archives of Oral Biology 1960;1:304-320.
10. Featherstone JDB, Domejean-Orliaguet S, Jenson L, Wolff M, and Young DA. Caries Risk Assessment in Practice Ages 6 Through Adult. J Calif Dent Assoc 2007;35(10):703–13.
11. Pitts NB, Ekstrand KR. International Caries Detection and Assessment System and its International Caries Classification and Management System (ICCMS)- methods for staging of the caries process and enabling dentists to manage caries. Community Dent Oral Epidemiol 2013; 41:e41-e52.

### **Sylvia Gudiño Fernández DDS, MPH<sup>1</sup>; Eduardo Julio Lanata DDS, PhD<sup>2</sup>**

1. Profesora Catedrática, Departamentos de Odontopediatría y Odontología Social y Posgrado en Odontopediatría, Facultad de Odontología, Universidad de Costa Rica, Costa Rica.
2. Profesor Titular Consulto de la Cátedra de Técnica de Operatoria Dental de la Facultad de Odontología de la Universidad de Buenos Aires, Argentina.

Dra. Sylvia Gudiño Fernández - [dsgudino@gmail.com](mailto:dsgudino@gmail.com). Tel (506) 2225 4555



# Hipomineralización incisivo molar, una condición clínica aún no descrita en la niñez costarricense

## Molar Incisor Hypomineralization, a Clinical Entity Never Described Before in Costa Rican Children

Joseph Ulate Jiménez DDS<sup>1</sup>; Sylvia Gudiño Fernández DDS, MPH<sup>2</sup>

1. Especialista en Odontopediatría. Posgrado en Odontopediatría. Departamento de Odontología Social. Profesor Adjunto. Facultad de Odontología. Universidad de Costa Rica, Costa Rica.
2. Especialista en Odontopediatría. Master of Philosophy (Dentistry). Posgrado en Odontopediatría. Departamento de Odontología Social. Profesora Catedrática. Facultad de Odontología. Universidad de Costa Rica, Costa Rica.

Autor para correspondencia: Dr. Joseph Ulate Jiménez - julatej@gmail.com

Recibido: 01-X-2013

Aceptado: 02-II-2014

Publicado Online First: 20-XI-2015

### RESUMEN

El esmalte dental es un tejido único, altamente mineralizado y de origen ectodérmico, que una vez formado, se caracteriza por la ausencia de actividad metabólica. Ello determina que si se presentan disturbios durante su desarrollo, éstos se pueden manifestar como defectos permanentes en los dientes cuando erupcionan. El presente artículo reporta los hallazgos más notables publicados en la literatura científica durante la última década acerca de la Hipomineralización Incisivo Molar, refiriéndose a su denominación, propuestas de clasificación, signos y síntomas, histología y diagnóstico diferencial.

### PALABRAS CLAVE

Hipomineralización Incisivo Molar, HIM, Clasificación, Hallazgos clínicos, Epidemiología, Diagnóstico diferencial.

### ABSTRACT

Dental enamel is an unique, highly mineralized tissue from ectodermal origin, characterized by the absence of metabolic activity once its formation is completed. This fact determines that when disturbances occur during its development, defects will be present in the permanent tooth at eruption. This article reports the most important findings published in the scientific literature over the last decade about Molar Incisor Hypomineralization, denomination, histology, classification, signs and symptoms, epidemiology, histology and differential diagnosis.

### KEYWORDS

Molar Incisor Hypomineralization, MIH, Classification, Clinical findings, Epidemiology, Differential diagnosis.

## INTRODUCCIÓN

Las alteraciones que se producen en la amelogénesis, durante la fase inicial de secreción de la matriz de las piezas dentarias, pueden provocar defectos estructurales cuantitativos o hipoplasias, que se asocian con un espesor localizado y reducido del esmalte, mientras que si los disturbios afectan los procesos de maduración o de mineralización, se traducen en defectos cualitativos o hipomineralizaciones (1), también llamados opacidades (2).

### HALLAZGOS HISTOLÓGICOS DE LA HIPOMINERALIZACIÓN INCISIVO MOLAR (MIH)

El esmalte es un tejido altamente mineralizado que es secretado por el ameloblasto y diferenciado de la zona del epitelio interno del órgano del esmalte. La amelogénesis se inicia una vez formadas las primeras capas de la dentina, cuando hay secreción de la matriz del esmalte y después aparecen -dentro de esa matriz- los cristales de hidroxiapatita.

La hipomineralización es un defecto cualitativo del esmalte en el que la maduración y la mineralización del esmalte se presentan de manera incompleta bajo una superficie intacta al momento de la erupción. Los cristales parecen estar menos compactados y organizados en las áreas porosas, lo que sugiere una alteración en la fase de maduración (3). Por razones no del todo esclarecidas, se produce una alteración que causa la retención de proteínas, lo que interfiere con la formación de los cristales, al faltar el espacio necesario para la deposición de los minerales. Inicialmente, se produce entonces un defecto en la composición, pero no en el espesor del tejido, viéndose así negativamente alteradas las propiedades mecánicas del esmalte de dureza y módulo de elasticidad (4). La concentración mineral del esmalte de las piezas afectadas disminuye desde el límite amelodentinal hacia la zona subsuperficial del esmalte, situación opuesta a la que se presenta en el esmalte normal (5).

Las opacidades son asimétricas, bien delimitadas, no afectan la zona gingival, presentan alta porosidad y varían en coloración: las de la gama de colores del amarillento al amarillo-marrón, se deben a un daño irreversible del ameloblasto, mientras que las opacidades con variaciones de color del blanco al amarillo-crema corresponden más bien a un ameloblasto que logró recuperarse de la alteración (4). (Figuras 1, 2, 3, 4 y 5).

Estudios histológicos de molares con HIM sin caries indican que la pulpa de las piezas dentales con la condición presenta cierto grado de inflamación (6), la que puede ocasionar hipersensibilidad, aparentemente provocada por la penetración de las bacterias en los túbulos dentinarios a través del esmalte hipomineralizado aún intacto, que produce reacciones inflamatorias pulpares (7).

### DENOMINACIÓN

Koch et al. (1987) utilizaron el término Hipomineralización Idiopática del Esmalte en Suecia a fines de la década de los años 70 para describir la condición, mientras que Hipomineralización Incisivo Molar (Molar Incisor Hypomineralization MIH por sus siglas en inglés, HIM en español) fue acuñado por Weerheijm y Mejàre en 2001 y aceptado en 2003 por la Academia Europea de Odontopediatría en Atenas, Grecia, utilizándose desde entonces para describir una condición caracterizada por la hipomineralización -de origen sistémico- del esmalte, que afecta desde una hasta las cuatro primeras molares permanentes, y que se puede asociar con la presencia de opacidades o defectos en los incisivos permanentes (8). La afectación simultánea de molares e incisivos se considera la forma más severa de hipomineralización.

Las anteriores no son las únicas propuestas reportadas en la literatura para denominar la condición, de modo que, entre otros, recibe nombres como:

- Hipoplasia intrínseca del esmalte
- Hipomineralización idiopática del esmalte
- Opacidades del esmalte no-fluoróticas
- Opacidades del desarrollo
- Opacidades demarcadas, difusas o confluentes
- Molares de queso o “cheese molars”
- Manchas opacas (9) (10)

Desde la pasada década la HIM es reconocida como una entidad clínica en algunos sitios del mundo; sin embargo, en muchos países su prevalencia es aún desconocida. Al respecto, Weerheijm y Mejare indagaron en Europa (2003) acerca del reconocimiento de la condición en 31 países, obteniendo una abrumadora respuesta positiva (97%) (11). Posteriormente, Crombie et al. (2009) en Nueva Zelandia y Australia utilizaron un cuestionario para valorar el conocimiento y la percepción de los odontopediatras acerca de la condición (12). En Latinoamérica, Biondi y Cortese (2009) informaron que la HIM es ampliamente reconocida como entidad clínica en las diferentes universidades latinoamericanas y que dada la actual carencia de información, a nivel regional hay interés de realizar estudios epidemiológicos (1).

Existe consenso internacional acerca de la recomendación de que para su diagnóstico, el examen clínico debe efectuarse después de los 8 años de edad, una vez que los incisivos anteriores superiores e inferiores y las primeras molares permanentes han completado su erupción (13).

#### CLASIFICACIONES DE HIM

Según la propuesta de Mathu-Muju y Wright (2006), se diferencian tres grados de hipomineralización: leve, moderada y severa, cuyas características se describen en el Cuadro 1(14).

**Cuadro 1.** Clasificación de lesiones de HIM y características clínicas según los distintos grados de severidad.

Clasificación	Características
<b>Grado 1: Leve</b> (Figuras 1 y 2)	Opacidades aisladas bien delimitadas en áreas sin carga o estrés masticatorio. Ausencia de pérdida de los tejidos duros. No hay caries asociada con el defecto de esmalte. No hay hipersensibilidad. Cuando se presenta en los incisivos, la alteración es leve.
<b>Grado 2: Moderada</b> (Figuras 3, 4 y 5)	Opacidades bien delimitadas en incisivos o molares en el tercio oclusal y/o incisal que afecta una o dos superficies, sin involucrar las cúspides y sin fractura del esmalte al erupcionar, aunque puede ocurrir post-eruptivamente debido a la función. Presencia de restauraciones atípicas intactas. Hay compromiso estético y la sensibilidad es normal.
<b>Grado 3: Severa</b> (Figura 6)	Pérdida post-eruptiva del esmalte y fracturas. Presencia de caries extensas asociadas al esmalte defectuoso y/o presencia de restauraciones atípicas defectuosas, con compromiso de la estética e hipersensibilidad.

Según Jans y colaboradores (2011) la prevalencia de HIM en infantes chilenos es de 16.8 %, con la siguiente distribución de severidad: 57% mostrósígnos severos, 20% moderados y 23% leves (15). La severidad de HIM no solo varía entre los distintos pacientes, sino también entre los diferentes dientes del mismo paciente, por lo que aún en el caso de que todos los primeros molares estén afectados, presentan diversos grados de compromiso estructural (16, 17, 18).

En relación con la clasificación de las lesiones de HIM según su color y severidad, Biondi et al. (2010) proponen utilizar la que se describe en el Cuadro 2 (1).

**Cuadro 2.** Categorización de la severidad de lesiones de HIM según su color.

Aspecto	Características	Código
<b>Normal</b>		0
<b>Blanco crema: Leve</b> (Figuras 1, 2 y 3)	Menos porosas. Se localizan en el interior del esmalte (Comes, 2007).	1
<b>Amarillo-marrón: Moderado</b> (Figura 4 y 5)	Son más porosas y ocupan todo el espesor del esmalte (Comes, 2007).	2
<b>Pérdida del esmalte: Severo</b> (Figura 6)	El esmalte hipomineralizado se fractura debido a su fragilidad y escaso espesor, desprotegiendo la dentina.	3

También es importante determinar en cada superficie dental, la extensión de los tejidos afectados por HIM. Para ello, Biondi y colaboradores (2010) utilizan la siguiente clasificación (Cuadro 3) (1):

**Cuadro 3.** Registro de la extensión de las lesiones de MIH.

Extensión	Código
No afectada	0
Menos de 1/3 de la superficie dental	1
Más de 1/3 pero menos de 2/3 de la superficie dental	2
Más de 2/3 de la superficie dental	3

## DIAGNÓSTICO

El clínico debe tener presentes varias características asociadas con la alteración para estar en condiciones de brindar a los pacientes un manejo óptimo e integral.

## HISTORIA CLÍNICA

Es muy importante indagar acerca de eventos médicos o ambientales ocurridos alrededor del nacimiento y/o durante los tres primeros años de vida, ya que pueden indicar relación con alguno de los posibles factores etiológicos que se mencionan en la sección correspondiente.

## SÍNTOMAS

Un rasgo característico expresado por los pacientes con HIM es la presencia de sensibilidad dental a los estímulos térmicos, químicos y mecánicos, especialmente durante el cepillado dental o inclusive, durante la simple inspiración de aire(19). La sensibilidad depende de la severidad de la condición, lo que determina que es mayor en los individuos con HIM moderada o severa, pudiendo incluso persistir después de la colocación de la anestesia local(10). En los pacientes pediátricos la hipersensibilidad puede interferir con los tratamientos dentales, los que pueden llegar a ser muy dolorosos (20) y consecuentemente, acarrear problemas de conducta como resultado del miedo y la ansiedad del infante (19). La hipersensibilidad favorece la acumulación de biofilm dental, lo que aunado a la fragilidad del esmalte, incrementa la probabilidad de aparición de lesiones cariosas de rápido avance, gran destrucción coronaria y hasta la pérdida del diente (10, 21, 12). También se ha reportado que la calidad de vida de los



niños y adolescentes que sufren la condición se ve afectada con una autoimagen desfavorable, baja autoestima y que se exponen más al acoso escolar, lo que en conjunto, puede perjudicar su interacción social (44).

#### SIGNOS: CARACTERÍSTICAS CLÍNICAS DE HIM

El esmalte es el tejido dental en el que se manifiesta la HIM, caracterizándose por la presencia de opacidades fácilmente distinguibles del esmalte sano gracias a la delimitación de la zona afectada, y a que presenta variaciones en su coloración en un rango de tonos que van desde el blanquecino-cremoso hasta el marrón-amarillento (22). Clínicamente se observa una anomalía en la translucidez del esmalte en áreas demarcadas, debido a la pérdida del contenido mineral, que no afecta su espesor (21, 14, 23). Los defectos varían en forma y tamaño según el grado de hipomineralización (14), localizándose preferentemente en los dos tercios incisales u oclusales de la corona del diente afectado. Esta característica incide en el grado de deterioro de la estructura dental, ya que en las regiones aladañas al tercio gingival, la alteración del esmalte es menor (14, 10, 8).

En relación con las piezas dentales más frecuentemente afectadas, la HIM puede afectar desde una sola hasta las cuatro primeras molares permanentes de manera simultánea. Existe correlación entre la cantidad de superficies afectadas y la severidad de las lesiones (43). No siempre la alteración se manifiesta en los incisivos, pero pueden llegar a afectarse en más del 30% de los casos, sobre todo los centrales superiores (10), en los que por lo general no se presenta pérdida estructural (19) aún cuando la lesión se puede extender ampliamente en la superficie vestibular (24). Ello representa un importante problema estético, debido a la visibilidad de las opacidades (25).

Odontopediatras argentinos (1) estudiaron las características clínicas de HIM en 98 niños, reportando que las piezas dentales más afectadas siguen el siguiente orden: molares inferiores, molares superiores, incisivos centrales superiores, incisivos centrales inferiores, incisivos laterales superiores e incisivos laterales inferiores. De los infantes con la condición, el 80.61% presentó uno ó más incisivos afectados, mientras que el 41.83% mostró defectos simultáneos en los cuatro molares, de los que el 44.5% reportó sensibilidad. En relación con las superficies más afectadas, figuran en primer lugar las vestibulares y oclusales de las piezas inferiores, y en segundo término las mismas superficies en las superiores. En los incisivos, las caras más afectadas son las vestibulares de los centrales superiores, seguidas por las mismas superficies en los centrales inferiores. Contrariamente, en otros reportes la arcada más afectada es el maxilar superior y se ha encontrado relación directa entre el número de dientes afectados (entre 2 y 5.7) y la severidad de la condición. No se han descrito diferencias en referencia con el género(26, 27), asícomo tampoco con la raza (28).

Niños chilenos de 6 a 13 años portadores de HIM presentaron un promedio de 3.6 molares afectados, siendo el diente más frecuentemente dañado el primer molar superior derecho (93%). De los incisivos, los centrales superiores (derecho 55%; izquierdo 50%) fueron las piezas dentales en las que se concentraron casi todos los defectos (15). En Alemania, un estudio reciente reportó una alta prevalencia de la condición en primeras molares permanentes (71%) y menos afectación en incisivos centrales maxilares (15%). De las lesiones encontradas, el 82% se clasificaron como opacidades bien delimitadas, mientras que el restante 18% correspondió a defectos severos del esmalte. En molares, la superficie afectada con mayor frecuencia fue la oclusal (72%), mientras que en el 75% de los incisivos fue la vestibular (43).

Más recientemente, lesiones como las descritas para HIM se han reportado en otras piezas dentales como segundas molares temporales, cúspides de caninos permanentes, segundas molares permanentes y premolares (29).

#### OTROS CRITERIOS DIAGNÓSTICOS

Con frecuencia se produce la fractura del esmalte después de la erupción asociada con la existencia de una opacidad previa, sobre todo en las superficies oclusales de molares, al establecerse la total oclusión.

#### DIAGNÓSTICO DIFERENCIAL

Es frecuente que los odontólogos confundan la pérdida post-eruptiva de la estructura dental de los estados más severos de HIM con lesiones cariosas, brindando a la condición el abordaje inadecuado, por lo que el diagnóstico diferencial es de suma importancia. La presencia de restauraciones de localización y extensión atípicas, sobre todo en pacientes con bajo índice de caries, es otro elemento que puede contribuir en la consecución del logro del correcto diagnóstico de la condición.

Uno de los aspectos más relevantes de la clínica de la HIM es que raramente los molares se encuentran igualmente comprometidos y que nunca afecta todos los dientes presentes; es decir, la condición nunca es generalizada (13).

El diagnóstico diferencial debe tomar en cuenta las diferencias entre las opacidades, la caries dental y la fluorosis (Cuadro 4), así como también las siguientes condiciones (30):

- Amelogénesis imperfecta: suele afectar ambas denticiones. Patrón hereditario correlacionado. Afecta todos los dientes presentes.

- Alteración ocasionada por un factor local de larga data (Diente de Turner por ejemplo).
- Hipoplasias: pérdida cuantitativa de la estructura dental. El diagnóstico diferencial es difícil de establecer, ya que en HIM puede ocurrir pérdida de la estructura adamantina al entrar las piezas dentales en función.

#### ETIOLOGÍA

El período crítico para la aparición de HIM son los tres primeros años de vida, ya que es durante esta etapa que ocurre la mineralización de la corona de las primeras molares, incisivos superiores e inferiores y caninos permanentes (26, 4). En un estudio de Lygidakis et al. (2008) se reportó que el 87% de los infantes con HIM presentaban potencial etiología de origen médico durante los períodos pre, peri y post natal, y que tan solo el 12% de los casos de HIM no se relacionaron con la historia médica (27).

A pesar de la investigación disponible en la actualidad, no se conoce un factor etiológico inequívoco que ocasione la condición (12), aunque entre las posibles causas se han sugerido las de tipo ambiental y/o sistémico, entre las que destacan:

- Desórdenes o alteraciones respiratorias ocurridos durante los primeros 3 años de vida, entre los que destacan infecciones de oídos (31), otitis media (32), infecciones respiratorias (1).
- Ingesta de leches especiales (1).
- Administración de antiinflamatorios AINES no esteroideos, habitualmente ibuprofeno y paracetamol (1).
- Predisposición genética (33, 34).
- Procesos que conllevan alta fiebre, especialmente durante el primer año de vida (31).
- Factores prenatales: prematuridad, bajo peso al nacer, escasez de oxígeno en el momento del parto,

bajo peso al nacer, partos complicados, nacimiento pretérmino/semanas de gestación (35, 12).

- Exposición a dioxinas y a policlorobifenilos (PCB), compuestos presentes en las mamaderas y envases plásticos, que quedan incorporados en los alimentos luego de ser expuestos al calor, congelados o utilizados en el microondas (36). Se asocian con lactancia materna prolongada en niños cuyas madres tuvieron alta exposición a los elementos antes descritos (37).
- Enfermedad celiáca (38).
- Asma (39).
- Neumonía (32, 39).
- Uso antibióticos (31, 40).

En relación con el último punto, un estudio clínico experimental de Laisi et al. en Helsinki, Finlandia estableció una asociación clínica entre HIM y el uso de algunos antibióticos durante los primeros 3 años de vida: amoxicilina en primer lugar y en segundo, la raramente prescrita eritromicina; además, experimentalmente se encontraron alteraciones en el esmalte embrionario de ratas expuestas a la amoxicilina (40).

En la actualidad el consenso indica que es más bien la conjunción de una serie de los factores descritos lo que incrementa el riesgo de su aparición (41).

**Cuadro 4.** Diagnóstico diferencial de caries dental, fluorosis y defectos del desarrollo de origen no fluorótico (42).

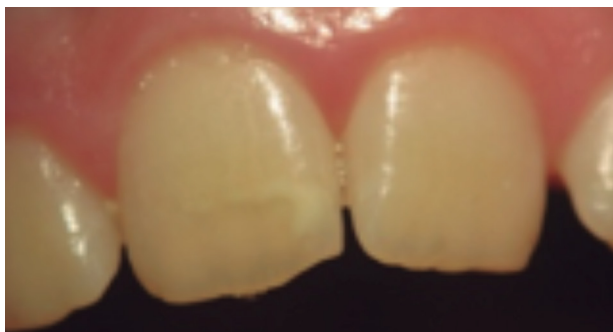TF: Thylstrup y Fejerskov

	Caries Dental		Fluorosis Dental		Defectos del Desarrollo no Fluoróticos	
	No cavitada	Cavitada	Muy leve a moderada (índice TF 1-7)	Severa (índice TF 5-9)	Opacidad/Hipomineralización	Hipoplasia
<b>Características</b>	Lesión activa: tizosa; rugosa al sondaje.  Lesión inactiva: brillante; lisa al sondaje.	Lesión activa: cavidad con dentina expuesta; blanda al sonaje.  Lesión inactiva: cavidad con dentina expuesta; dura al sondaje.	Suave/brillante (semejante a una perla).	Defectos superficiales varían desde una pérdida localizada de esmalte (formación de fosa) hasta la pérdida masiva.  Consistencia dura al sondaje (puede romperse el esmalte).	Suave/brillantes.	Defecto superficial con márgenes redondeados que varían en forma y profundidad (esféricos o irregulares).  Duro o áspero al sondaje.
<b>Color</b>	Lesión activa: blanquecina a café claro.  Lesión inactiva: blanquecina a café/negro.	Amarillento a café negruzco.	Blanquecina (opaca). Grados ligeros pueden teñirse secundariamente.	Puede presentar secundariamente pérdida de color.	Blanquecino (opaco) a amarillo cremoso parduzco.	Amarillento o parduzco.
<b>Características de demarcación</b>	Lesión activa: usualmente íntimamente demarcada (sitios de retención de biofilme dental).  Lesión inactiva: bien demarcada o con bordes difusos.	Lesión activa: nítidamente demarcada.  Lesión inactiva: sin demarcación nítida de los márgenes de la lesión.	Estrías blancas reflejando patrón de periquematías.  En casos ligeros pueden aparecer zonas con apariencia nevada a nivel de cúspides/ bordes incisales y marginal.	Formación de fosas.	Bien demarcados (a menudo esféricos).  Pueden estar rodeados por un halo delgado y traslúcido.	Sin demarcación definida de márgenes de la lesión.  Usualmente sigue el patrón de los periquimatías.

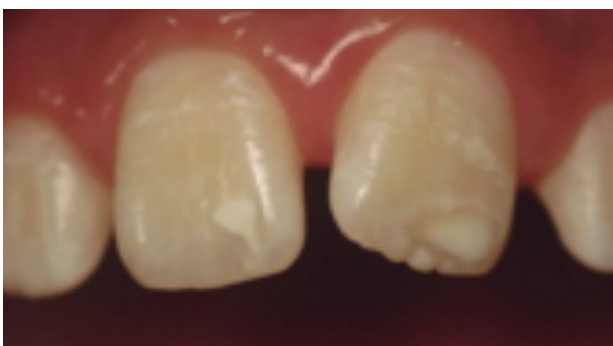	Caries Dental		Fluorosis Dental		Defectos del Desarrollo no Fluoróticos	
	No cavitada	Cavitada	Muy leve a moderada (Índice TF 1-7)	Severa (Índice TF 5-9)	Opacidad/Hipomineralización	Hipoplasia
<b>Distribución en la dentición</b>	Lesión activa: fosas y fisuras, superficies proximales debajo del punto de contacto; superficies libres reflejando posición del borde marginal.  Lesión inactiva: ubicada lejos del margen gingival.	La lesión ocurre en sitios de retención de biofilme: fosas y fisuras, superficies proximales bajo el punto de contacto; superficies libres reflejando posición del borde marginal.	Simétrica en dientes homólogos, con prácticamente el mismo nivel de severidad. La superficie dental se ve afectada según el grado de exposición sistémica.	Simétrica en dientes homólogos. La superficie dental se ve afectada según el grado de exposición sistémica.	Ocurre en un solo diente (comúnmente incisivos).  Ocasionalmente puede observarse una distribución simétrica.	Localizada o generalizada.  La lesión puede variar desde una fina línea a través de la superficie dentaria hasta una ancha banda de esmalte defectuoso.
<b>Características histopatológicas</b>	Desmineralización subsuperficial (origen bacteriano)	Desmineralización con pérdida en la superficie.  Ruptura de esmalte y posible invasión bacteriana de la dentina.	Hipomineralización subsuperficial debido a alteraciones en la maduración del esmalte	Hipomineralización subsuperficial con pérdidas de áreas superficiales correspondientes a la formación de fosas.	Hipomineralización subsuperficial debido a una alteración localizada (traumática) de la mineralización.	Perturbación del desarrollo del esmalte, que genera un contorno superficial alterado. La mineralización del esmalte puede verse afectada

DOCUMENTACIÓN DE CASOS CLÍNICOS DE LA CONDICIÓN EN LA NIÑEZ COSTARRICENSE

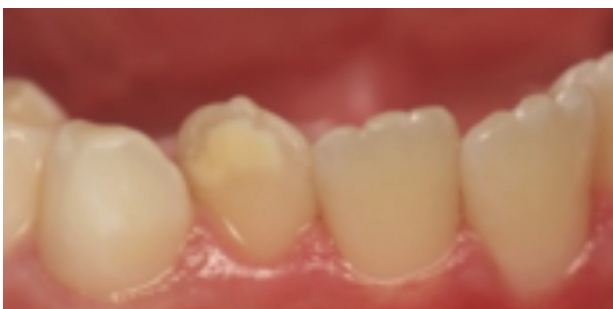El siguiente conjunto de fotografías caracteriza la amplia gama de situaciones clínicas que se presentan en la niñez costarricense relacionadas con la hipomineralización incisivo molar (Figuras 1, 2, 3, 4, 5 y 6).



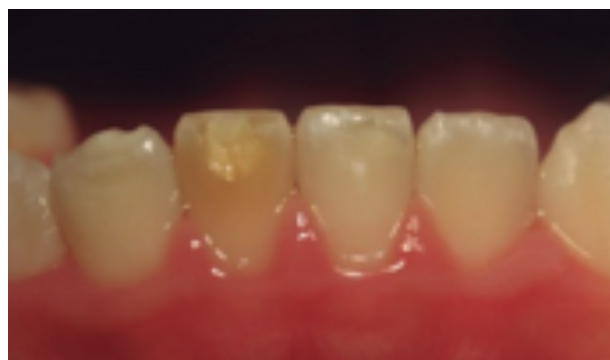**Figura 1.** Central superior derecho permanente: opacidad blanquecina unilateral bien delimitada. El esmalte superficial está intacto.



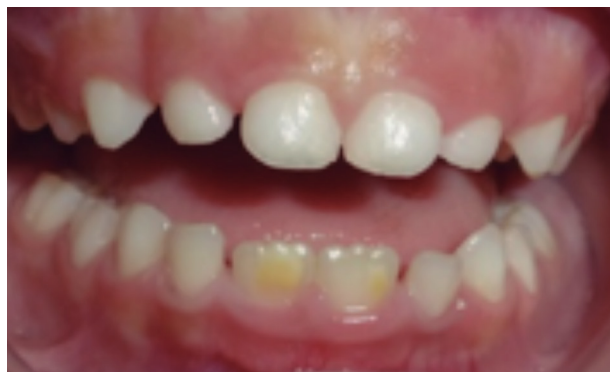**Figura 2.** Incisivos centrales superiores permanentes: presencia de hipomineralizaciones bilaterales bien delimitadas con coloración blanquecina.



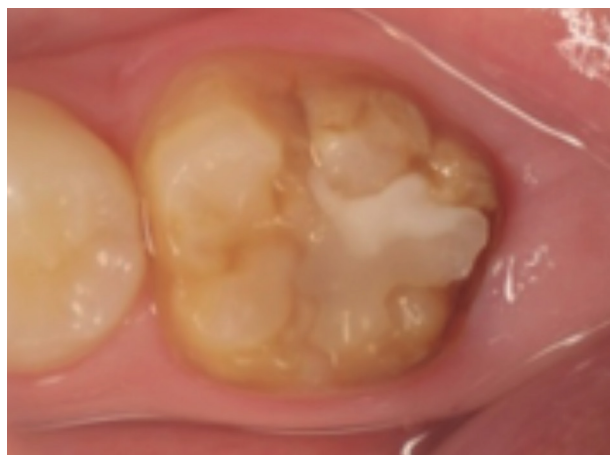**Figura 3.** Lateral inferior derecho permanente: amplia opacidad delimitada blanco-amarillenta, fácilmente distinguible del esmalte sano adyacente.



**Figura 4.** Centrales inferiores permanentes: hipomineralizaciones bilaterales que ejemplifican la variabilidad en sus manifestaciones clínicas. En el central inferior derecho la lesión hipomineralizada es de color amarillento-marrón y se asocia con una hipoplasia. Laterales inferiores: nótese la fluorosis dental con el típico "snow cap" en el borde incisal.



**Figura 5.** Incisivos centrales inferiores permanentes: presentan lesiones de hipomineralización bilaterales con coloración amarillomarrón en un joven paciente pediátrico.



**Figura 6.** Primer molar permanente inferior izquierdo: amplia hipomineralización asociada con la presencia de caries. Se observa la presencia de una restauración atípica e irregular en deficiente estado.

## DISCUSIÓN

Se pueden resumir las limitaciones actuales para establecer la etiología de HIM de la siguiente forma:

Dificultad para determinar el momento exacto de la aparición del defecto del esmalte y el umbral al que son capaces de responder los ameloblastos.

Incapacidad de determinar con exactitud la alteración sistémica que daña los ameloblastos y, en consecuencia, que da lugar a la hipomineralización.

La imposibilidad de determinar la causa exacta del Síndrome Incisivo Molar hace que, a su vez, sea imposible determinar el período de tiempo de exposición al estímulo que se requiere para que se produzca la alteración de los ameloblastos.

## CONCLUSIONES

Los defectos del esmalte son ampliamente observados en la población pediátrica. Aún así, en Costa Rica se desconoce la prevalencia de HIM en los distintos grupos etáreos de esa población. En la actualidad, la HIM tiene un fuerte impacto en las necesidades de tratamiento odontopediátrico, por la frecuencia y la severidad de las lesiones.

Debido al desconocimiento de la naturaleza y características de la HIM, el tratamiento que se brinda a la condición no es el más adecuado. Las lesiones que se localizan en los primeros molares permanentes presentan, con frecuencia, asociación con procesos de caries dental, lo que dificulta su abordaje terapéutico.

No existe suficiente evidencia que permita establecer un factor etiológico inequívoco por el que la condición ocurre, por lo que su etiología

sigue siendo de origen desconocido. Sin embargo, se han descrito una serie de condiciones médicas y ambientales que pueden estar asociadas con la presencia del defecto (12).

## RECOMENDACIONES

Los padres de familia deben ser alertados acerca del riesgo de que sus hijos (as) desarrollen HIM, si durante el embarazo o los primeros años de vida el infante se ve expuesto a alguno(s) de los factores de riesgo descritos en la sección correspondiente, asociados con la condición.

Las características clínicas de HIM alertan acerca de la importancia de manejar la condición con alternativas preventivas aplicadas tempranamente desde el momento mismo del diagnóstico inicial.

La naturaleza de esta patología, así como el tratamiento dental adecuado y sus costos, indican claramente la urgente necesidad de realizar investigaciones en Costa Rica para conocer su prevalencia y severidad.

## REFERENCIAS

1. Biondi A, Cortese S, Ortolani A, Argentieri A. Características clínicas y factores de riesgo asociados a Hipomineralización Molar Incisiva. *Revista de la Facultad de Odontología (UBA)*.2010; 25(58):11-15.
2. Osorio J. (2012). Prevalencia de defectos del desarrollo del esmalte en la dentición temporal de niños de 4 a 6 años que asisten al Colegio Instituto Pedagógico Arturo Ramírez Montufar de la Universidad Nacional de Colombia, sede en Bogotá en el año 2011. (Trabajo de grado para optar el título de Estomatóloga Pediátrica y Ortopedista Maxilar). Posgrado Estomatología Pediátrica y Ortopedia Maxilar, Bogotá, Colombia. 2011.

3. Jälevik B, Dietz W, Norén JG. Scanning electron micrograph analysis of hypomineralized enamel in permanent first molars. *International Journal of Paediatric Dentistry*. 2005; 15(4):233-240.
4. Jälevik B, Norén JG. Enamel hypomineralization of permanent first molars: a morphological study and survey of possible aetiological factors. *International Journal of Paediatric Dentistry*. 2000; 10:278-289.
5. Fearn J, Anderson P, Davis GR. 3D X-ray microscopic study of the extent of variations in enamel density in first permanent molars with idiopathic enamel hypomineralization. *British Dental Journal*. 2004; 194:634-638.
6. Rodd HD, Boissonade FM, Day PF. Pulpal status of hypomineralized permanent molars. *Journal of Pediatric Dentistry*. 2007; 29(6):514-520.
7. Fagrell TG, Lingström P, Olsson S, Steiniger F, Norén JG. Bacterial invasion of dentinal tubules beneath apparently intact but hypomineralized enamel in molar teeth with molar incisor hypomineralization. *International Journal of Paediatric Dentistry*. 2008; 18(5):333-340.
8. Weerheijm KL, Jälevik B, Alaluusua S. Molar-incisor hypomineralisation. *Caries Res*. 2001; 35:390-391.
9. Clarkson J. Review of terminology, classifications, and indices of developmental defects of enamel. *Advances in Dental Research*. 1989; 3:104-109.
10. Weerheijm KL. Molar incisor hypomineralisation (MIH). *European Journal Paediatric Dentistry*. 2003; 4(3):114-120.
11. Weerheijm KL, Mejäre I. Molar incisor hypomineralization: a questionnaire inventory of its occurrence in member countries of the European Academy of Paediatric Dentistry (EAPD). *International Journal of Paediatric Dentistry*. 2003; 13:411-416.
12. Crombie F, Manton D, Kilpatrick N. Aetiology of molar-incisor hypomineralization: a critical review. *International Journal of Paediatric Dentistry*. 2009 Mar; 19:73-83.
13. García L, Martínez E. Hipomineralización Incisivo-Molar. *Estado Actual. Científica Dental*. 2010; 7(1):19-28.
14. Mathu-Muju K, Wright JT. Diagnosis and treatment of molar incisor hypomineralization. *Compendium of Continuing Education in Dentistry*. 2006; 27(11):604-610.
15. Jans MA, Díaz MJ, Vergara GC, Zaror SC. Frecuencia y severidad de la hipomineralización molar incisal en pacientes atendidos en las clínicas odontológicas de la Universidad de La Frontera. *International Journal of Odontostomatology*. 2011; 5(2):133-140.
16. Muratbegovic A, Markovic N, Ganibegovic SM. Molar incisor hypomineralisation in Bosnia and Herzegovina: aetiology and clinical consequences in medium caries activity population. *European Archives of Paediatric Dentistry*. 2007; 8(4):189-194.
17. Jasulaityte L, Veerkamp JS, Weerheijm KL. Molar incisor hypomineralization: review and prevalence data from the study of primary school children in Kaunas/Lithuania. *European Archives of Paediatric Dentistry*. 2007; 8(2):87-94.
18. Willmott NS, Bryan RA, Duggal MS. Molar-incisor-hypomineralisation: a literature review. *European Archives of Paediatric Dentistry*. 2008; 9(4):172-189.
19. Jälevik B, Klingberg GA. Dental treatment, dental fear and behaviour management problems in children with severe enamel hypomineralization of their permanent first molars. *International Journal of Paediatric Dentistry*. 2002; 12(1): 24-32.
20. Jälevik B, Möller M. Evaluation of spontaneous space closure and development



- of permanent dentition after extraction of hypomineralized permanent first molars International. *Journal of Paediatric Dentistry*. 2007; 17:328–335.
21. Kotsanos N, Kaklamanos E, Arapostathis K. Treatment management of first permanent molars in children with Molar-Incisor Hypomineralisation. *European Journal Paediatric Dentistry*. 2005; 6(4):179-84.
  22. Koch G, Hallostén AL, Ludvigsson N, Hansson BO, Holst A, Ullbrö C. Epidemiologic study of idiopathic enamel hypomineralization in permanent teeth of Swedish children. *Community Dentistry and Oral Epidemiology*. 1987; 15:279-285.
  23. William V, Messer LB, Burrow MF. Molar incisor hypomineralization: review and recommendations for clinical management. *Journal of Pediatric Dentistry*. 2006; 28(3): 224-232.
  24. Fayle SA. Molar incisor hypomineralization: restorative management. *European Journal Paediatric Dentistry*. 2003; 4(3):121-126.
  25. Ivanovic M, Zivojinovic V, Markovic D, Sindolic M. Treatment Options for Hypomineralized First Permanent Molars and Incisors. *Serbian Dental Journal*. 2006; 53:174-180.
  26. Preusser SE, Ferring V, Wleklinski C, Wetzel WE. Prevalence and severity of molar incisor hypomineralization in a region of Germany –a brief communication. *Journal of Public Health Dentistry*. 2007; 67:148–151.
  27. Lygidakis NA, Dimou G, Briseniou E. Molar-Incisor-Hypomineralisation (MIH). Retrospective clinical study in Greek children. Prevalence and defect characteristics. *European Archives of Paediatric Dentistry*. 2008; 9(4):200-206.
  28. Feltrin J, Jeremias F, Da Costa C, Cilense A, Loiala R, Zuanon dos Santos-Pinto L. Hipomineralización de incisivos y molares: diagnóstico diferencial. *Acta Odontológica Venezolana*. 2011; 49(3):1-8.
  29. Lygidakis N, Wong F, Jalevik B, Vierrou A, Alaluusua S, Espelid I. Best Clinical Practice Guidance for clinicians dealing with children presenting with Molar-Incisor-Hypomineralisation (MIH) An EAPD Policy Document. *European Archives of Paediatric Dentistry*. 2010;11 (2):75-81.
  30. Pérez T, Maroto M, Martín MC, Barbería E. Hipomineralización incisivo molar (HIM). Una revisión sistemática. *The Journal of the American Dental Association*. 2010; 5(5):223-228.
  31. Chawla N, Messer LB, Silva M. Clinical studies on molar-incisor-hypomineralisation part 1: distribution and putative associations. *Eur Arch Paediatr Dent*. 2008 Dec; 9(4):180-90.
  32. Beentjes V, Weerheijm KL, Groen HJ. Factors involved in the aetiology of Molar-Incisor Hypomineralisation (MIH). *European Journal Paediatric Dentistry*. 2002;1: 9-13.
  33. Brook AH, Smith JM. The aetiology of developmental defects of enamel: a prevalence and family study in East London, U.K. *Connective Tissue Research*. 1998; 39:151-156.
  34. Everett ET, McHenry MAK, Reynolds N, Eggertsson H, Sullivan J, Kantmann C, Martinez-Mier EA, Warrick JM, Stookey GK. Dental fluorosis: variability among different inbred mouse strains. *Journal of Dental Research*. 2002; 81:794-798.
  35. Whatling R, Fearn JM. Molar incisor hypomineralization: a study of aetiological factors in a group of UK children. *International Journal of Paediatric Dentistry*. 2008; 18(3):155-162.
  36. Jan J, Vrbic V. Polychlorinated biphenyls cause developmental enamel defects in children. *Caries Res*. 2000; 34:469-473.
  37. Alaluusua S, Lukinmaa PL, Koskimies M, Pirinen S, Holtta P, Kallio M, Holttinen T, Salmenperä L. Developmental dental defects associated with long breast feeding. *European Journal of Oral Sciences*. 1996; 104:493-497.

38. BeltríP, Barbería E, Polanco I, Planells P. Estudio comparativo de las anomalías del esmalte dentario y caries en niños con enfermedad celíaca y controles. *Odontología Pediátrica*. 2004; 12:118-122.
39. Jälevik B, Klingberg G, Barregard L, Norén JG. The prevalence of demarcated opacities in permanent first molars in a group of Swedish children. *Acta Odontológica Scandinávica*. 2001; 59:255–260.
40. Laisi S, Ess A, Sahlberg C, Arvio P, Lukinmaa PL, Alaluusua S. Amoxicillin may cause Molar Incisor Hypomineralization. *Journal of Dental Research*. 2009; 88(2):132-136.
41. Alaluusua S. Aetiology of molar-incisor hypomineralisation: a systematic review. *European Archives of Paediatric Dentistry*. 2010; 11(2):53–58.
42. Fejerskov O, Kidd E. *Dental Caries: The Disease and Its Clinical Management*. (2 ed). John Wiley & Sons; 2008.
43. Petrou M, Giraki M, Bissar A, Wempe C, Schafer M, Schiffner U, Beikler T, Schulte A, Splieth C. Severity of MIH findings at tooth surface level among German school children. *European Archives of Paediatric Dentistry*. 2015; 16(3):271-276.
44. Scheffel DS, Jeremias F, Fragelli CB, Santos-Pinto LM, Hebling J, de Oliveira OB. Esthetic dental anomalies as motive for bullying in schoolchildren. *European Journal Dentistry*. 2014; 8(1):124-128.

# La clase II de Angle en el tratamiento protésico. Limitaciones e inconvenientes funcionales

## Class II Angle in prosthetic treatment: Limitations and Functional Disadvantages

José Chan Rodríguez DDS, MDS<sup>1</sup>; Federico Murillo Alvarado DDS, MDS<sup>2</sup>

1. Coordinador Seminario Integral, Coordinador Laboratorio Restaurativa, Universidad de Costa Rica, Costa Rica.
2. Posgrado Prostodoncia, Universidad de Costa Rica, Costa Rica.

Autor para correspondencia: Dr. José Chan Rodríguez - jose.chan@ucr.ac.cr

Recibido: 05-VIII-2015

Aceptado: 14-IX-2015

Publicado Online First: 07-XII-2015

### RESUMEN

Las relaciones intermaxilares de los pacientes clase II Angle, tienen limitaciones e inconvenientes, que impiden alcanzar objetivos protésicos tanto funcionales como estéticos en el tratamiento Dental.

### PALABRAS CLAVE

Clase II Angle y desórdenes temporo mandibulares, Clase II Angle y prótesis dental removible, Clase II Angle oclusión dental.

### ABSTRACT

Intermaxilar relationships of patients with class II Angle have functional and esthetic limitations that avoid reaching prosthetic objectives of the treatment.

### KEYWORDS

Class II Angle and temporo mandibularJoint, Class II Angle and partial removable denture , Class II Angle and dental occlusion.

## INTRODUCCIÓN

Cuando el odontólogo tratante, se enfrenta a un caso de disfunción del sistema gnático, el primer aspecto clínico que se revisa son las condiciones dentales y las relaciones esqueléticas entre las arcadas.

Los pacientes que presentan clase II de Angle, son complicados de atender desde el punto funcional, ya que las sobre mordidas horizontal normalmente rondan entre 4 a 6 mm y mientras que la vertical ronda entre 3 a 5 mm.

Este segmento anterior tienen características particulares difíciles de resolver, donde se vuelve importante el trabajo interdisciplinario de las diferentes especialidades odontológicas dando importancia a la oclusión dental.

## REVISIÓN DE LITERATURA

La relación entre los signos y síntomas de la mala oclusión en los desórdenes temporomandibulares (DTM), la muestra fue de 124 pacientes con severa clase II de Angle, antes y después de 2 años de ser sometido a osteotomía sagital bilateral. Fueron evaluados con el índice cráneo mandibular y el Peer Assessment Rating Index (PAR), para registrar los cambios gruesos en la oclusión y los síntomas. (1)

La correlación fuerte entre las mala oclusiones de Angle tipo II y III, y la ocurrencia de los DTM, incluyen además la mordida abierta anterior, la mordida cruzada y la mordida profunda.

Los procedimientos ortodónticos y quirúrgicos (corrección quirúrgica por retrognatismo bimaxilar) son usados para corregir las malas relaciones

dentofaciales en las clases II y III, pero tienen un efecto dramático en la oclusión y dolor disfuncional.

El posicionar la mandíbula hacia adelante por razones funcionales y estéticas puede resultar en menores síntomas musculares.

Los pacientes con extremas mala oclusiones, y grandes sobre mordida horizontales no responden diferentes con aquellas que tienen menor cantidad.

Los efectos de los tratamientos esqueléticos y dento alveolares (camuflaje ortodóntico, la ortopedia dentofacial, y la combinación ortodóntica quirúrgica) en los pacientes con clase II Angle, agrupados en 20 pacientes sometidos al camuflaje ortodóntico con exodoncia de premolar y reducción de la sobremordida horizontal, otros 20 pacientes por ortopedia funcional fija y 20 con cirugía ortognática con osteotomía sagital bilateral mandibular sin genioplastia sin involucrar la maxila. Los efectos en la mandíbula difieren, los más significativos fueron en el tratamiento quirúrgico del avance en el mentón con un incremento en la longitud mandibular (plano sagital), las relaciones verticales con cambio en el perfil. Los incisivos maxilares fueron retruídos y los mandibulares protruídos; en el grupo de la ortopedia funcional los incisivos superiores e inferiores fueron retruídos. Los aparatos ortopédicos fijos funcionales reducen el perfil de los tejidos suaves. (2)

El camuflaje ortodóntico incrementa el ángulo naso labial.

Un estudio con 64 pacientes (31 hombres y 33 mujeres) con una edad media de  $12.2 \pm 1.7$  años, con clase II de Angle, con una sobremordida de  $\geq 4$  mm antes e inmediatamente del tratamiento

ortodóntico, recomendaron considerar los factores de oclusión, la función inhibida del sistema estomatognático y la estética. (3)

La relación entre la ortodoncia y los DTM, se deben a los contactos oclusales desfavorables que se presentan, pero el mecanismo de explicación no es usualmente claro. El ajuste oclusal de la oclusión a la relación céntrica es para registrar el balance muscular. (4)

Lund en éste artículo indica que la teoría del ciclo vicioso o la teoría del dolor muscular (dolor-espasmo-dolor, teoría del dolor crónico muscular), es el mecanismo de cómo un contacto desfavorable actúa como disparador de los DTM.

No hay evidencia experimental que convenza que la terapia oclusal sea el tratamiento de elección para los casos de DTM no agudo, del bruxismo y como prevención del DTM. (5)

Los problemas asociados al ajuste oclusal (AO), es la necesidad de repetirlo y la estabilidad de las oclusiones funcionales y la condición apropiada para el AO.

Muchas enfermedades tienen las características de la edad y el sexo, que se relacionan con la etiología de una enfermedad particular, por ejemplo la osteoporosis afecta al 33% de mujeres y el 10 % hombres mayores de 50 años, la osteoartritis afecta más a mujeres que a hombres mayores de 60 años con signos radiográficos. La artritis reumatoidea afecta más a las mujeres que a los hombres, sucede igual con el dolor en la espalda baja.

En los DTM la proporción entre mujeres y hombres es de 2:1, en niños es inusual. En los jóvenes la prevalencia se incrementa y ocurre entre los 35 y 45 años de edad. Las diferencias son de índole anatómicas y fisiológicas, las conductuales, las genéticas. Los pacientes terciarios tienen condiciones de comorbilidad frecuentemente

en otras áreas del cuerpo que no es en la cara, que pueden incluir enfermedades depresivas, disturbios en el sueño y dolores que agravan en la severidad de la enfermedad, por lo que la explicación entre el DTM y su correlación con la mala oclusión como la mordida cruzada anterior o un aumento de la sobre mordida horizontal, no es aceptada fácilmente.

Las angulaciones de los caninos en las clases II (posición derecho) hacen que ocupen menos espacio en el arco dental y en consecuencia los incisivos mandibulares pueden ser más retraídos de su posición en el plano sagital. En comparación los caninos maxilares en la clase II de Angle tienen 10.14 ° de angulación, y en la clase III 11.86°. (6)

La clase I tiene una correcta posición mesio distal del eje de las coronas que ayudan a alcanzar el balance de la oclusión en el sistema estomatognático, incluyendo el alineamiento dental y la estabilidad del tratamiento a largo plazo.

El tratamiento para la clase II de Angle con ortodoncia y cirugía ortognática depende de las características asociadas al plano sagital, de la severidad de la discrepancia antero posterior y de la edad del paciente.

En las clases II de Angle, la corrección de severas sobre mordida horizontal ocurre por la intrusión de los incisivos maxilares y mandibulares debido a la reducción del prognatismo maxilar y la diferencia de crecimiento mandibular; además, el crecimiento dento alveolar, no encontraron en el tratamiento diferencias entre los géneros. (7)

Dependiendo de los objetivos del diagnóstico y del tratamiento, como de la severa sobremordida horizontal puede tratarse a través de la intrusión (la inclinación) de los incisivos, el crecimiento diferenciado entre la maxila y la mandíbula y la extrusión molar. En la clase II Angle la rotación molar está asociada con la rotación posterior de

la mandíbula (la cual no es deseable) produciendo un perfil más convexo.

Los pacientes ante la pérdida parcial o total de las piezas dentales presentan problemas de índole funcional, estéticos y psicológicos. La aplicación clínica de los conceptos de la oclusión dental tiene relevancia durante el procedimiento de construcción de la(s) dentadura(s) removible(s) (8)

La dimensión vertical del paciente es información importante dentro del plan de tratamiento propuesto para quien pasa de ser edéntulo total a dentado completo por medio de las prótesis totales removibles. (9)

Durante el registro de la dimensión vertical en reposo no encontró en pacientes edéntulos diferencias significativas cuando el paciente está sentado en el sillón dental en posición erguida y con la cabeza viendo al "horizonte" con el Plano de Frankfort paralelo al piso. (10)

El concepto aplicado de la relación céntrica para prótesis removibles totales o parciales por los odontólogos en la clínica, no existe un consenso general entre los profesionales tratantes (generaciones viejas o nuevas que ingresan a la práctica liberal). (11)

La disparidad de criterio cuando se utiliza una técnica que registre y transfiera la relación antero posterior de la mandíbula y maxila para establecer una posición intercuspal, ello sucede cuando la mandíbula es guiada hacia la posición más retruída y los cóndilos son desplazados hacia posterior. (12)

Los cambios en las posiciones de la posición cóndilo y cavidad articular, se presentan en los pacientes que han perdido el soporte dental posterior. (13)

En el glosario de términos prostodónticos (GPT, No 9), define la relación céntrica como cualquier contacto dentario que inhibe la oclusión de las superficies remanentes para tener superficies estables y contactos armoniosos. (14)

El concepto del ajuste oclusal es: cualquier cambio en la oclusión dental, intentando modificar la relación de la oclusión y cualquier alteración de las superficies ocluyentes de los dientes o restauraciones, en aquellas situaciones de trauma por oclusión o excesivo contacto en las superficies oclusales e incisales que producen desgaste o facetas en el esmalte o fracturas.

La estabilidad oclusal a través del ajuste oclusal y la visualizaron por la medición del tiempo de contacto y el deslizamiento de la céntrica, esperando establecer la libertad de la céntrica con un número de contactos oclusales en ligera o fuerte presión. (15) (16)

La oficina del Instituto nacional de Salud de investigación con aplicación médica en 1997 (NIH), menciona que en la oclusión dental debe eliminarse las discrepancias oclusales gruesas cuando se encuentren.

## CASO CLÍNICO

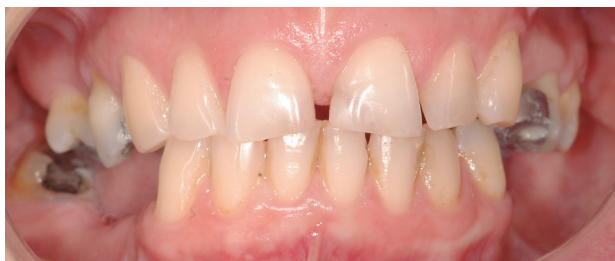### ANAMNESIS:

Paciente femenina, de 50 años, vecina de Guadalupe, cuya queja principal es dolor de cabeza frecuente, ha ingerido diversos medicamentos vía oral (recetados por médicos) sin éxito relativo.

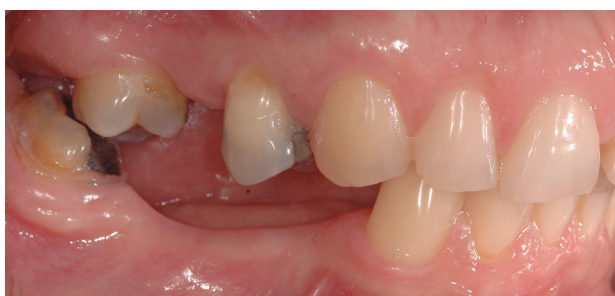### QUEJA PRINCIPAL:

Ingresa a la Clínica de Integral de la Facultad de Odontología, en la Universidad de Costa Rica, buscando auxilio por el problema de cefalea,

la cual ella intentó resolver vía medicamento.  
Examen intraoral: (Fotografía 1-3)

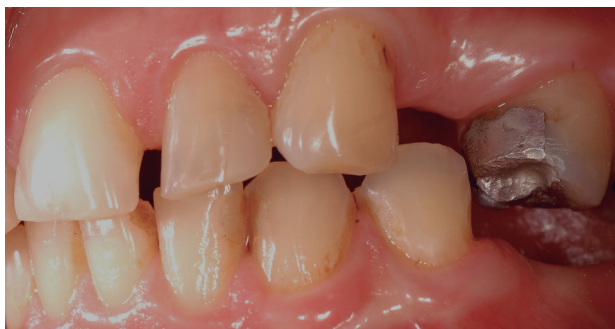

**Fotografía 1.** Vista frontal, el paciente en Oclusión Céntrica. Aparente "buenas condiciones" para atender con prótesis removibles superior e inferior.



**Fotografía 2.** Vista lateral derecha, oclusión céntrica. Falta de soporte posterior tanto en la mandíbula como en el maxilar superior.

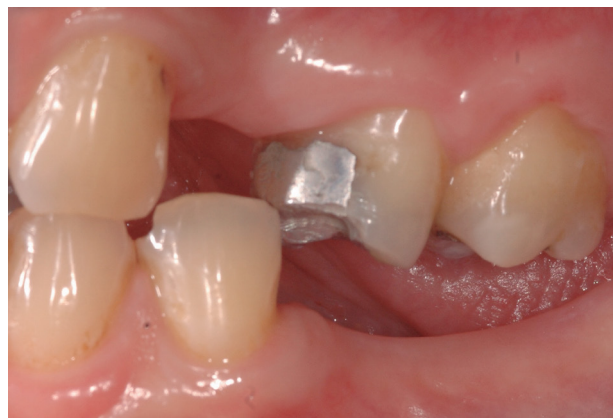En el examen dental clínico, presenta restauraciones de amalgama de plata, ausencia de piezas dentales posteriores bilateral (sin reposición protésica).



**Fotografía 3.** Vista lateral izquierda, oclusión céntrica. La mandíbula queda atrapada y se inmoviliza, se reduce las posibilidades de tener una posición "descansada". ¿Oclusión céntrica como posición de referencia en el tratamiento?.

Al examen de la oclusión dental: Clasificación de Angle, clase II.

Relación céntrica con discrepancia con Oclusión céntrica, cuyo contacto mantiene una Dimensión Vertical en oclusión diferente a la que tiene con la Oclusión céntrica. (Fotografía 4)



**Fotografía 4.** Vista lateral izquierda, relación céntrica. Se abre la Dimensión Vertical y posibilita la reposición protésica. ¿Relación céntrica, posición forzada e inútil como referencia de tratamiento en los DTM?.

La Oclusión céntrica se descartó su utilización en la parte protésica, porque se consideró que "atrapaba" la posición mandibular y no presentaba condiciones de estabilidad posicional dental ni funcional ni fisiológica. (Fotografía 3)

A la apertura mandibular se obtuvo una medición de 45mm entre el borde incisal del central superior y la sobre mordida vertical del central mandibular.

Al cuantificar la sobremordida horizontal hacia RC fue de 6mm y en OC fue de 4mm.

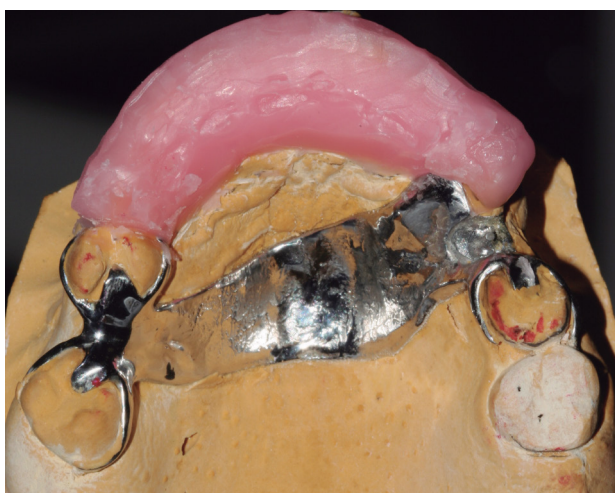
Palpación muscular y auscultación articulación temporomandibular:

- Sensibilidad dolorosa a la palpación en los músculos de la masticación.
- No presenta limitación en la apertura mandibular.

#### DIAGNÓSTICO:

DTM por discrepancia morfo esquelética.

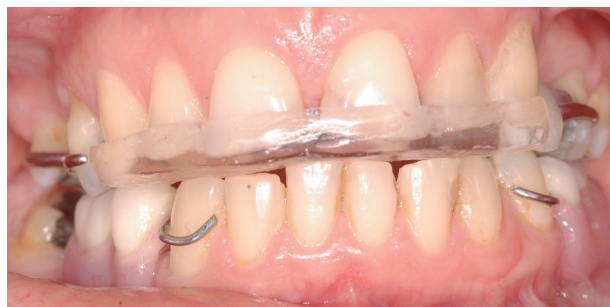Plan de tratamiento: Prótesis parciales removibles, en posición de RC. (Fotografía 6) y colocación de una férula termo curada de acrílico transparente. (Fotografía 5)



**Fotografía 5.** Vista oclusal, encerado del plano anterior de mordida previo al procesado y entrega final del tratamiento propuesto.

#### CONTROL Y SEGUIMIENTO DEL CASO:

Se entregaron las Prótesis parciales removibles y se controlaron durante un mes, una vez cada semana. El cuadro de dolor se redujo y la ingesta de medicamentos también.



**Fotografía 6.** Vista frontal, entrega de las prótesis removibles superior e inferior relación céntrica, con el plano anterior de mordida para evitar la extrusión de las piezas antero superiores e inferiores.

#### DISCUSIÓN

Los conceptos clínicos de parte del profesional tratante en el procedimiento protésico tienen importancia, además de la clasificación de Angle que presenta el paciente, ya que debe considerarse con toda la rigurosidad de la información disponible y aplicar los que intervienen en el proceso del diagnóstico y de tratamiento. Tales como la dimensión vertical, la relación céntrica, la oclusión céntrica, la sobremordida horizontal y vertical.

El ajuste oclusal, contribuye a eliminar las interferencias oclusales, sea en las excursiones laterales que se localizan durante el ciclo de la masticación, involucrando zonas cercanas a la máxima intercuspidad. En éste caso en particular no se aplicó por considerarse que está contraindicado el procedimiento.

Los contactos dentales cuya validez se acepta o se rechaza en la odontología basada en la



evidencia, que se interpreta la relación a con una dirección guiada, que no sucede de esa manera en la boca de los pacientes.

## CONCLUSIONES

- Los pacientes que tienen las características dento alveolares clase II de Angle, requieren de la prótesis removible o fija y pueden ser tratados.
- El tratamiento protésico realizado presenta limitaciones que no son propias de la técnica usada, sino del paciente en sus relaciones morfo esqueléticas dentales.
- El auxilio al paciente en la solución no medicamentosa, se obtiene, pero no debe depender de la aparatología usada.
- La posición de la RC es de importancia y no relativa como en otras situaciones protésicas.
- La posición de la OC es de importancia y no relativa como en otras situaciones protésicas.
- La Dimensión vertical es de importancia y no relativa como en otras situaciones protésicas.
- Este caso es del manejo del Odontólogo general.

## REFERENCIAS

1. Rodrigues-Garcia Renata et al. (1998). Effects of Major Class II Occlusal Corrections on Temporomandibular Signs and Symptoms. *Jour. Orofacial Pain*; 12 -192.
2. Kinzinger Gero et al (2008). Class II Treatment in Adults: Comparing Camouflage Orthodontics, Dentofacial Orthopedics and Orthognathic Surgery – A Cephalometric Study to Evaluate Various Therapeutic Effects, *Jour. Orofac Orthop*; 69:63–91.
3. Georgiakaki I. et al (2003). Evaluation of orthodontic treatment outcome of Angle Class II, division 1 malocclusion by means of the PAR, *IndeHellenic Orthodontic Review*, Vol. 6.
4. Luther F (2007). TMD and occlusion part II. Damned if we don't? Functional occlusal problems: TMD epidemiology in a wider context. *British Dental Journal*; 202: E3
5. Tsukiyama Y. et al (2001). An evidence-based assessment of occlusal adjustment as a treatment for temporomandibular disorders. *Jour. Prosthet Dent*, Vol. 86, № 1, pág. 57-66.
6. Busato Mauro C. et al (2009). Compensatory canine angulation in angle Class II and III patient. *Braz Oral Res*; 23(3):281-7.
7. Marques Leandro Silva et al (2008). Class II division 1 malocclusion with severe overbite: cephalometric evaluation of the effects of orthodontic Treatment *World J Orthod*; 9: 319–328.
8. Davies, S. et al. (2001) Good occlusal practice in removable prosthodontics. *Brit. Dent Jour.* 191(9):491-4.
9. Sofou, A et al (1993). Using cephalometry to evaluate maxillomandibular relationships in complete denture construction. *Int. Jour. Prostho.*, Nov-Dec; 6 (6): 540-5.
10. Makzoume, J. (2007). Variations in rest vertical dimension: effects of headrest in edentulous patients. *Jour. Gen. Dent.* Jul-Aug; 55(4): 316-9.
11. Javedious Office of Medical Application of Research. (1997) Technology assessment of conference statement: management of temporomandibular disorders. *Oral Surgery, Oral Medicine, Oral Pathology, Oral*

- Radiology and Endodontics, 83, 177, April, 29–May 1.
12. Wilson J, et al (2000). Condylar repositioning in mandibular retrusion. *Jour. Prosth. Dentis.*, 84 (6): 612-6.
  13. Pintaudi V, et al. (2003). Analysis of the condyle/fossa relationship before and after prosthetic rehabilitation with maxillary complete denture and mandibular removable partial denture *Jour. Prosthe. Dentis. Vol. 89, № 5.*
  14. The academy of Prosthodontics (2005). Glossary prosthodontics terms. *Jour. Prosth. Dent, Vol 94, 1, 1-83.*
  15. Kirveskari P. (1999) .Assessment of occlusal stability by measuring contact, time and centric slide, *Jour. Oral Rehab, Vol 26, 10, 763-766.*
  16. Kumagai H, (1999) et al. Occlusal force distribution on the dental arch during, various levels of clenching. *Jour. Oral Reha, Vol 26, 12, 932-935.*

# Fístula extraoral asociada a sialolitiasis en el conducto de Wharton. Reporte de un caso

## Extra-Oral Fistula Associated with Sialolithiasis in Whartons duct. Case Report

Danny Obando Solano DDS<sup>1</sup>; José Manuel Fernández Chaves DDS<sup>2</sup>

1. Odontólogo General, Universidad de Costa Rica. Pasantía en Cirugía Oral y Oseointegración. Facultad de Odontología, Universidad de Costa Rica, Costa Rica.
2. Odontólogo Especialista en Patología y Cirugía Oral. Odontología Legal y Forense. Pontificia Universidad Javeriana. Profesor Instructor Pasantía en Cirugía Oral y Oseointegración. Facultad de Odontología, Universidad de Costa Rica, Costa Rica.

Autor para correspondencia: Dr. Danny Obando Solano - dannyobandodds@gmail.com

Recibido: 13-V-2014

Aceptado: 01-XI-2014

Publicado Online First: 15-XI-2015

### RESUMEN

La sialolitiasis es una de las patologías que afectan con mayor frecuencia las glándulas salivales, y es en la glándula submandibular donde se presenta más comúnmente debido a sus características anatómicas. Existen muchas teorías que explican su etiología, pero aún no está completamente determinada. La sintomatología más común es la presencia de dolor, especialmente a la hora de comer debido a la estimulación salival producida por los alimentos. También se presenta inflamación del piso de la boca e infección, asociadas a procesos de sialadenitis crónica, la formación de fístulas cutáneas es muy poco frecuente. Se reporta el caso de un paciente masculino de 31 años quien presenta una fístula extraoral en lado izquierdo su cuello, a nivel de subzona Ib (submandibular) con una sialadenitis crónica asociada a sialolitiasis en el conducto de Wharton izquierdo con una evolución de cuatro años. Se realiza la descripción del manejo quirúrgico y se hace una revisión de la literatura.

### PALABRAS CLAVE

Fístula extraoral, Sialolitiasis, Conducto de Wharton, Glándula submandibular.

## ABSTRACT

Sialolithiasis is one of the frequent pathologies that affect the salivary glands, and the submandibular gland is the most commonly affected due to its anatomy. There are many theories that try to explain the etiology, but is not yet fully determined. The most common symptom is the presence of pain, especially when eating because of the salivary stimulation produced by food. Other symptoms seen are the inflammation of the floor of mouth and infection associated with chronic sialadenitis processes; the formation of cutaneous fistulas is rare. This case report presents a 31-year-old male patient with an extra-oral fistula located on the left side of his neck subzone Ib (submandibular); with chronic sialadenitis associated with sialolithiasis in the left Wharton's duct with a four-year progress. The surgical management is described and a review of the literature is performed.

## KEYWORDS

Extra, Oral fistulae, Sialolithiasis, Wharton's duct, Submandibular gland.

## INTRODUCCIÓN

Las glándulas submandibular, parótida y sublingual conforman las glándulas salivales mayores que son pares. La glándula submandibular se ubica en la parte posterior del piso de la boca, su secreción de tipo mixta (mucoserosa) es liberada en la cavidad bucal a través del conducto de Wharton. Dicho conducto desemboca en la boca a través de un pequeño orificio llamado carúncula sublingual, que se ubica bilateralmente al lado del frenillo lingual.

Izurieta et al (1) describen la formación de cálculos en vías excretoras (urinaria, biliar, salival, lacrimal o pancreática) como "litiasis".

Jiménez & Reyes (2), Escudier & Mcgurk (3) y Purohit et al (4) indican que la sialolitiasis es una de las patologías más comunes de las glándulas salivales, afectando al 1.2% de la población, y representa el 11% de todas las patologías asociadas a las glándulas salivales mayores de acuerdo con Prado et al (5).

Okada et al (6) al igual que Rebolledo et al (7) afirman que está afección no neoplásica, es definida como una obstrucción mecánica de la glándula salival o de su conducto excretor por la

formación de cálculos, concreciones calcáreas o sialolitos en el parénquima. Existen microcálculos asintomáticos en las glándulas salivales, que se generan constantemente, los cuales tienden a eliminarse espontáneamente, por sí solos de acuerdo con Iqbal et al (8). Siddiqui (9) asevera que los sialolitos ocasionan obstrucción de la saliva, especialmente cuando es estimulada por los alimentos, asociándose a una inflamación recurrente durante las comidas. Esto genera dolor, debido a la estimulación del flujo salival y exacerba los síntomas preexistentes señalan Chandak & Degwekar (10) aunque en un 17% de los casos la afección es asintomática según Oteri et al (11).

Bernardon et al (12) afirman que al haber persistencia de la condición podría generarse una sialolitiasis crónica, con sintomatología dolorosa, inflamación y drenaje de exudado purulento, caracterizado por un cuadro de sialoadenitis. Teymoortash et al (13) mencionan que la sialolitiasis es la causa mas común de sialadenitis obstructiva.

## REPORTE DE CASO

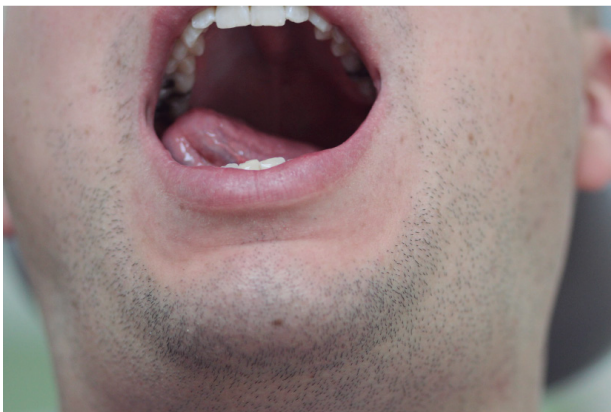Se presenta a la clínica de Exodoncia y Cirugía de la Universidad de Costa Rica un paciente masculino de 31 años de edad, sin antecedentes patológicos personales, con inflamación en

cuello del lado izquierdo, y con dolor agudo de aproximadamente una semana de evolución, quien además presenta una fístula extraoral. El paciente menciona que “desde hace más o menos cuatro años tengo inflamación en el suelo de la boca cuando me toco sale pus bajo la lengua, y en el orificio en el cuello me sale algo que parece saliva, y me duele al comer y tragar”.

Debido a que el paciente labora como chef, el calor de la cocina y la estimulación de la saliva debido a las comidas, hace que la inflamación y el dolor asociados sean constantes.

Una semana antes de su primer visita, el paciente visitó a su odontólogo general, quien le tomó una radiografía periapical, en la cual se evidenciaba la presencia de una estructura radiopaca a nivel de molares inferiores izquierdas por ello es referido a la Pasantía de Cirugía Oral y Oseointegración para su valoración.

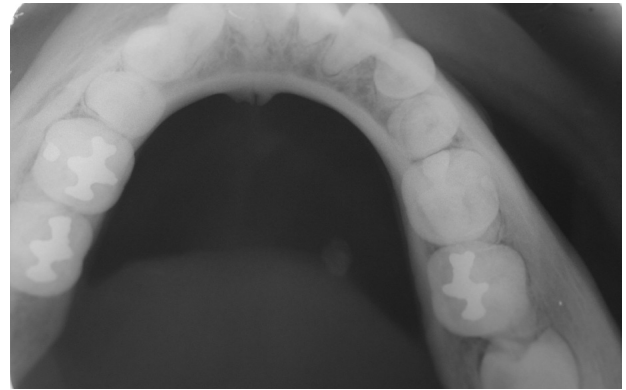
Al examen clínico se observa inflamación del lado izquierdo del piso de boca, y por la carúncula (el orificio de salida del conducto de Wharton) del mismo lado no hay drenaje de saliva. A la hora de palpar se detecta una zona indurada a nivel de la segunda y la tercer molares inferiores izquierdas con salida de material purulento por el conducto, y presencia de dolor.



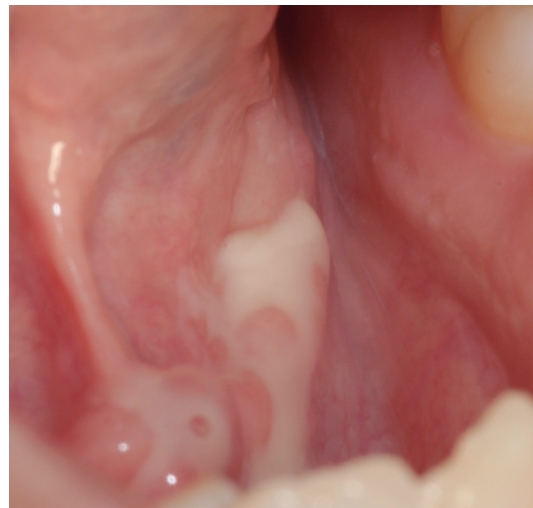
**Figura 1.** Fotografía extraoral.

Se solicita un ultrasonido, en cuyo reporte se describe una glándula submandibular izquierda aumentada de tamaño, con dilatación de su conducto principal, pero sin lograr identificar la causa de la obstrucción, siendo una Sialoadenitis el diagnóstico emitido. En la radiografía panorámica no se logra observar ninguna patología.

Se realiza una radiografía oclusal, en la cual se observa la presencia de una estructura radiopaca circular en el lado izquierdo del piso de la boca, de aproximadamente 6 mm de diámetro. Con base en las imágenes radiológicas, y las características clínicas se diagnostica una Sialoadenitis crónica asociada a Sialolitiasis en la glándula submandibular izquierda.



**Figura 2.** Radiografía oclusal.

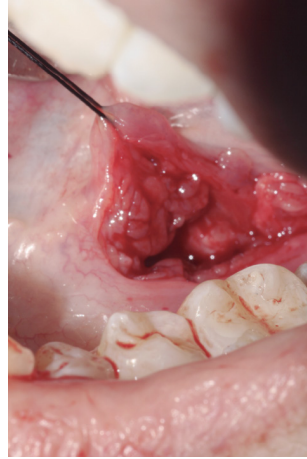


**Figura 3.** Secreción purulenta.

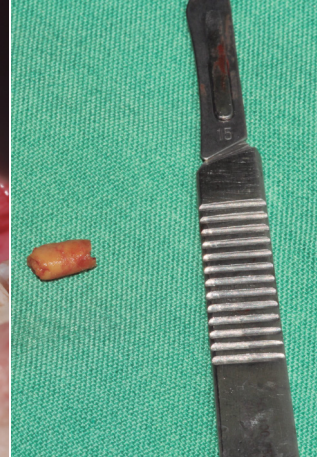Debido al proceso infeccioso, se prescribe terapia antibiótica con Levofloxacin 500mg dos veces al día por 7 días., para disminuir la infección y ver la evolución. Se decide realizar drenaje del conducto en la semana siguiente y posteriormente realizar una cirugía para extirpar el sialolito.

Una vez finalizado el esquema antibiótico de 7 días el paciente se presenta a la clínica refiriendo una leve mejoría, pero aún persiste el dolor y la salida de líquido purulento por el orificio del conducto. Se realiza el drenaje del material purulento, bajo anestesia local, a través del conducto de Wharton, introduciendo un catéter pediátrico por medio de su orificio de salida. También se observa drenaje de material calcificado. De esta manera se disminuye la inflamación y el dolor ocasionados por la presencia de la infección. Se continúa con terapia antibiótica, y se programa la cirugía para la siguiente semana.

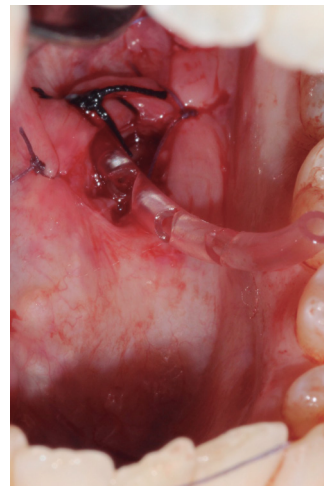El día de la cirugía, se realiza incisión en la parte posterior del conducto, en la zona donde se localiza la inflamación. Se observa salida de pus. Debido al tiempo de evolución, las paredes del conducto en la zona del abordaje estaban atrofiadas, lo que dificultó la localización del sialolito. Una vez que se detectó, se procedió con su extracción. Se realizó lavado profuso de la herida con suero fisiológico, y se dejó un drenaje de Penrose suturándolo en las paredes del conducto para evitar estenosis del mismo y dejando además el conducto abierto para que se realice su cicatrización permitiendo el drenaje del material purulento y flujo salival.



**Figura 4.** Incisión.



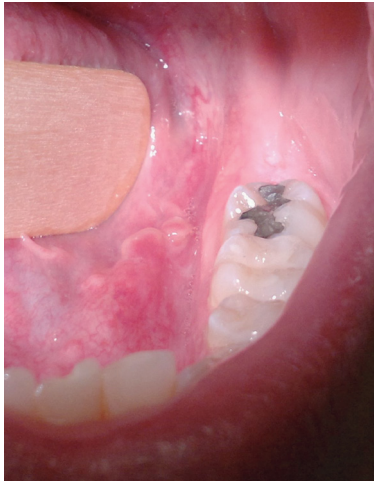**Figura 5.** Sialolito.



**Figura 6.** Colocación de dren.

La estructura que se extrajo era de consistencia suave, y de color amarillento. De forma alargada con un tamaño de 6mm x 3mm. Se envía a estudio histopatológico, y el resultado obtenido es "material hialino amorfo con exudado inflamatorio agudo, compatible con sialolito". Se confirma el diagnóstico de Sialolitiasis en el conducto de Wharton de la Glándula Submandibular.

A la semana siguiente, el paciente refiere mejoría pero aun manifiesta dolor leve y drenaje de pus a través de la herida, y ya no se observa inflamación. Tres semanas después de la cirugía, ya no hay salida de material purulento, el dolor ha disminuido considerablemente y el conducto se encuentra permeable. Se realiza control postoperatorio cuatro semanas después, y se observa cicatrización satisfactoria de la herida, sin inflamación, ausencia de pus, no hay dolor a la palpación y el flujo salival es normal.



**Figura 7.** Control postoperatorio.

## DISCUSIÓN

La deposición de sales de calcio ocurre usualmente en hueso, pero cuando ocurre de manera desorganizada en tejido blando se conoce como una calcificación heterotópica, la cual es idiopática cuando los niveles de calcio y fósforo se encuentran dentro de los valores normales. Los sialolitos pertenecen a esta categoría de acuerdo con Prabhat (14).

## INCIDENCIA

Saluja et al (15) indican que la sialolitiasis tiene una incidencia de 1,2% en la población adulta, afectando en una relación 2:1 de hombres con respecto a las mujeres, y se presenta con más frecuencia entre la tercera y sexta década de vida

según Tomomichi et al (16), siendo raro en niños (3% de los casos) indican Oteri et al (11).

Crippa & Calcagnile (17) estiman que el 90% de los casos se presentan en las glándulas submandibulares, un 6% en la glándula parótida, y únicamente el 2% afecta las glándulas sublinguales y salivales menores. Cuando se presenta en estas últimas afecta principalmente a las localizadas en la mucosa yugal y el labio superior según Saluja et al (15).

Purohit et al. (4) refieren que las razones probables por las que la sialolitiasis afecta con más frecuencia a la glándula submandibular, son las siguientes: su localización anatómica, su contorno largo y tortuoso y por ser el orificio de salida más estrecho que el conducto. Además, Oteri et al. (11) indican que el flujo salival viaja en un sentido antigravitacional. El lugar más común donde se presentan los sialolitos, es donde el conducto se dobla alrededor del borde distal del músculo milohioideo, y distal al orificio del conducto según Shetty & Sharma (18).

## ETIOPATOLOGÍA

Kopec et al (19) mencionan que la etiología y patogénesis exactas de los cálculos salivales son desconocidas, pero se han descrito diversas teorías que podrían explicar la causa de esta patología. Se sugiere que bajo circunstancias normales, se pueden formar microsialolitos, pero estos son lavados espontáneamente y removidos naturalmente por la salida del conducto de la glándula.

Los sialolitos se forman por la mineralización de cuerpos extraños, células epiteliales descamadas y microorganismos que se disponen en un nido, debido a la presencia de soluciones de continuidad como traumatismos que dificulten el flujo salival o a hipersaturación de la saliva con calcio y fósforo. También se mencionan infecciones bacterianas, virales o fúngicas e irritación por

cuerpos extraños como posibles razones que ocasionan que el fosfato tricálcico amorfo se cristalice, y se transforme en hidroxapatita provocando la formación del cálculo de acuerdo con Rebolledo et al (7).

Oteri et al (11) establece que las toxinas producidas por bacterias que ocasionan infecciones, pueden establecer un medio con pH menor a 5,5 (medio ácido) que provoca daño tisular; cuando se restablece el pH a 7,2 (promedio normal) debido al proceso de sanado, ocurre la cristalización de iones salivales, principalmente los fosfatos cálcicos.

Entre otras posibles causas se incluyen las siguientes. La utilización de medicamentos que inhiben o disminuyen la salivación (antihistamínicos, diuréticos o antipsicóticos) o en pacientes con hiperparatiroidismo secundario a falla renal crónica afirman Peterson & Murphy (20). Purohit et al (4) menciona que la gota es una enfermedad sistémica que predispone la formación de sialolitos predominantemente compuestas por ácido úrico. Por otra parte, en un 10% de los pacientes con nefrolitiasis se reporta la aparición de sialolitiasis de acuerdo con Jiménez et al (2).

Prabhat (14) menciona una teoría que propone que sustancias o bacterias en la cavidad oral podrían migrar al conducto salival y formar el nido para que se produzca la calcificación (teoría retrograda). Iqbal et al. (8) afirma que la saliva alcalina, rica en mucina contribuye a la formación de cálculos salivares. Marchal et al (21) refieren que el estancamiento de la saliva, el aumento de la alcalinidad salival, infecciones o inflamaciones del conducto o de la glándula, el trauma y el fumado de tabaco podrían predisponer a la formación del cálculo.

Según lo refieren Rebolledo et al. (7) e Iqbal et al. (8), la sialolitiasis es más común del lado izquierdo, y rara vez es bilateral. La glándula submandibular forma sialolitos alargados,

los cuales se presentan más en el conducto (intraductales) que en el parénquima glandular (intraglandulares) otros autores como Saluja et al (15), Marwaha & Nanda (22) mencionan que un tercio de los casos se presentan en el tercio distal del conducto. Mayormente se presentan como sialolitos individuales (70-80%), pero también pueden aparecer dos en el 20% de los casos, y en 5% hay tres o más sialolitos asociados afirman Saluja et al (15).

Los sialolitos crecen en promedio 1-1.5mm por año dice Saluja et al (15). Pueden estar libres o adheridos a la pared del conducto según Baptista et al (23). Presentan variedad de formas, desde redondeadas hasta ovaladas mencionan Marwaha & Nanda (22) y pueden tener diversos tamaños, desde menos de un milímetro hasta algunos centímetros en diámetro o más grandes de acuerdo con Oteri et al (11). En las radiografías podrían observarse con formas semejantes a los dientes.

Cuando el cálculo está localizado en un conducto capaz de dilatarse y permitir secreción normal de saliva alrededor del cálculo, el sialolito puede aumentar de tamaño convirtiéndose en un cálculo gigante y mantenerse asintomático por mucho tiempo según señala Oteri et al (11). Se han reportado casos de sialolitos de hasta 6, 7 y 9 cm asociados a glándula submandibular, aunque usualmente los cálculos mayores a 3cm, conocidos como sialolitos gigantes, son raros afirma Shingal et al (24).

Prabhat (14) describe que los cálculos submandibulares consisten en un 82% en material inorgánico y en un 18% un material orgánico, en contraste los cálculos parotídeos se componen en un 49% de material inorgánico y en un 51% orgánico. Marchal & Dulguerov (25) y Williams (26) mencionan que el material inorgánico se compone de fosfatos de calcio, carbonatos en forma de hidroxapatita, magnesio, potasio y amonio. El material orgánico consiste de carbohidratos y



aminoácidos, glicoproteínas, mucopolisacáridos y restos celulares.

Dalkiz et al (27) indican que la saliva retenida ejerce presión retrograda en la glándula salival, y en el sistema ductal. La obstrucción que se genera podría ser parcial o total, generando una inflamación del piso de la boca según Crippa, (16). Durante las horas de las comidas, se produce dolor e inflamación, debido a esta obstrucción menciona Prabhat (14). La obstrucción no tratada, a largo plazo podría llevar a la atrofia glandular, resultando en falta de actividad secretoria y finalmente fibrosis según Siddiqui (9).

El paciente podría presentar un cólico salival, el cual consiste en un dolor agudo, lacerante y de corta duración que desaparece 15-20 minutos después de su manifestación inicial describen Marwaha & Nanda (22). En este caso hay inflamación dolorosa producida por la retención total de saliva y el espasmo del conducto indica Izurieta et al (1), además de una sensación de presión en el piso de la boca según Oteri et al (11).

## DIAGNÓSTICO

Siddiqui (9) puntualiza que para poder detectar y diagnosticar los sialolitos lo primero que se debe realizar es una buena historia clínica y una examinación cuidadosa. Lemos & Camargo (28) sugieren la palpación bimanual del piso de la boca en sentido posteroanterior, la cual revelará un nódulo indurado en el piso de la boca, correspondiendo a un cálculo palpable.

Además, Prabhat (14) considera que la obtención de imágenes radiológicas es muy útil para su diagnóstico, como por ejemplo la radiografía oclusal, la radiografía panorámica, o la radiografía lateral. Prado et al. (5) mencionan que la radiografía oclusal es el método más sencillo y económico para diagnosticar un cálculo salival,

especialmente cuando es palpable a nivel del segundo molar mandibular.

Típicamente aparecen en un examen radiográfico como masas radiopacas resalta Purohit (4), pero un 20% de los sialolitos asociados a la glándula submandibular aparecen radiolúcidos. Otros medios como el CT Scan (Computed Tomography Scan), ultrasonido (ecografía), sialografía, resonancia magnética nuclear, y sialendoscopia pueden ser útiles como estudios imagenológicos adicionales cuando hay señales de sialadenitis relacionada con sialolitos radiolúcidos afirman Marchal & Dulguerov (25).

Se debe tomar en cuenta que un ultrasonido no siempre conseguirá detectar los sialolitos si no logran generar sombras acústicas. Pero Siddiqui (9) y Oteri et al. (11), alertan que no debe realizarse una sialografía en casos de infección, en pacientes alérgicos al material de contraste o en casos en que el sialolito se encuentre en la porción distal del conducto pues podría desplazar el sialolito a la porción proximal (hacia la glándula). La tomografía es el método diagnóstico más efectivo, pero su inconveniente es su alto costo, en comparación con otros medios diagnósticos mencionan Shetty & Sharma (18) además que los sialolitos raramente se acompañan de fístulas intraorales o cutáneas.

Sreetharam & Philip (29) mencionan que el diagnóstico diferencial de sialolitiasis incluye al nódulo linfático calcificado, a un diente retenido, a un cuerpo extraño, a un flebolito (cálculo en venas varicosas) y a la miositis osificante.

## TRATAMIENTO

Existen diferentes opciones para manejar una sialolitiasis. De acuerdo a Prado et al. (5), el tratamiento depende del compromiso de la funcionalidad de la glándula según su cronicidad de la inflamación, localización y tamaño del

sialolito. Cuando no son tratados a tiempo, podrían exfoliarse solos en el piso de la boca, ulcerar el conducto y perforar el piso de la boca, o asociarse con fistulas cutáneas por infección supurativa menciona Shingal et al (24).

Como lo indican Marchal & Dalguerov (25), el objetivo del tratamiento es restaurar la secreción salival normal. El manejo conservador, especialmente en sialolitos pequeños, es beneficioso. Es de excelente ayuda que el paciente esté bien hidratado y utilice sialogogos que aumenten el flujo salival, y que el clínico aplique calor húmedo en la zona, además de realizar un masaje (“ordeñar”) en la glándula y el conducto para intentar extraer el sialolito por el orificio del conducto señala Chandak et al (10). El tratamiento clásico es el uso de antibióticos antiestafilococos preferiblemente, debido a su asociación con sialadenitis, y también agentes antiinflamatorios y analgésicos resalta Prabhat (14).

Bernardon et al. (12) y Marwaha & Nanda (22) indican que el uso de calor externo, calor interno y enjuagues con jugo de limón o chupar confites o caramelos de naranja o limón, pueden ayudar al desplazamiento y expulsión espontánea de los sialolitos, por la estimulación del flujo salival. El cateterismo por medio de sondas lacrimales introducidas dentro del orificio facilitan la dilatación del conducto y permite su remoción.

En sialolitos más grandes se requiere la exposición quirúrgica del mismo (sialolitectomía), la cual se puede posponer en el estado agudo, siendo esencial la terapia antibiótica hasta que el dolor y la inflamación disminuyan. Pero también podría realizarse inmediatamente, aunque sea un proceso agudo, pues de esta manera se facilitará el alivio inmediato de la presión por medio del drenaje del exudado purulento y liberando la saliva retenida describe Dalkiz et al (27). La técnica consiste en realizar una incisión en la mucosa directamente sobre el sialolito. Se podría

previamente sujetar el conducto con una sutura, posterior a la ubicación del sialolito, para evitar su desplazamiento en sentido posterior cuando se realice la incisión. Usualmente no es necesario suturar la herida, permitiendo que el conducto sane espontáneamente mencionan Shetty & Sharma (18).

Marchal & Dulguerov (25) indican que otra técnica es combinar la sialolitectomía con una sialodocoplastía o marsupialización, realizando una incisión para extraer el sialolito, y suturar los bordes del conducto en los bordes de la herida lo cual permitiría el drenaje del conducto formando un nuevo orificio que funcione como baipás (en inglés bypass) del flujo salival. Se ha reportado que este tratamiento puede evitar la recurrencia de cálculos salivales, aunque en otros se menciona que la existencia de una sialolitectomía no depende de realizar una sialodocoplastía según Park et al (30).

Kopec et al. (19) apuntan que también se puede colocar un catéter o estent (del inglés stent) de pequeño calibre en el conducto salival para evitar su estenosis; aunque ésta es una práctica que está descrita principalmente para el tratamiento de cálculos en el conducto de Stensen de la glándula parótida.

La resección quirúrgica de toda la glándula (sialodenectomía) puede ser una alternativa en casos severos, cuando hay evidencia de infección recurrente de la glándula y fibrosis, cuando el sialolito se encuentra ubicado muy posteriormente y cuando hay evidencia de una masa considerable dentro de la glándula establecen Marwaha & Nanda (22), teniendo el riesgo de que permanezcan restos calcáreos en el conducto advierten Marchal & Dulguerov (25).

Existen otras técnicas menos invasivas que se deben de tener en cuenta para disminuir la morbilidad de una cirugía.

Purohit (4) menciona la litotripsia por onda de choque extracorpórea como una técnica alternativa, que consiste en fragmentar los sialolitos por medio de ondas expansivas, para que espontáneamente salgan del conducto sin lesionar tejidos adyacentes, disminuyendo la morbilidad, Kopec et al. (19) mencionan que este tratamiento podría requerir varias sesiones.

La sialendoscopia, o endoscopia de la glándula salival, es un método relativamente nuevo que permite examinar el epitelio que cubre los conductos y permite introducir una cesta para atrapar el sialolito, o introducir un láser para fragmentarlo (litotripsia por onda de choque intracorpórea); evitando escisiones innecesarias describe Baptista et al (23), cuya principal limitación es que sirve únicamente para cálculos pequeños (<4mm) según Saluja (15).

Izurieta et al (1) menciona que otra alternativa es succionar el cálculo a través de un aspirador quirúrgico colocado en la desembocadura del conducto. Es útil en casos de sialolitos pequeños de poco calibre.

Una técnica también mínimamente invasiva y un poco más nueva es el uso de laser de CO2, el cual es un procedimiento simple y seguro. La precisión del corte, la capacidad de penetración en el tejido que se detiene al contacto con el cálculo protege la mucosa impidiendo el daño ductal circunferencial y ausencia de sangrado, generando una mínima respuesta inflamatoria, ausencia de fibrosis que evita la necesidad de colocar sondas intraductales y permite recanalización del conducto sin riesgo de estenosis, con escasa posibilidad de infección, siendo más confortable para el paciente.

Con cualquier técnica que sea la que se seleccione se debe tener mucho cuidado con estructuras anatómicas vecinas, como por ejemplo lesiones al nervio lingual e hipogloso (riesgo de

7%) y nervio facial (riesgo de 12.5-30% en sialadenectomías), y también existe el riesgo de estenosis del conducto por sialolitectomía intraoral según Prado et al (5).

Saluja et al (15) menciona que se han reportado casos de recurrencia de sialolitiasis en periodos de hasta 10 años. Una dieta rica en proteínas y líquidos, incluyendo alimentos y bebidas ácidas que favorezcan el flujo salival, es recomendable para prevenir su recurrencia.

## CONCLUSIÓN

La presencia de sialolitos en la glándula submandibular es una de las patologías más comunes de las glándulas salivales, aunque la formación de fístulas extraorales es muy rara. Debido a que es una afección muy asociada al dolor, inflamación e infección, su manejo debe ser muy meticuloso. Para el diagnóstico, es común el uso de radiografías intraorales y extraorales como la radiografía oclusal inferior y la panorámica, pero en casos de cálculos radiolúcidos otros métodos diagnósticos adicionales se pueden utilizar. Su tratamiento se puede realizar de diferentes maneras, desde un manejo conservador por medio de masajes, estimulación salival y prescripción de antiinflamatorios y antibióticos; hasta la resección quirúrgica del sialolito por cualquier método descrito, o en casos severos hasta la resección completa de la glándula afectada.

Es importante que todo odontólogo conozca la sintomatología, el diagnóstico y el tratamiento de esta patología, para brindar al paciente un tratamiento oportuno, aliviar el dolor agudo asociado y evitar complicaciones posteriores por no realizar un tratamiento a tiempo. Además, diagnosticar los casos en los que se debe abordar el tratamiento de manera conjunta con un especialista, todo siempre para beneficio del paciente.

## REFERENCIAS

1. Izurieta J, Sanabria M, Bastida D. (2009). Trastorno de las glándulas mayores. Sialolitiasis. Foros de Patología de la Universidad Rey Juan Carlos. 2009 [Citado 11 Oct 2014]. Disponible en: [http://biopat.cs.urjc.es/conganat/files/2009-2010\\_G17.pdf](http://biopat.cs.urjc.es/conganat/files/2009-2010_G17.pdf)
2. Jiménez N, Reyes J.O. Sialolitiasis de la glándula submandibular. Reporte de caso. *Med Oral* 2000; 2: 76-79.
3. Escudier MP, McGurk M. Symptomatic sialoadenitis and sialolithiasis in the English population, an estimate of the cost of hospital treatment. *British Dental Journal* 1999; 186 (9): 463-466.
4. Purohit N, Raghavan V, Bedi S, Arora R. Recurrent Sialolithiasis-Report of an interesting case. *Clinical Dentistry* 2012; 6(5): 10-13.
5. Prado N, Prado J, Gonzalez, V, Gatica M. Sialolitectomía con laser de CO2. Reporte de Caso. *Revista ADM* 2011; 68(5): 249-253.
6. Okada H, Yokokawa MJ, Komiya M, Akimoto Y, Kaneda T, Yagamoto H. A rare case of sialolithiasis of the lower lip simulating a mucocele and review of the literature. *Quintessence* 2001; 42(7): 589-594.
7. Rebolledo M, Carbonell Z, Diaz A. Sialolitos en conductos y glándulas salivales. Revisión de literatura. *Avances en Odontoestomatología* 2009; 25(6): 311-317.
8. Iqbal A, Gupta AK, Natu SS, Gupta AK. Unusually large sialolith of Warthon's duct. *Annals of Maxillofacial Surgery* 2012; 2 (1):70-73.
9. Siddiqui SJ. Sialolithiasis: an unusually large submandibular salivary Stone. *British Dental Journal* 2002; 193(2):89-91.
10. Chandak R, Degwekar S, Chandak M, Rawlani S. Acute Submandibular Sialadenitis: A Case Report. *Case Reports in Dentistry* [Internet]. 2012. [citado 20 Sept 2014]. Disponible en <http://dx.doi.org/10.1155/2012/615375>.
11. Oteri G, Procopio R, Cicciu M. Giant Salivary Gland Calculi (GSGC). Report of two cases. *The Open Dentistry Journal* [Internet]. 2011 [citado 20 Sep 2014]; 5:90-95. Disponible en: <http://benthamopen.com/TODENTJ/VOLUME/5/>
12. Bernardon JL, Machado R, Lanes R, Lecher HO, Miranda R. Sialolito en glándula submandibular – relato de caso. *Revista Faculdade de Odontologia da Universidade de Passo Fundo* 2007; 12 (3): 61-64.
13. Teymoortash A, Tiemann M, Schrader C, Werner J. Characterization of lymphoid infiltrates in chronic obstructive sialadenitis associated with sialolithiasis. *Journal Oral Pathological Medicine* 2004; 33:300-304.
14. Prabhat MPV. Parotid Sialadenitis – Review and report of case. *Annals of Essences of Dentistry* 2011; 3(1): 65-69.
15. Saluja H, Kasat VO, Mahindra U. Giant Sialolith in Warthon's Duct causing sialooral fistula. *J Orofacial Science* 2012; 4(2):137-142.
16. Tomomichi O, Nomura J, Matsumura Y, Yanase S, Nagata T, Uno S, Tagawa T. A case of sialolithiasis in a child. *The journal of pediatric dentistry* 2006; 31(2): 139-141.
17. Crippa R, Calcagnile F. The use of laser technology for submandibular calculus: a

- case report. *Journal Oral Laser Applications* 2003; 3(3):173-176.
18. Shetty BN, Sharma P. Unusual case of a projecting intraoral giant sialolith. *Indian Journal of Surgery* 2010; 72(2): 155-157.
  19. Kopec T, Szyfter W, Wierzbicka M. Sialoendoscopy and combined approach for the management of salivary gland stones. *European Archives of Oto-Rhino-Laryngology* 2013; 270: 219–223.
  20. Peterson JR, Murphy MJ. Bones, groans, moan and salivary stones? *Journal of Clinical Pathology* 2001; 54(5):412.
  21. Marchal F, Kurt AM, Dulguerov P, Lehmann W. Retrograde Theory in sialolithiasis formation. *Archives of Otolaryngology- Head and Neck Surgery* 2001; 127(1): 66-68.
  22. Marwaha M, & Nanda KS. Sialolithiasis in a 10 year old child. *Indian Journal Dental Research* 2012; 23(4):546-549.
  23. Baptista P, Gimeno C, Rey JA, Casale M. Sialoendoscopy: A New Alternative for the Treatment of Salivary Pathology: Our Experience. *Acta Otorrinolaringol Española* 2008; 59(3):120-123.
  24. Shingal A, Shingal P, Ram R, Gupta R. Self Exfoliation of large submandibular Stone-report of two cases. *Contemporary Clinical Dentistry* 2012; 3(2):185-187.
  25. Marchal F, Dulguerov P. Sialolithiasis Management. The State of the Art. *Arch Otolaryngol- Head Neck Surgery* 2003; 129:951-956.
  26. Williams MF. Sialolithiasis. *Otolaryngologic Clinics of North America* 1999; 32 (5): 819-834.
  27. Dalkiz M, Dogan N, Beydemir B. Sialolithiasis (Salivary Stone). *Turkish Journal of Medical Sciences* 2001; 31:177-179.
  28. Lemos-Junior C, Camargo A. Images in clinical medicine: Sialolith of the submandibular salivary gland. *The New England Journal of Medicine* 2011; 364 (6):551.
  29. Sreetharam SS, Philip R. Unusual Foreign Body of Parotid Gland Presenting as Sialolithiasis: Case Report and Literature Review. *Case Reports in Otolaryngology* [Internet]. 2012 [citado 06 Sep 2014]. Disponible en: <http://dx.doi.org/10.1155/2012/367349>.
  30. Park JH, Kim JW, Lee YM, Oh CW, Chang HS, Lee SW. Long-term Study of Sialodochoplasty for Preventing Submandibular Sialolithiasis Recurrence. *Clinical and Experimental Otorhinolaryngology* 2012; 5(1):34-38.



# Radix Entomolaris

Carlos Filloy Esna DDS<sup>1</sup>

1. Profesor Facultad de Odontología, Universidad de Costa Rica, Costa Rica.

Autor para correspondencia: Dr. Carlos Filloy Esna - cfilloy@gmail.com

Recibido: 12-IX-2015

Aceptado: 16-XI-2015

Publicado Online First: 20-XI-2015

## RESUMEN

El conocimiento de la morfología y posibles variaciones anatómicas de los conductos radiculares es un requisito básico para el éxito del tratamiento endodóntico. Las molares inferiores pueden presentar una tercera raíz, la cual cuando se encuentra en dirección distolingual se denomina como radix entomolaris, y cuando ésta se encuentra en la superficie mesiovestibular, la anomalía se denomina radix paramolaris. El presente relato de caso clínico reporta el tratamiento endodóntico y consideraciones que el clínico debe conocer para el retratamiento de una primera molar inferior - radix entomolaris.

## PALABRAS CLAVE

Endodoncia, Morfología del conducto Radicular, Radix Entomolaris.

## ABSTRACT

A comprehensive knowledge of the root canal morphology and its variations is a basic requisite for the success of the endodontic treatment. Mandibular molars may present a third or additional root, which if located lingually is called radix entomolaris or buccally is referred as radix paramolaris. This case report shows an endodontic retreatment of a radix entomolaris and details some variations in the approach to guarantee a successful therapy.

## KEYWORDS

Endodontics, Root Canal Anatomy, Radix Entomolaris.

## INTRODUCCIÓN

El éxito de la terapia endodóntica depende en gran parte de la completa limpieza, desinfección y conformación de los sistemas de conductos radiculares, además del correcto selle tridimensional logrado con la obturación tridimensional y la posterior restauración coronaria definitiva (1). De esta forma, el conocimiento de la morfología del sistema de conductos radiculares, así como sus variaciones son aspectos fundamentales para el éxito del tratamiento endodóntico (1).

Usualmente el primer molar mandibular presenta 2 raíces y de 3-4 conductos radiculares (1), sin embargo en algunas ocasiones puede mostrar variaciones anatómicas. El número de raíces puede variar en los molares inferiores, en algunas ocasiones puede observarse la presencia de una tercera raíz, esta anomalía fue relatada en primer lugar en la literatura por Carabelli desde 1844 (2) y la llamó radix entomolaris. Esta raíz supernumerario se encuentra en dirección distolingual, principalmente en los primeros molares inferiores. Cuando se encuentra en la superficie mesiovestibular, la anomalía se denomina radix paramolaris. A pesar de que las causas de su formación han sido históricamente relacionadas con elementos genéticos, raza y factores externos que afectan a la odontogénesis, su etiología aún no ha sido definida con precisión. Esta anomalía es considerada de rara ocurrencia en individuos de raza caucásica, pero considerada una variación morfológica relativamente normal en individuos de grupos étnicos asiáticos, esquimales e indios americanos (3). La prevalencia de radix entomolaris oscila para la población africana en menos de un 3 %, euroasiáticos e indios en un 5 %, europeos en menos del 4.2 %, mientras que en individuos con rasgos faciales mongoloides en rangos que van desde el 5 % hasta el 30 %.(4-7). Los Radix Entomolaris pueden estar presentes tanto en primeras, terceras molares, según la literatura se relata con menor frecuencia en las

segundas molares mandibulares (6). Así mismo, existe entre un 50 y 60% de probabilidad que aparezcan bilateralmente.

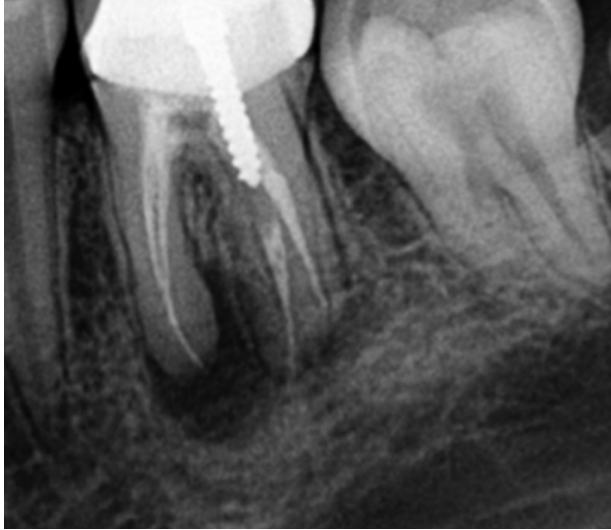A pesar de que los diferentes relatos de caso consideran escasa su presencia en la población caucásica, el conocimiento de su ocurrencia y manejo endodóntico es de fundamental importancia. En caso de requerir una terapia endodóntica, el correcto diagnóstico de esta condición puede evitar complicaciones derivadas de un conducto no localizado, y por lo tanto no instrumentado ni obturado. De esta forma, el objetivo de este artículo es describir un relato de caso clínico de un retratamiento en un primer molar inferior con tres raíces y cuatro conductos radiculares (mesiovestibular, mesiolingual, distobucal, y centrolingual (radix entomolaris).

## REPORTE DE CASO

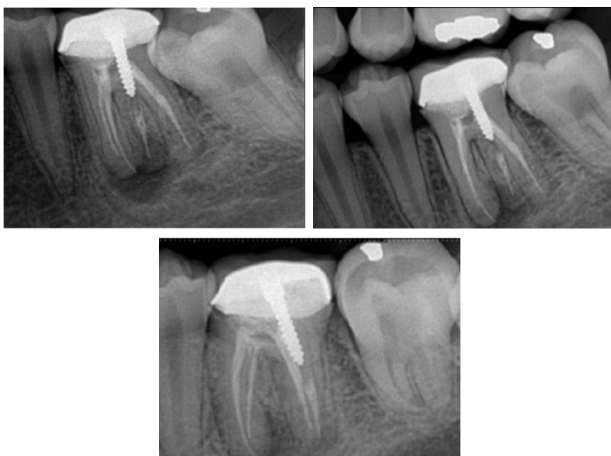Paciente de sexo masculino de 39 años de edad, raza blanca, cuya queja principal fue por dolor durante la masticación en la zona molar izquierda se presenta a consulta odontológica. El paciente no presenta ningún tipo de antecedentes médicos. Clínicamente se observa la pieza 3.6 con corona metal-porcelana y la pieza 3.7 sin ninguna restauración o caries. La pieza 3.7 presenta condiciones clínicas normales a las diferentes pruebas al frío, calor, pulpovitalometro, percusión o palpación. La pieza 3.6 no presento respuesta al frío, calor o pulpovitalometro, sin embargo presento respuesta positiva a la palpación y percusión. La radiografía periapical mostró un tratamiento endodóntico defectuoso, siendo que en la raíz mesial presentaba una lesión periapical de aproximadamente 3.5mm de diámetro, la raíz distal ensanchamiento del espacio del ligamento periodontal (Figura 1). Al observar más detenidamente se evidencia una raíz adicional distolingual la cual también presenta lesión periapical. Posteriormente se decide realizar radiografías anguladas, en las cuales se



diagnostica la presencia de Radix Entomolaris. (Figura 2). En la raíz disto lingual se observa la presencia de un endoposte metálico tipo "rosca". El diagnostico fue Tratamiento Previo, el diagnostico periapical fue Periodontitis Apical Aguda y el tratamiento indicado fue el Re-Tratamiento de los Conductos Radiculares.



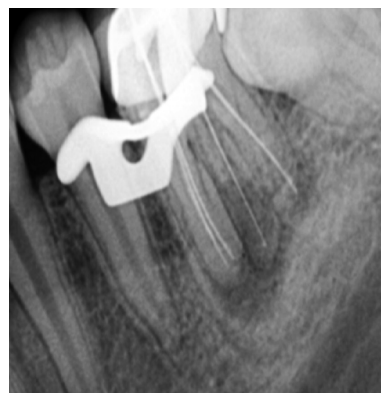**Figura 1.** Radiografía Inicial.



**Figura 2.** Radiografías Iniciales con diferentes angulaciones. Observe la presencia nítida del radix entomolaris.

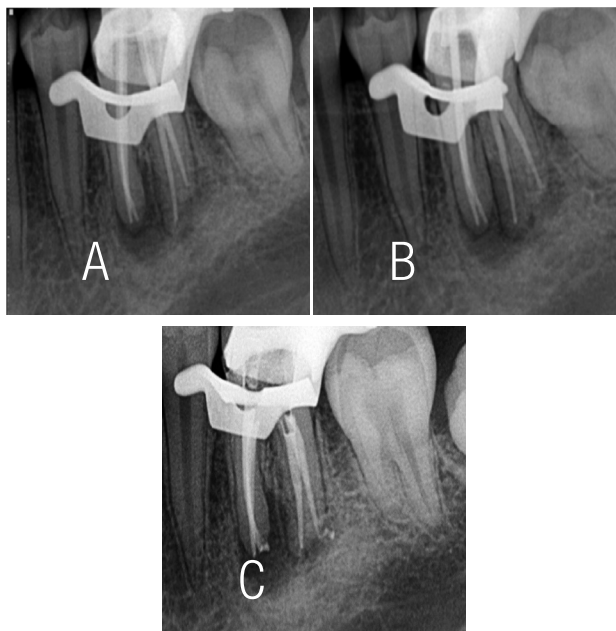
A pesar de que se le insistió al paciente que sería necesario remover la corona, el mismo se negó y luego de firmar el consentimiento informado se procedió a iniciar el tratamiento. Inicialmente se realizó el aislamiento absoluto y la apertura endodóntica hasta confirmar la presencia de los

cuatro conductos en la cámara pulpar, con la ayuda de una broca trans-metal acoplada a pieza de alta rotación. Al ampliar la apertura de forma trapezoidal, con el fin de buscar el radix entomolaris se observó que el endoposte se encontraba con movilidad y previo uso de ultrasónico, con ayuda de pinzas mosquito se realizó la extracción del mismo. Posteriormente se realiza la desinfección de la cámara pulpar con hipoclorito de sodio (NaOCl 5%). Con la ayuda de limas Hedstrom (Dentsply, Maillerfer, Suiza) se realizó la desobstrucción de los conductos radiculares. Luego se procedió a retomar y realizar la medición de longitud total de los conductos radiculares con la ayuda de un localizador RootZX II (Morita, Japón) (Figura 3). Una vez ya delimitada la longitud de trabajo, bajo copiosa irrigación de los conductos radiculares con mínimo 5ml de NaOCl 5% por conducto se realizó la instrumentación con el Sistema Protaper® Manual (Dentsply, Maillerfer, Suiza) hasta trabajar en todos los conductos hasta una F4 (#40). Entre cada instrumento rotatorio se realizó la patencia con una lima-k #15 (Dentsply, Maillerfer, Suiza). Una vez finalizada la instrumentación se procedió a irrigar con 3 ml EDTA 17% por conducto, seguido de una irrigación final con 3ml de NaOCl 5%. Al observar la presencia de exudado en apical de los conductos se decide colocar hidróxido de calcio como medicación intraconducto durante 8 días (ULTRACAL, Ultradent, E.E.U.U). La apertura endodóntica se obtura provisionalmente con Cavit® ( 3M ESPE, E.E.U.U).

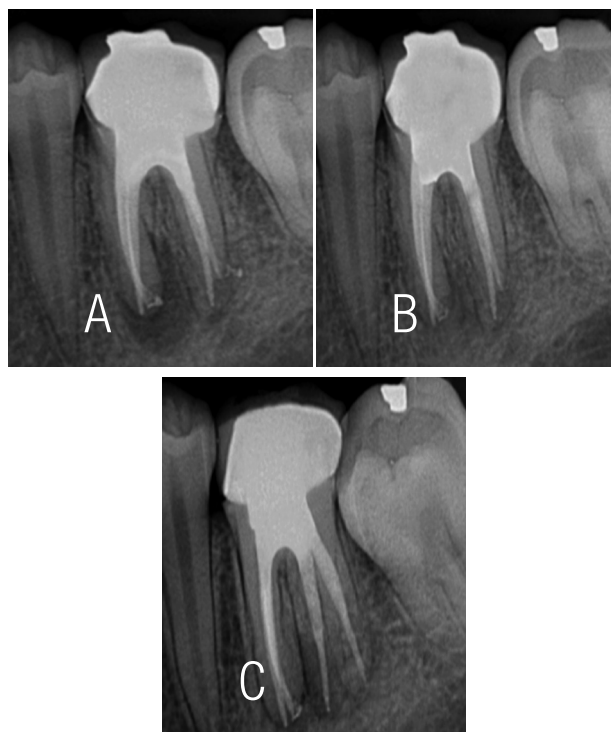


**Figura 3.** Radiografía de Longitud de los conductos radiculares.

En la segunda cita el paciente refiere un total alivio a la hora de masticar. Luego se coloca nuevamente el aislamiento absoluto con dique de goma y se remueve con pieza de alta rotación el Cavit®. Con la ayuda de una lima Flexofile #40 (Dentsply, Maillefer, Suiza) y con abundante irrigación con NaOCl 5% se remueve la medicación intraconducto. Posteriormente se hace un lavado final con 3ml de EDTA y se secan los conductos con puntas de papel estéril (Dentsply, Maillefer, Suiza). Luego de desinfectar los conos principales de gutapercha se procede a realizar la radiografía y confirmar la longitud de trabajo (Figura 4). Al observarse una correcta longitud y conformación de los conductos, se procede a la obturación con la técnica de compactación lateral utilizando el cemento ROEKO® (Coltene/Whaledent, E.E.U.U). Posteriormente se decide obturar la cavidad coronaria con MiracleMix® (GC, E.E.U.U) (Figura 5). Pasados 6 meses se realizó una radiografía de control post-operatorio donde se puede observar prácticamente la resolución de la lesión periapical.



**Figura 4.** A y B. Radiografía Prueba de Conos. C. Radiografía para verificar la homogeneidad de la obturación de los conductos radiculares.



**Figura 5.** A. Radiografía final. B y C. Control post-operatorio. Observe el reparo óseo periapical.

## DISCUSIÓN

El éxito del tratamiento del conducto radicular depende principalmente de poder cumplir con el correcto diagnóstico, acceso, limpieza, conformación y obturación tridimensional de los conductos radiculares (1). El conocimiento de las variaciones morfológicas es esencial para poder cumplir con todos los aspectos.

Un caso clínico que requiera terapia endodóntica en una pieza dental con Radix Entomolaris representa un importante desafío no solo al cirujano dentista general, sino también al especialista en endodoncia; ya que su localización y posterior instrumentación se dificulta principalmente a que presentan curvaturas en el tercio apical hacia vestibular en la mayoría de los casos. Asimismo, durante el tratamiento en sí, es aconsejable

realizar ciertas modificaciones al protocolo, como la extensión de su apertura, la cual usualmente es triangular en una molar inferior y ampliarla a trapezoidal. Esto para facilitar el ingreso en línea recta de las limas endodónticas para evitar así, accidentes como transportaciones del conducto y/ perforaciones. Esta pequeña variación favorece el establecimiento de una adecuada patencia del conducto, la cual es fundamental para promover que la solución irrigadora alcance los milímetros apicales y promueva así una apropiada desinfección del conducto radicular (1). Una adecuada desinfección y obturación de los conductos radiculares garantizan el éxito del tratamiento, con el consecuente reparo óseo a nivel periapical y ausencia de sintomatología clínica, como el observado en el presente relato clínico.

A pesar de que la presencia de un molar inferior con radix entomolaris ha sido relacionada en grupos étnicos asiáticos, indios americanos, su exacta etiología no ha sido aun elucidada. Sin

embargo este tipo de casos no son poco frecuentes en el restante de la población, como lo fue en este caso clínico. Por esto el correcto diagnóstico es fundamental en el desarrollo del tratamiento. Las variaciones morfológicas de los radix entomolaris se presentan en la mayoría de los casos con la inclinación de la raíz y curvatura del conducto, lo cual demanda un adecuado enfoque clínico desde la localización hasta la correcta preparación biomecánica del conducto para garantizar el éxito de la terapia endodóntica.

## CONCLUSIÓN

El conocimiento de las variaciones anatómicas de las piezas dentales, en conjunto con un adecuado protocolo endodóntico es crucial para el profesional. El diagnóstico radiográfico inicial del Radix Entomolaris es fundamental para establecer estrategias y las consecuentes modificaciones al protocolo que garanticen el éxito de la terapia endodóntica.

## REFERENCIAS

1. Soares Goldberg, Endodoncia, Técnica y Fundamentos, Ed. Medica panamericana, 2002, pag. 57 – 59, 68 – 100, 127 – 151, 290 – 311.
2. Carabelli G. Systematisches Handbuch DER Zahnheilkunde, 2nd ed. Vienna: Braumuller and Seidel, 1844; 114.
3. Calberson FL, De Moor RJ, Deroose CA. The radix entomolaris and paramolaris: clinical approach in endodontics. J Endod. 2007 Jan;33(1):58-63. 2006 Jul 26.
4. Sperber GH, Moreau JL. Study of the number of roots and canals in Senegalese first permanent mandibular molars. Int Endod J 1998;31:112– 6.
5. Yew SC, Chan K. A retrospective study of endodontically treated mandibular first molars in a Chinese population. J Endod 1993;19:471–3.
6. Curzon ME. Three-rooted mandibular permanent molars in English Caucasians. J Dent Res 1973;52:181.
7. Ferraz JA, Pecora JD. Three-rooted mandibular molars in patients of Mongolian, Caucasian and Negro origin. Braz Dent J 1993;3:113–7.

# Análisis espectroscópico del precipitado formado por la mezcla de hipoclorito de sodio y clorhexidina utilizando resonancia magnética nuclear

## Spectroscopic Analysis of the Precipitate Formed by Mixing Sodium Hypochlorite and Chlorhexidine Using Nuclear Magnetic Resonance

Marianella Benavides G. DDS<sup>1</sup>; Erick Hernández M. DDS<sup>1</sup>

1. Especialista en Endodoncia. Sección de Endodoncia, Departamento de Ciencias Restaurativas, Facultad de Odontología, Universidad de Costa Rica, Costa Rica.

Autor para correspondencia: Dra. Marianella Benavides G. - azulchelo@yahoo.com

Recibido: 28-IX-2015

Aceptado: 12-XI-2015

Publicado Online First: 16-XI-2015

### RESUMEN

El objetivo de este estudio fue determinar la presencia de p-cloroanilina (PCA) en una mezcla de hipoclorito de sodio 5,25% y clorhexidina 2% por medio de espectroscopía de resonancia magnética nuclear de 600 MHz. Inicialmente se analizó una muestra comercial de PCA al 98% (Grupo 1: GPCA) mediante resonancia magnética nuclear (RMN-H1 600 MHz) con dimetilsulfoxido perdeuterado (d6-DMSO) como disolvente para conocer el espectro basal del reactivo puro. Para el grupo 2 (GHC) se prepararon 10 mezclas compuestas de 0.5 mL de NaOCl 5.25% con 0.5mL de CHX 2% (proporción 1:1 v/v). Cada una se centrifugó por 10 minutos a 25 °C. Seguidamente se eliminó el supernatante mediante aspiración y se mantuvo en una secadora al vacío para obtener el precipitado sólido. Este último se disolvió en 1.0 mL de d6-DMSO para analizarse mediante RMN-H1 600 MHz. La muestra comercial de PCA 98% presentó un espectro caracterizado por la presencia de una señal compuesta por un doblete característico con un desplazamiento de 7.03-7.02 ppm y 6.59-6.58 ppm. Por otra parte, las muestras del grupo 2, mostraron un espectro con una compleja combinación de diferentes señales, de las cuales ninguna corresponde con el espectro característico para PCA. Por lo tanto, basados en los resultados de este estudio se concluye que el precipitado formado por la mezcla de NaOCl y CHX no presenta PCA.

### PALABRAS CLAVE

Paracloroanilina, Hipoclorito de sodio, Clorhexidina, Precipitado, Resonancia magnética nuclear, Irrigación endodóntica.

## ABSTRACT

The aim of this study was to determine the presence of para-chloroaniline (PCA) obtained by the mixture of 5,25% sodium hypochlorite (NaOCl) and 2% chlorhexidine (CHX), evaluated by nuclear magnetic resonance spectroscopy (NMR-H-1) at 600MHz. Initially a commercial sample of 98% PCA (group 1: GPCA) was analyzed by NMRH-1 combining it with dimethylsulfoxide perdeuterated as solvent, in order to obtain the basal spectra. Ten samples were then prepared by combining equal amounts of 5,25%NaOCl and 2%CHX (group 2:GHC) (PROPORTION 1:1 v/v) by manual stirring. Each sample was then spinned for 10 minutes at 25C°, in order to eliminate the supernatant and to obtain the precipitate, which was prepared at dry vacuum to finally isolate the solid precipitate. The precipitate was again dissolved in d6-DMSO to perform the NMR.H-1 analysis. Commercial PCA showed a distinctive spectra, with a characteristic double sign at 7.02-7.03 ppm and 6.58-6.59 ppm. Experimental samples lack of this distinctive spectra, instead, they all showed a complex combination of signs, which none correspond to pure PCA.

## KEYWORDS

Parachloroaniline, Sodium hypochlorite, Chlorhexidine, Precipitate, Nuclear magnetic resonance, Irrigants.

## INTRODUCCIÓN

La terapia endodóntica tiene como principal objetivo la prevención y tratamiento de la periodontitis apical, mediante la prevención o eliminación de la infección microbiana del sistema de conductos radiculares (1). Es ampliamente aceptado que la forma para lograrlo se basa en la limpieza y conformación del sistema de conductos, ya que, los microorganismos que permanecen en el conducto radicular después del tratamiento o que por alguna razón lo vuelven a colonizar después de la obturación, son la principal causa del fracaso endodóntico, por lo tanto, durante el tratamiento de conductos radiculares la desinfección debe optimizarse (2). Estudios utilizando técnicas avanzadas, como escaneo de tomografía microcomputarizada, han demostrado que del 35% al 40% de las paredes del conducto radicular permanecen sin tocar una vez finalizada la instrumentación (3), razón por la cual se debe enfatizar en la importancia de los medios químicos de limpieza y desinfección del conducto radicular (4).

Idealmente, los irrigantes deben tener la capacidad de disolver tejido orgánico, eliminar bacterias y sus desechos, así como remover detritus y barro dentinario producto de la instrumentación del conducto radicular; sin embargo, hasta el momento no existe un irrigante que cumpla con todas esas propiedades. Por esta razón, el uso y combinación de varias sustancias ha sido sugerida para la irrigación y desinfección del conducto radicular, entre ellas el hipoclorito de sodio (NaOCl), el ácido etildiaminotetracético (EDTA), la clorhexidina (CHX), el hidróxido de calcio, agua destilada, entre otros (2).

Kuruvilla et al.(5) demostraron que una combinación de hipoclorito de sodio al 2.5% y clorhexidina al 2% resulta más efectiva en la desinfección del conducto radicular, pues se aprovechan las propiedades de sustantividad y desinfección de la clorhexidina, con la capacidad única de disolver el tejido orgánico del hipoclorito de sodio, en comparación con el uso de cada irrigante por separado. Sin embargo, estudios

posteriores demostraron que la combinación de estas sustancias produce un precipitado café-naranja caracterizado como PCA (para cloroanilina) (6), el cual podría ser mutagénico y carcinogénico para el ser humano (7), razón por la cual, actualmente, no se recomienda esta combinación.

Recientemente, Thomas et al. (8) analizaron la molécula del precipitado por medio de resonancia magnética nuclear (RMN-H1) de 400 MHz y concluyeron que en este, no hay presencia de PCA. Nowicki et al. (9) respaldan esos resultados y concluyen que el precipitado corresponde a fragmentos derivados de la clorhexidina producto de su degradación, tales como paraclorofenilguanil-1,6-diguanil hexano (PCGH) y para-clorofenil urea (PCU).

Por el efecto sinérgico ampliamente demostrado que genera la combinación de NaOCl y CHX para la desinfección del conducto radicular y a la luz de estas conclusiones, resulta de alto interés analizar dicho precipitado con un método de mayor precisión. Por lo tanto el objetivo de esta investigación fue determinar la presencia de p-cloroanilina (PCA) en una mezcla de NaOCl 5,25% y CHX 2% por medio de espectroscopía de resonancia magnética nuclear de 600 MHz.

## MATERIALES Y MÉTODOS

Las muestras de estudio se dividieron en dos grupos experimentales, las cuales se prepararon en el laboratorio de Bioquímica y posteriormente fueron analizadas en el Centro de Investigaciones en Productos Naturales (CIPRONA) de la Universidad de Costa Rica.

En el primer grupo, Grupo PCA (GPCA) se determinó el espectro correspondiente a la estructura orgánica de una muestra comercial de 1 gr de para-cloroanilina (4-Chloroaniline 98%, Acros Organics) mediante RMN-H1 600 MHz (Ascend Bruker 600 MHz) con DMSO perdeuterado (d6-DMSO) como disolvente.

En cuanto al segundo grupo, Grupo HC se prepararon 5 muestras de una mezcla de 0.5 ml de NaOCl 5,25% (Receta magistral, Botica Sáenz) y 0.5 ml de clorhexidina 2% (Clorexil 2% MR Laboratorio Stein S.A.). Cada tubo se centrifugó por 10 minutos utilizando una centrífuga (Hamilton Bell modelo VanGuard V6500), a 25 °C; seguidamente, se eliminó el supernatante por aspiración y se mantuvieron las muestras en un secador al vacío por 72 horas. La muestra obtenida se depositó en un solo recipiente, para ser analizada por medio de RMN-H 600 MHz, utilizando DMSO perdeuterado (d6-DMSO) como disolvente.

Posteriormente se compararon los espectros obtenidos del Grupo 1 y 2 para de esta manera determinar la presencia o no de PCA.

## RESULTADOS

El análisis del Grupo 1 mostró un espectro caracterizado por la presencia de dos picos prominentes a y b que conforman un doblete con un desplazamiento de 7.03-7.02 ppm y 6.59-6.58 ppm. (Figura 1b) Además, se encontró un pico c con un desplazamiento de 5.22 ppm. La integración de cada señal estudiada se acerca al valor absoluto de 2.

Al analizar la mezcla del Grupo 2, se observa la formación inmediata de un precipitado color naranja con alta saturación y consistencia (Figura 2a). En la Figura 2b se encuentra el espectro correspondiente a este precipitado, en el cual no es posible identificar señales claras en la región que corresponde a desplazamientos de hidrógenos dentro de anillos aromáticos, y no se observa el patrón de dobletes característicos para la muestra de PCA.

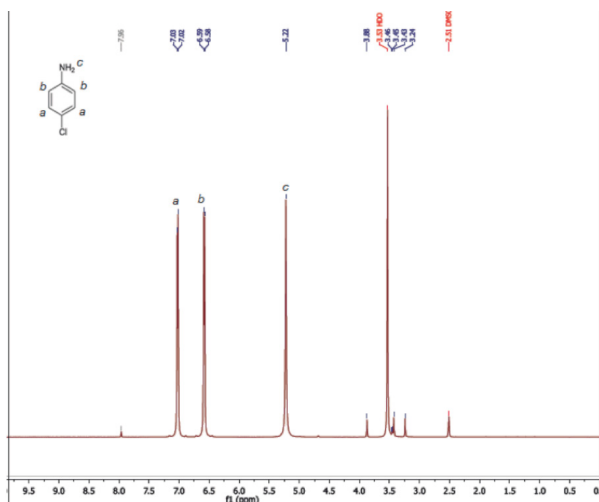
## DISCUSIÓN

El presente estudio analizó los productos obtenidos posteriores a realizar una mezcla

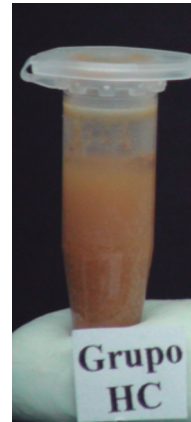de NaOCl 5.25% y clorhexidina al 0.2% (CHX), mediante espectroscopía RMN-H1 de 600 MHz para determinar la presencia o no de PCA.

Anteriormente, se demostró que la clorhexidina puede hidrolizarse espontáneamente en presencia de calor y luz (10). Barbin et al. (11) detectaron la presencia de PCA en una solución acuosa de clorhexidina 0,2% a 36,5 °C después de 14 días. Así mismo, Basrani et al. (12) demostraron que el calentamiento de la clorhexidina 2% a 45 °C causa la formación inmediata de para-cloroanilina.

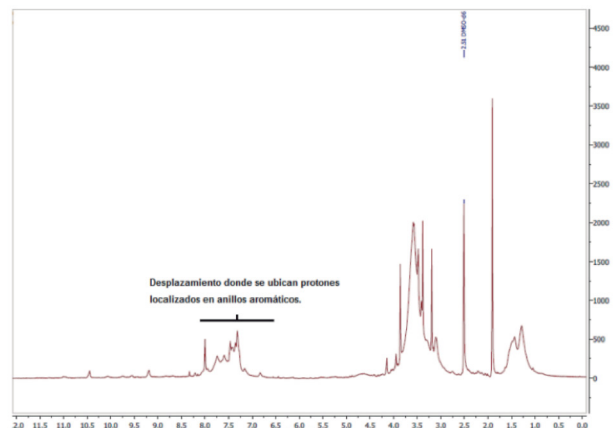
En la Figura 1b se muestra el espectro obtenido al analizar una muestra comercial de para-cloroanilina (GPCA), caracterizado por la presencia de dos picos prominentes a y b que conforman un doblete con un desplazamiento localizado entre el rango de 6.5 ppm y 8 ppm, característico de los protones que se encuentran dentro de un anillo de benceno. Por otro lado, la Figura 2 correspondiente al grupo 2 HC muestra el espectro obtenido en este precipitado, su espectro debería mostrar también un doblete en el rango donde aparecen los compuestos aromáticos, característico para el PCA; sin embargo, esto no sucede y en su lugar se observa una combinación compleja de picos, los cuales no corresponden a PCA.



**Figura 1b.** Espectro de una muestra comercial de para-cloroanilina (4-Chloroanilina 98%, Acros Organics) mediante RMN-H1 a 600 MHz.



**Figura 2a.** Grupo HC : mezcla de hipoclorito de sodio 5.25% y clorhexidina 2%.



**Figura 2b.** Espectro mediante RMN-H1 a 600 MHz correspondiente al grupo HC que se obtiene de la mezcla de 0.5 ml de NaOCl 5,25% (Receta magistral, Botica Sáenz) y 0.5 ml de clorhexidina 2% (Clorexil 2% MR Laboratorio Stein S.A.).

Este hallazgo entra en conflicto con Basrani et al. (6), Basrani et al. (12) y Basrani et al. (7), quienes anteriormente reportaron que el precipitado producto de la interacción entre clorhexidina e hipoclorito de sodio contenía PCA.

Sin embargo, la espectrometría de masas utilizada en esos estudios como método para caracterizar el precipitado como PCA no es un método concluyente para determinar la presencia o degradación de productos, además uno de sus requerimientos es que la muestra a analizar, sea termoestable pues se debe elevar la temperatura de los compuestos hasta 500°, con el fin de convertir la muestra en una fase gaseosa (13) la cual puede fragmentar los compuestos de manera



que no habría forma de saber si la molécula de clorhexidina se rompió a través de la degradación química o debido al proceso de espectrometría de masa. Por otro lado, en cuanto a la cromatografía de gases también utilizada por Basraniet al. (2009), las muestras son sometidas a temperaturas muy altas (entre 60° y 400°), inclusive la cámara que contiene la muestra siempre se encuentra a 50° por encima del punto de ebullición del componente menos volátil de esta (13), temperatura a la cual también se hidrolizan las moléculas de la clorhexidina (8).

La espectroscopía de RMN-H1 analiza de manera no invasiva y no destructiva moléculas presentes en una muestra. Si una molécula está presente en la solución, el espectro de la mezcla puede ser comparado con una muestra estándar; en este caso, el PCA 98% y los picos resultantes aparecerán con el mismo patrón (singlete, doblete, triplete, etc.) en el mismo desplazamiento químico (8). Si un pico no comparte el mismo patrón y desplazamiento químico, la molécula correspondiente no está presente en la mezcla, como es el caso al comparar los espectros de la Figura 1, que analiza la muestra comercial de PCA 98%, con la Figura 2, en la cual se analiza el precipitado producto de la interacción de NaOCl 5,25% y CHX 2%. Por lo tanto, se concluye que no hay presencia de PCA, resultados que concuerdan con los obtenidos por Thomas et al. (8) así como Nowicki et al. (9).

Recientemente, Mortenson et al. (14) caracterizan y cuantifican también el precipitado producto de una mezcla de NaOCl 6% y CHX 2% en piezas dentales extraídas mediante cromatografía de gases y espectrometría de masas, con resultados positivos para la presencia de PCA. A la vez, refutan los resultados obtenidos por Thomas et al. (8) y afirman que la técnica de espectroscopía RMN-H1 de 400MHz es un método poco sensible. Sin embargo, en el presente estudio se utilizó espectroscopía RMN-H1 de 600

MHZ, la cual tiene una resolución mayor ya que a mayores campos magnéticos mayor dispersión de las señales en el espectro y mayor sensibilidad en los experimentos (13) siendo así una técnica más exacta y sensible para caracterizar compuestos.

Por lo tanto y de acuerdo a los resultados obtenidos en este estudio se concluye que el espectro de RMN-H1 600 MHz del precipitado formado al mezclar hipoclorito de sodio 5.25% y clorexidina 2% presenta un patrón diferente al espectro correspondiente a la para-cloroanilina 98% comercial. se infiere que no hay presencia de para-cloroanilina en el precipitado formado y se recomienda la realización de estudios posteriores para determinar su composición.

## BIBLIOGRAFÍA

1. Orstavik D, Ford TRP. Essential Endodontology: Prevention and Treatment of Apical Periodontitis: Wiley; 1998.
2. Zehnder M. Root canal irrigants. Journal of endodontics. 2006;32(5):389-98.
3. Peters OA, Schonenberger K, Laib A. Effects of four Ni-Ti preparation techniques on root canal geometry assessed by micro computed tomography. International endodontic journal. 2001;34(3):221-30.
4. Haapasalo M, Endal U, Zandi H, Coil JM. Eradication of endodontic infection by instrumentation and irrigation solutions. Endodontic Topics. 2005;10(1):77-102.
5. Kuruvilla JR, Kamath MP. Antimicrobial activity of 2.5% sodium hypochlorite and 0.2% chlorhexidine gluconate separately and combined, as endodontic irrigants. Journal of endodontics. 1998;24(7):472-6.
6. Basrani BR, Manek S, Sodhi RN, Fillery E, Manzur A. Interaction between sodium hypochlorite and chlorhexidine gluconate. Journal of endodontics. 2007;33(8):966-9.
7. Basrani BR, Manek S, Mathers D, Fillery E, Sodhi RN. Determination of 4-chloroaniline

- and its derivatives formed in the interaction of sodium hypochlorite and chlorhexidine by using gas chromatography. *Journal of endodontics*. 2010;36(2):312-4.
8. Thomas JE, Sem DS. An in vitro spectroscopic analysis to determine whether para-chloroaniline is produced from mixing sodium hypochlorite and chlorhexidine. *Journal of endodontics*. 2010;36(2):315-7.
  9. Nowicki JB, Sem DS. An in vitro spectroscopic analysis to determine the chemical composition of the precipitate formed by mixing sodium hypochlorite and chlorhexidine. *Journal of endodontics*. 2011;37(7):983-8.
  10. Van der Bijl P, Gelderblom WC, Thiel PG. On the mutagenicity of parachloroaniline, a breakdown product of chlorhexidine. *The Journal of the Dental Association of South Africa = Die Tydskrif van die Tandheelkundige Vereniging van Suid-Afrika*. 1984;39(8):535-7.
  11. Barbin LE, Saquy PC, Guedes DF, Sousa-Neto MD, Estrela C, Pecora JD. Determination of para-chloroaniline and reactive oxygen species in chlorhexidine and chlorhexidine associated with calcium hydroxide. *Journal of endodontics*. 2008;34(12):1508-14.
  12. Basrani BR, Manek S, Fillery E. Using diazotization to characterize the effect of heat or sodium hypochlorite on 2.0% chlorhexidine. *Journal of endodontics*. 2009;35(9):1296-9.
  13. Skoog DA, Crouch SR, Holler FJ, Anzures MB. *Principios de analisis instrumental / Principles of Instrumental Analysis: Cengage Learning Latin America*; 2008.
  14. Mortenson D, Sadilek M, Flake NM, Paranjpe A, Heling I, Johnson JD, et al. The effect of using an alternative irrigant between sodium hypochlorite and chlorhexidine to prevent the formation of para-chloroaniline within the root canal system. *International endodontic journal*. 2012;45(9):878-82.

# Estudio comparativo de la resistencia al desalojo en brackets nuevos, arenados y reciclados: Un estudio *in vitro*

## A Comparative Study of Shear Debonding Strength Between New Brackets, Air-Abrasion and Recycled Brackets: An *In Vitro* Analysis

Tony Sánchez Achío<sup>1</sup>

1. Máster en Ortodoncia. Docente en el Departamento de Odontopediatría y Ortodoncia, Facultad de Odontología, Universidad de Costa Rica, Costa Rica.

Autor para correspondencia: Dr. Tony Sánchez - dr\_tsanchez@hotmail.com

Recibido: 3-XII-2014

Aceptado: 8-IV-2015

Publicado Online First: 20-XI-2015

### RESUMEN

El objetivo del presente estudio fue realizar una comparación de la resistencia al desalojo entre *brackets* nuevos, *brackets* arenados junto con un proceso de esterilizado posterior al debondado, y *brackets* reciclados por la empresa Orto-Cycle Co. Inc. Por motivos ortodóncicos, se extrajeron 60 premolares, los cuales se dividieron, aleatoriamente, en tres grupos de igual cantidad para la adhesión de los *brackets*. Grupo 1: *brackets* nuevos. Grupo 2: *brackets* desprendidos del grupo 1, estos se arenaron, colocaron en el ultrasonido y esterilizaron. Grupo 3: *brackets* de la empresa recicladora Orto-Cycle Co. Inc. Se realizó el desalojo de los *brackets* en la máquina universal de pruebas Instron y se anotaron los resultados; se observaron en un microscopio óptico y se realizó el Índice de Adhesivo Remanente; además, se observaron en el microscopio óptico y electrónico de barrido, donde se analizaron las características de sus mallas. El grupo de *brackets* reciclados presentó el promedio de resistencia al desprendimiento más alto, con un valor de 7.55 MPa (Megapascasles). Luego, se encontraron los *brackets* nuevos con 7.24 MPa. Y, finalmente, el grupo de *brackets* arenados con 6.43 MPa. Los resultados del estudio afirman que las mallas de los *brackets* nuevos, arenados y reciclados no presentan diferencia estadísticamente significativa en sus promedios de resistencia al desprendimiento. Además, reúnen los requerimientos adecuados para su cementación al diente.

### PALABRAS CLAVE

Fuerza de adhesión, *Bracket*, Reciclado, Arenado.

## ABSTRACT

The aim of this study was to compare the shear bonding strength between new *brackets*, recycled *brackets* by the Ortho-Cycle Co. and sandblasted *brackets* along with a sterilization process after being debonded. Thus, 60 human bicuspid teeth extracted for orthodontics purposes were divided into 3 groups to bond the *brackets*. Group 1: new *brackets*. Group 2: these *brackets* were removed from Group 1, they were sandblasted and placed in the ultrasound and sterilized. Group 3: these *brackets* were recycled by the Ortho-Cycle Co. The *brackets* were debonded using the Instron Universal Test machine and the results were recorded. Then the *brackets* were inspected using an optical microscope and a scanning electron microscope to perform the Adhesive Remnant Index. The group of recycled *brackets* had the highest mean value of 7.55 MPa, then, the new *brackets* group with a mean value of 7.24 MPa. And finally the minor value was for the sandblasted *brackets* with a mean value of 6.43 MPa. The results of this study shows that the three groups of *brackets* studied had not statistical significant differences in their mean values in their resistance to debonding and that the three groups of *brackets* fulfill the requirements to be bonded to the teeth.

## KEYWORDS

Shear bonding strength, *Bracket*, Recycled, Sandblasted.

## INTRODUCCIÓN

A diferencia de la odontología restauradora, donde una restauración debe durar tanto como sea posible, los aditamentos de ortodoncia deben adherirse en los dientes aproximadamente 2 años. No obstante, a pesar de ser transitoria la unión entre la base del *bracket* y la superficie del esmalte, esta debe ser lo suficientemente fuerte para resistir tensiones, cargas y fuerzas masticatorias (2). Reynolds, en 1975, estableció que el rango de resistencia al desalajo de *brackets*, debe ser clínicamente de 5.9 a 7.8 MPa como óptimo (3).

A principios de 1990, se estimó que el 75 % de los ortodoncistas estadounidenses reciclan sus *brackets*, cuyo proceso básico de reciclado consiste en la eliminación de restos del agente de unión en su base, sin causar daños en la malla de retención, sin distorsionar las dimensiones de la ranura ni alterar negativamente las propiedades del material metálico (4). El reciclado de *brackets* se puede realizar en el consultorio dental o en empresas especializadas.

El reciclaje industrial de *brackets* ortodóncicos presenta como ventajas una superficie resistente a la corrosión después del electropulido, la esterilidad como resultado de las temperaturas empleadas y el ahorro económico, que podría ser tan alto como el 90 %, debido al hecho de que uno solo, se puede reciclar hasta cinco veces (5).

Existen varios métodos de reciclaje, entre ellos se encuentran los métodos mecánicos (pieza de mano con broca o arenado), los térmicos (calentamiento directo) y una combinación de ambos (calor directo para quemar el compuesto adhesivo, seguido de arenado y pulido electrolítico) (6).

El arenado es una técnica introducida en la década de 1950, que utiliza una corriente de aire comprimido de alta velocidad con partículas de óxido de aluminio entre 50  $\mu\text{m}$  y 100  $\mu\text{m}$  de diámetro (7-8). En *brackets* ortodóncicos que se desean reciclar, las partículas de óxido de aluminio se aplican sobre su base para eliminar los restos de resina que quedan adheridos a esta.

Adicionalmente, el arenado confiere a la base una superficie rugosa e irregular que puede mejorar su adhesión mecánica al diente (6-8).

La flama directa aumenta la temperatura y elimina restos de resina en la base del *bracket*. Sin embargo, algunos estudios concluyen que este procedimiento disminuye ligeramente la fuerza de adhesión (5, 9). La utilización de calor para eliminar resina de la base del *bracket*, así como para esterilizar estos aditamentos afecta su microestructura (7, 10). Si el acero se calienta entre 400-900 °C, se presenta un precipitado de carburo y cromo, provocando un debilitamiento de la estructura general del *bracket*. Temperaturas superiores a 650 °C recalientan y ablandan el metal, afectando las propiedades de dureza y resistencia a la tracción (10).

El electropulido es una técnica utilizada para eliminar la capa altamente adherente de óxidos y carburos que se forma en la superficie del *bracket*, restaurando el brillo del metal después de haber sido sometido al calentamiento directo. Varios autores aseguran que el electropulido tiende a abrir las ranuras del *bracket*, disminuye el nivel de retención en las bases y adelgaza las alas, el cuerpo y especialmente su malla (11).

Orto-Cycle Co. Inc. es una empresa recicladora que comenzó a laborar en Hollywood, California en 1976. Esta empresa se encarga de limpiar, inspeccionar, clasificar y descontaminar aparatos de ortodoncia con gran precisión. Según el señor Arroyo, representante de Orto-Cycle Co. Inc., en el proceso de reciclaje de *brackets*, la ranura sigue siendo la misma, no hay carbonización adhesiva, no se utiliza el electropulido, los clips autoligables no se ven afectados, hay un cambio mínimo de propiedades y la adherencia al diente puede mejorarse. Por políticas de la empresa se reservan la divulgación de los procedimientos

específicos por los cuales reciclan los aditamentos ortodóncicos (12).

Dada la tendencia actual de reciclaje, se hace necesario simular pruebas mecánicas para conocer el comportamiento de los *brackets* reutilizados, con el fin de documentar científicamente e investigar la confiabilidad de su uso.

En el presente estudio se realizó una comparación de la resistencia al desalojo entre *brackets* nuevos, *brackets* arenados junto con un proceso de esterilizado posterior al debondeado, y *brackets* reciclados por la empresa Ortho-Cycle Co. Inc.

## MATERIALES Y MÉTODOS

Esta investigación experimental se realizó entre los años 2012 y 2013, en tres universidades distintas del Distrito Federal de México: Universidad Intercontinental (UIC), Universidad Nacional Autónoma de México (UNAM) y Universidad Autónoma Metropolitana (UAM).

El diseño experimental contempló tres grupos de estudio, según el tipo de *bracket* utilizado: un grupo control (*brackets* nuevos), y dos experimentales (*brackets* arenados y *brackets* de la empresa Ortho-Cycle Co. Inc.).

La elección del tipo de *bracket* utilizado en los tres grupos fue por conveniencia, ya que se utilizaron *brackets* de premolares con prescripción MBT 0.022" x 0.028", de la Serie Gemini de Unitek™ 3M, fabricados en Estados Unidos y donados por esta empresa para el estudio.

Más de 100 premolares humanos, extraídos por indicaciones ortodóncicas a pacientes del Postgrado de Ortodoncia de la Universidad Intercontinental (UIC), se almacenaron en agua

destilada. De este grupo se eligieron solamente 60, por medio de una inspección macroscópica de forma directa, con un tiempo de antigüedad menor a 6 meses, almacenados y colocados, posterior a su extracción, en agua destilada, sin restauraciones, manchas, erosiones, fracturas ni fisuras. Los criterios establecidos para la exclusión fueron aquellas piezas dentales extraídas con un tiempo mayor a 6 meses, no almacenados o no colocados, posterior a su extracción, en agua destilada, con restauraciones, manchas, erosiones, fracturas o fisuras. La cantidad de premolares para cada grupo se determinó por un parámetro que estableciera el nivel de confianza deseado (95 %).

Las pruebas de desprendimiento se realizaron en el Laboratorio de Biomateriales Dentales de la Facultad de Odontología en la Universidad Nacional Autónoma de México (UNAM).

Los 60 premolares se dividieron al azar en tres grupos. A cada diente se le realizó profilaxis con polvo de piedra pómez por 20 segundos; seguidamente, se lavó con agua destilada y se secó con una torunda de algodón. Se aplicó el sistema adhesivo Transbond™ Plus Self Etching Primer (3M Unitek, Estados Unidos) por 3-5 segundos, soplando con aire libre de humedad con una jeringa triple por 1-2 segundos para aplanar la superficie. Se colocó resina Transbond XT (3M Unitek, Estados Unidos) en la malla del *bracket*, este se ajustó en el centro de la corona del diente, y se ejerció una fuerza de 7 onzas con un Dontrix (Orthodontic Design and Production Inc.). Se retiraron los excesos de resina con un explorador, y por último, se fotopolimerizó por 40 segundos (Lámpara de fotocurado LED, Bluephase 20i Ivoclar Vivadent).

Los grupos se dividieron, según la condición del *bracket* utilizado:

GRUPO 1: 20 premolares a los que se le adhirieron *brackets* nuevos.

GRUPO 2: 20 premolares a los que se le adhirieron *brackets* arenados, limpiados con ultrasonido y esterilizados.

Los *brackets* de este grupo fueron los debondeados del Grupo 1. Estos se arenaron con un arenador (Dune ECO Tech), a una distancia de 10 mm, con polvo de óxido de aluminio de 50 µm (Bio Art), a 90 PSI (5 BAR), por un tiempo de 10 a 15 segundos, hasta que, visiblemente, no quedaran restos de adhesivo en sus bases. Posteriormente, se colocaron en el ultrasonido por 10 minutos con solución limpiadora para este propósito (BioSonic UC 125, Coltène Whaledent).

Para finalizar, se introdujeron en una bolsa de papel grado médico y se esterilizaron en la autoclave (Tuttnaver) por 35 minutos a una temperatura de 134 °C (273 °F).

GRUPO 3: 20 premolares a los que se le adhirieron *brackets* reciclados por la empresa Ortho-Cycle Co. Inc.

Posterior a la adhesión de los *brackets*, los dientes se conservaron 24 horas en tres envases plásticos con agua destilada, rotulados según el grupo.

Luego, se termociclaron durante 500 ciclos, un ciclo por minuto, a las temperaturas de 5 y 55 °C. Posteriormente, se colocaron en una cámara ambientadora a 37 °C por 24 horas.

Cada diente se montó en un anillo metálico con acrílico y se colocaron en agua destilada a temperatura ambiente, para luego probar la resistencia al desalajo del *bracket* en la máquina universal de pruebas Instron (Instron 5567), con una velocidad de desprendimiento de 1 mm por minuto. Finalmente, se anotó la resistencia al desalajo.

Para determinar el Índice de Adhesivo Remanente, se utilizaron los criterios de Artun y Bergland en 1984 (1). Este índice determina la cantidad de adhesivo remanente adherido en la base del *bracket* y en el esmalte dental. Para realizar esta observación, se utilizó un microscopio óptico (Seiler Dental LED 100-LED220) a una magnificación de 10x y se clasificó según el adhesivo remanente en valores de 0 a 3.

0 = No adhesivo remanente en el diente.

1 = Menos del 50 % de adhesivo remanente en el diente.

2 = Más del 50 % de adhesivo remanente en el diente.

3 = Todo el adhesivo remanente en el diente.

Por último, se observaron las mallas de los tres grupos de *brackets* antes de su adhesión al diente y después del desprendimiento, por medio de un microscopio óptico (Seiler Dental LED 100-LED220) en la Universidad Intercontinental (UIC), a una magnificación de 10x. También, se utilizó un microscopio electrónico de barrido (JEOL, JSM 5610), proporcionado por la UAM, para inspeccionarlos a 50x, 100x y 500x.

## ANÁLISIS ESTADÍSTICO

La prueba estadística utilizada contempló la aplicación de un análisis de varianza (ANOVA), a partir de la prueba de Fisher. Esta permitió comparar los tres grupos experimentales.

Mediante el análisis estadístico se efectuó la comparación entre las medias de las muestras

consideradas. Primeramente, la prueba de Fisher permitió conocer si existen o no diferencias estadísticas significativas entre los grupos experimentales y, adicionalmente, por medio de la prueba no paramétrica de Tukey, se dio a conocer entre qué grupos de comparación existen diferencias estadísticamente significativas.

Para verificar si se presentó diferencia estadísticamente significativa en el comportamiento de los grupos, según el ARI (1), se realizó la Prueba de Chi Cuadrada.

## RESULTADOS

Los valores obtenidos, después de realizar las pruebas de desprendimiento de los *brackets* nuevos, arenados y reciclados, se utilizaron para calcular la estadística, donde se obtuvo las medidas de tendencia central y el grado de dispersión de las muestras (Tabla 1). El grupo de *brackets* reciclados presentó el promedio de resistencia al desprendimiento más alto, la desviación estándar más baja y el menor coeficiente de variación. Seguido a este grupo, se encontraron los *brackets* nuevos en cuanto a la fuerza de desalajo y a la desviación estándar. Finalmente, el menor valor de desalajo fue para el grupo de *brackets* arenados, teniendo la mayor desviación estándar y la mayor variabilidad en los resultados, lo que conlleva a la posibilidad de obtener resultados diferentes a los deseados.

Al realizar la Prueba de Fisher se determinó que la F experimental ( $F_{exp}$ ) es menor que la F crítica ( $F_{crit}$ ), por lo que no existe una diferencia estadísticamente significativa, con una certidumbre del 95 % (Tabla 2).

Una vez obtenido el resultado de la Prueba de Fisher, se realizó la Prueba de Tukey. Al comparar los valores de Tukey experimentales ( $T_{exp}$ ) contra los valores de Tukey críticos ( $T_{crit}$ ), se adquirieron, en todas las comparaciones, valores menores

para los  $T_{exp}$ , por lo que se infiere que no existe diferencia estadísticamente significativa entre todos y cada par de los grupos comparados (Tabla 3).

Después del desprendimiento de los *brackets* con la Máquina Universal de Pruebas Instron, se realizó el análisis de ARI (Índice de Adhesivo Remanente), según los criterios de Artun y Berglan (1984) (1). Para el grupo control (*brackets* nuevos), el 55 % de las muestras (11) se observaron con un valor de 1, el 35 % con un valor ARI de 0 (7 muestras), y solamente 1 *bracket* presentó valor 2, y otro 3. En el grupo de *brackets* arenados, se observa que el 75 % de las muestras (15) presentan un índice de 2, y el otro 25 % (5 muestras) se encontraban con un valor ARI de 1. Finalmente, el grupo de *brackets* reciclados presenta 11 muestras con el valor 1 (55 %), 7 con ARI de 3 (35 %) y 2 con 1 (10 %).

Para verificar si se presenta diferencia estadísticamente significativa en el comportamiento de los grupos según el ARI, se realizó la Prueba de Chi Cuadrada, de la cual se puede afirmar que sí se presenta entre los *brackets* nuevos y los arenados, también entre los nuevos y los reciclados [chi cuadrada experimental ( $X^2_{exp}$ ) es mayor que la chi cuadrada crítica ( $X^2_{crit}$ )]. Contrario a esto, si se comparan los *brackets* arenados y los reciclados, no se encuentra diferencia significativa entre ambos grupos en cuanto a su índice de adhesivo remanente [chi cuadrada experimental es menor que la chi cuadrada crítica] (Tabla 4).

**Tabla 1.** Estadística Básica o Descriptiva

	<b>Brackets Nuevos</b>	<b>Brackets Arenados</b>	<b>Brackets Reciclados</b>
<b>Promedio (MPa)</b>	7.24	6.43	7.55
<b>DS (MPa)</b>	3.09	3.13	1.96
<b>CV (%)</b>	42.72	48.67	26.00

DS: Desviación estándar

CV: Coeficiente de variación

**Tabla 2.** Prueba de Fisher

<b>Muestra</b>	<b>DF</b>	<b>SS</b>	<b>MS</b>	<b>Fexp</b>
<b>Entre grupos</b>	13.54	2	6.77	0.876
<b>Por grupos</b>	440.84	57	7.73	
<b>Total</b>	454.28	59		

$$F_{exp} = 0.876 < F_{crit} = 3.16$$

DF: Grado de libertad de los grupos y entre ellos.

SS: Suma cuadrática de los datos en el análisis de varianza.

MS: Promedio cuadrático de acuerdo a los grados de libertad.

$F_{exp}$ : Cociente de la media cuadrática entre los grupos y entre ellos.

**Tabla 3.** Prueba de Tukey


<b>Comparación de brackets</b>	<b>Comparación de valores</b>
Nuevos-Arenados	$T_{exp} = 0.81 < T_{crit} = 2.13$
Nuevos-Reciclados	$T_{exp} = 0.31 < T_{crit} = 2.13$
Arenados-Reciclados	$T_{exp} = 1.12 < T_{crit} = 2.13$

**Tabla 4.** Prueba de Chi Cuadrada

<b>Comparación de brackets</b>	<b>Comparación de valores</b>
Nuevos-Arenados	$X^2_{exp} = 22.5 > X^2_{crit} = 7.82$
Nuevos-Reciclados	$X^2_{exp} = 8.28 > X^2_{crit} = 7.82$
Arenados-Reciclados	$X^2_{exp} = 7.15 < X^2_{crit} = 7.82$

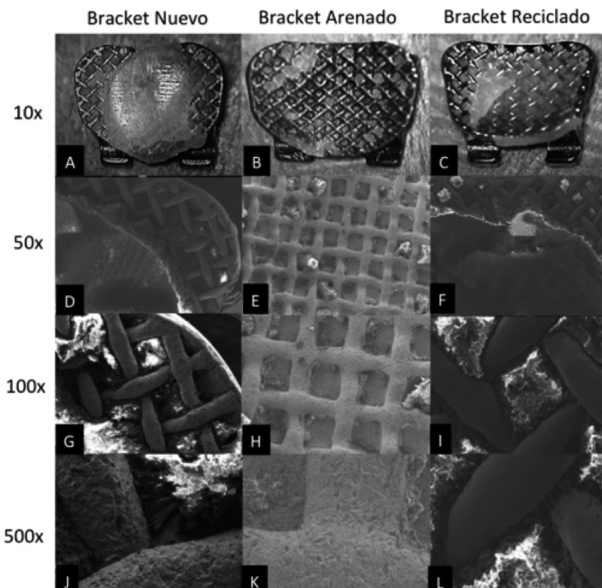


La mallas de los tres grupos de *brackets* se observaron antes de su adhesión (Figura 1) y posterior al decementado (Figura 2), por medio de un microscopio óptico a una magnificación de 10x; también se utilizó un microscopio electrónico de barrido para inspeccionarlos a 50x, 100x y 500x.



**Figura 1.** Fotografías de las bases de los *brackets* antes de su adhesión

*Bracket* nuevo: A, D, G, J a 10x, 50x, 100x y 500x respectivamente.  
*Bracket* arenado: B, E, H, K a 10x, 50x, 100x y 500x respectivamente.  
*Bracket* reciclado: C, F, I, L a 10x, 50x, 100x y 500x respectivamente.



**Figura 2.** Fotografías de las bases de los *brackets* posterior al desprendimiento

*Bracket* nuevo: A, D, G, J a 10x, 50x, 100x y 500x respectivamente.  
*Bracket* arenado: B, E, H, K a 10x, 50x, 100x y 500x respectivamente.  
*Bracket* reciclado: C, F, I, L a 10x, 50x, 100x y 500x respectivamente.

## DISCUSIÓN

La fuerza de adhesión de los *brackets* de ortodoncia es de suma importancia y, al mismo tiempo, difícil de pronosticar. Según Harini y Reddy, un 5-7 % sufren fallas de unión debido a deficientes técnicas de adhesión, desprendimiento accidental o la falta de un enlace químico en la interface *bracket* – adhesivo (13). El desprendimiento de estos aditamentos durante el tratamiento causa molestias en el paciente, además que retrasa y aumenta el costo del mismo (14).

La falta de estandarización en la metodología de investigaciones *in vitro* de resistencia al desprendimiento de *brackets* en ortodoncia se demuestra en la literatura y dificulta las comparaciones de los resultados por diferentes estudios (15).

En esta investigación se realizaron mediciones de fuerzas al desprendimiento para *brackets* nuevos, *brackets* arenados y *brackets* reciclados, con el fin de observar cualquier posible cambio en las propiedades de retención de las mallas tratadas.

En el estudio *in vitro* se encontró que el grupo de *brackets* reciclados por la empresa Ortho-Cycle Co. Inc. obtuvo el promedio de desprendimiento más alto, seguido por el grupo de *brackets* nuevos; el grupo con menor fuerza de adhesión, fue el integrado por los *brackets* arenados clínicamente. Si se compara la resistencia al desalojo de los tres grupos de *brackets* analizados, todos se encuentran dentro del rango propuesto por Reynolds y Von Fraunhofer (3) y no hubo diferencias estadísticamente significativas entre ellos.

El grupo control constituido por los *brackets* nuevos obtuvo un promedio en la resistencia al desprendimiento de 7.24 MPa, cuyo valor es inferior al estudio realizado por Martínez (16); esta disminución se puede atribuir al procedimiento de

termociclado que se realizó en esta investigación, apoyado en la literatura por Bishara, Ajlouni y Laffoon (17), en donde afirman que existe una disminución en la fuerza de resistencia al desprendimiento después del termociclado.

Al estudiar los *brackets* reciclados por la empresa Ortho-Cycle Co. Inc., estos presentan una fuerza de desprendimiento de 7.55 MPa, coincidiendo con los estudios realizados por Mascia y Chen (18), donde los *brackets* de la marca Unitek no mostraron cambios significativos en su fuerza de adhesión después de su reciclaje por la citada empresa.

Se concuerda con Cacciafesta, Sfondrini, Melsen y Scribante (19), quienes afirman que ciertos procedimientos de reciclaje industrial no afectan significativamente la adhesión de los *brackets*. También, de acuerdo con el señor Pedro Arroyo, representante de ventas de la compañía Ortho-Cycle Co. Inc., en que la adherencia del *bracket* se mantiene debido a los procedimientos de acondicionamiento realizados por su empresa (12).

Por último, si se analiza la resistencia al desalojo de los *brackets* arenados, el cual tuvo una fuerza de adhesión promedio de 6.43 MPa, se coincide con Quick et al. (2005), Jacobson (2002), Sonis (1996), Grabouski, Staley y Jakobsen (1998) y Wanderley, Simonides, Borges de Araújo, Aranha y Moura (2006) en que diferentes métodos de reacondicionamiento clínico, incluido el proceso de arenado, no afecta la resistencia al desprendimiento de manera significativa, por lo que es un método eficaz para la limpieza de los *brackets* (5-6, 8, 20-21).

Asimismo, de acuerdo con Regan et al. (7), el reciclaje clínico, con el método químico y térmico,

demuestra tener una reducción en la resistencia al desalojo, pero no estadísticamente significativo.

Finalmente, no se está de acuerdo con Buchman (10), quien afirma que un aumento en la temperatura del *bracket* puede provocar un debilitamiento de su estructura general, afectando propiedades como la resistencia al desalojo de manera significativa.

Es importante mencionar que el mayor valor de desviación estándar y el mayor porcentaje de coeficiente de variación fue para el grupo de *brackets* arenados. Esto se le puede atribuir al proceso de acondicionamiento de la malla del *bracket*; a pesar que se trató de realizar con métodos estandarizados, el arenado se realizó de manera manual, lo que pudo causar cierta variación; además, el tiempo del mismo fue diferente entre las muestras, hasta lograr ver una base del *bracket* completamente libre de resina, condicionado a la cantidad de resina que quedó adherida después del desprendimiento de los *brackets* nuevos mediante la máquina universal de ensayos Instron.

Al realizar el análisis de ARI (1) para evaluar donde se ubica la falla adhesiva de cada grupo; se observa que para la mayoría de los *brackets* nuevos y los reciclados por la empresa Ortho-Cycle Co. Inc., existe una mayor cantidad de resina en sus bases en comparación con las superficies de esmalte, por lo que se clasifican con el valor 1, en donde hay menos del 50 % de adhesivo remanente en el diente; por lo tanto el mayor fallo en la adhesión surgió dentro de la resina y la interface resina–esmalte dental.

Cuando se observaron los *brackets* arenados, la mayoría se clasificaron con el valor 2 según ARI, en donde más del 50 % de adhesivo

remanente se encontraba en el diente; por lo que se deduce un fallo dentro de la resina y entre la resina–base del *bracket*.

Al realizar, la prueba de Chi Cuadrada, se afirma que existe diferencia estadísticamente significativa, en cuanto al ARI, entre los *brackets* nuevos y los arenados, también entre los nuevos y reciclados. No se encuentra diferencia significativa si se comparan los *brackets* arenados con los reciclados.

También, se utilizó un microscopio electrónico de barrido, con los aumentos de 50x, 100x y 500x, para observar las mallas de los diferentes grupos de *brackets*, antes y después de su desprendimiento utilizando la máquina Instron.

El grupo de *brackets* reciclados por la empresa Ortho-Cycle Co. Inc. mostró un aumento en la rugosidad de la superficie de su malla, si se comparan con los *brackets* nuevos. Contrario a esto, se observa una superficie más lisa en los arenados clínicamente.

Coincidiendo con los resultados para el ARI, después del desprendimiento; en los *brackets* nuevos y reciclados se observó una retención mecánica con gran cantidad de resina dentro de su malla, a diferencia de los arenados en donde hay pequeñas zonas con esta penetración de resina dentro de la malla metálica.

## LIMITACIONES

Se encontraron varias limitaciones al realizar las pruebas experimentales. Estas fueron:

- Los premolares no se extrajeron al mismo tiempo, lo que pudo ocasionar diferencias en el contenido de proteínas y otras sustancias en el esmalte dental.
- El arenado se realizó de forma manual y sin límite de tiempo.

- Las limitaciones propias de un estudio *in vitro*, en donde no se representan totalmente las condiciones orales.
- La realización del Índice de Adhesivo Remanente de manera subjetiva con un microscopio óptico.

## RECOMENDACIONES

Se plantean varias recomendaciones para futuras investigaciones:

- Realizar la investigación con dientes recién extraídos, para evitar que se presenten diferentes tiempos de almacenamiento y que no influya en la desprotección de la superficie del esmalte.
- Elaborar un estudio *in vivo*, para comparar los resultados experimentales con los clínicos.
- Desarrollar estudios comparativos de la resistencia al desprendimiento con *brackets* de varias empresas recicladoras actuales y los diferentes métodos de reciclaje clínico.
- Estudiar los cambios de las otras propiedades físicas y mecánicas al arenar y reciclar *brackets*.

## CONCLUSIONES

Las mallas de los *brackets* nuevos, arenados y reciclados reúnen los requerimientos adecuados para su cementación de forma directa al diente, siendo clínicamente aceptables, de acuerdo con los rangos de resistencia al desalajo publicados por Reynolds y Von Fraunhofer (3). Según los criterios de Artun y Bergland (1), para el análisis del ARI, se obtiene que para los tres grupos de *brackets* existe una buena adhesión de la resina a la malla del *bracket*.

## AGRADECIMIENTO

Deseo expresar mi agradecimiento a la Compañía 3M Unitek de México, Universidad de Costa Rica (UCR), Universidad Intercontinental (UIC), Universidad Autónoma Nacional de México (UNAM) y Universidad Autónoma Metropolitana (UAM).

Agradecimiento especial a la Dra. María Cristina Jiménez Cervantes, Dr. Ricardo Ondarza Rovira, Dr. Roberto Justus Doczi, y Dr. Salvador García.

## REFERENCIAS

1. Artun J, Bergland S. Clinical trials with crystal growth conditioning as an alternative to acid – etch pretreatment. *Am J Orthod Dentofacial Orthop* 1984;85:333-40.
2. Sunna S, Rock WP. Effect of sandblasting on the retention of orthodontic brackets: a controlled clinical trial. *J Orthod* 2008;35:43-48.
3. Reynolds IR, Von Fraunhofer JA. A review of direct orthodontic bonding. *Brit J Orthod* 1975;2:143-6.
4. Maccoll GA, Rossouw PE, Titley KC, Yamin C. The relationship between bond strength and base surface area using conventional and micro-etched foil-mesh bases. *Am J Orthod Dentofacial Orthop* 1996;109:338-339.
5. Quick AN, Harris M, Joseph VP. Office reconditioning of stainless steel orthodontic attachments. *Eur J Orthod* 2005;27:231–236.
6. Jacobson A. The effects of in-office reconditioning on the morphology of slots and bases of stainless steel brackets and on the shear/peel bond strength. *Am J Orthod Dentofacial Orthop* 2002;121:433.
7. Regan D, Van Noort R, O'Keefe C. The effects of recycling on the tensile bond strength of new and clinically used stainless steel orthodontic brackets: an in vivo study. *Br J Orthod* 1990;17(2):137-45.
8. Sonis AL. Air abrasion of failed bonded metal brackets: A study of shear bond strength and surface characteristics as determined by scanning electron microscopy. *Am J Orthod Dentofac Orthop* 1996;110:96-8.
9. Luque HJ, Pérez LF, Carhuamaca GJ, Coronado MA. Fuerza de adhesión de brackets reacondicionados con diferentes técnicas adheridos repetidas veces en la misma superficie del esmalte. *Odontol. Sanmarquina* 2008;11(2):60-65.
10. Buchman DJ. Effects of recycling on metallic direct-bond orthodontic brackets. *Am J Orthod* 1980;77:654-668.
11. Matasa CG. Orthodontic recycling at the crossroads. *J. Clin. Orthod.* 2003;37:133-139.
12. Comunicación personal con la empresa Ortho-Cycle Co., marzo del 2011.
13. Harini T, Reddy S. Effect of an adhesion booster on the bond strength of new and recycled brackets. *Annals and Essences of Dentistry* 2011;3:20-22.
14. Matasa CG. Metal strength of direct bonding brackets. *Am J Orthod Dentofacial Orthop* 1998;113:282-6.
15. Fox NA, McCabe JF, Buckley JG. A critic of bond strength testing in orthodontics. *Br J Orthod.* 1994;21(1):33-43.
16. Martínez K. Resistencia al desprendimiento de brackets cementados con el sistema de autograbado a diferentes tiempos desde su activación: estudio “in vitro” (Tesis). Universidad Intercontinental, 2012.
17. Bishara SE, Ajlouni R, Laffoon JF. Effect of thermocycling on the shear bond strength of a cyanoacrylate orthodontic adhesive. *Am J Orthod Dentofacial Orthop* 2003; 123:21-4.
18. Mascia VE, Chen SR. Shearing strengths of recycled direct bonding brackets. *Am J Orthod* 1982;82:211-216.

19. Cacciafesta V, Sfondrini MF, Melsen B, Scribante A. A 12 month clinical study of bond failures of recycled versus new stainless steel orthodontic brackets. *Eur J Orthod* 2004;26:449–454.
20. Grabouski JK, Staley RN, Jakobsen JR. The effect of microetching on the bond strength of metal brackets when bonded to previously bonded teeth: An in vitro study. *Am J Orthod Dentofacial Orthop* 1998;113:452-60.
21. Wanderley S, Simonides, Flávio D, Borges de Araújo MB, Aranha PR, Moura L. Shear bond strength of new and recycled brackets to enamel. *Braz Dent J* 2006;17(1):44-48.



# Impacto emocional y en calidad de vida de individuos afectados por amelogenesis imperfecta

## Dental and Emotional Perception in Individuals Affected by Amelogenesis Imperfecta

Gina Murillo Knudsen DDS, MDSc<sup>1</sup>; Fabián Morales Cordero DDS<sup>2</sup>;  
Luis Carlos Gamboa Chaves DDS<sup>3</sup>; Ana María Meza Monge DDS<sup>3</sup>; Ana Cristina López Torres DDS<sup>3</sup>

1. Instructor Asociado, Facultad de Odontología, Universidad de Costa Rica, Costa Rica.
2. Caja Costarricense de Seguro Social
3. Odontólogo. Práctica privada.

Autor para correspondencia: Dra. Gina Murillo Knudsen - twingina24@hotmail.com

Recibido: 18-II-2015

Aceptado: 18-II-2015

Publicado Online First: 1-XII-2015

### RESUMEN

*Amelogenesis imperfecta* (AI) describe defectos en el esmalte derivados de mutaciones genéticas que se manifiestan en anomalías estructurales en la dentición temporal y permanente. A pesar del amplio conocimiento que aumenta día tras día a nivel mundial sobre las mutaciones genéticas asociadas a la AI, existe poca investigación en su efecto sobre la calidad de vida de los pacientes. El objetivo de este estudio es determinar, en un cohorte de pacientes costarricenses afectados por esta patología, la percepción emocional sobre su calidad de vida que esta condición ha generado. Miembros de varias familias portadoras de AI se entrevistaron y sus experiencias sirvieron de base para desarrollar un instrumento (cuestionario), el cual se utilizó para evaluar el impacto de este padecimiento, en su calidad de vida. Se incluyeron 18 personas afectadas de AI, provenientes de 17 familias. Los resultados más relevantes revelaron que un 100 % de los participantes han sufrido burlas y rechazo; 77.8 % se mostraron preocupados por la herencia a sus hijos; 66.7 % les preocupa el costo del tratamiento; 89 % le atribuyen alta importancia a sus dientes, siendo no estadísticamente significativo por sexo ( $p = 0.732$ ). El estudio indica que los profesionales en Odontología deben entender la AI no solo como un defecto en la estructura del esmalte dental, que demanda un manejo clínico especializado, sino como una condición que causa impacto negativo en la calidad de vida de quienes la padecen. Esto se debe considerar en la comunicación e interacción del profesional, los sujetos afectados y sus familias.

### PALABRAS CLAVE

Amelogenesis imperfecta, Percepción emocional, Autoestima, Familias costarricenses.

## ABSTRACT

“*Amelogenesis imperfecta*” (AI) (prevalence up to 1 in 700) describes largely Mendelian enamel defects arising from gene mutations that present as structural abnormalities of the temporary and permanent teeth as a result of defective enamel formation. AI has a wide range of clinical presentations and phenotypes and affects both sexes. Despite increasing knowledge of the genetic mutations underlying AI there has been little research focussing on the effect of AI on the quality of life of AI patients. This study aimed to investigate the effects of AI on patient quality of life in a Costa Rican AI cohort. Affected family members were interviewed and their experiences used to develop an instrument (questionnaire) that was subsequently used to evaluate the impact of AI on their quality of life. 18 AI patients from 17 families were included in the study. Our findings showed that 100% had been teased and had suffered social rejection; 77.8% were concerned about their children’s inheritance and 66.7 % were concerned by the cost of treatment; 89% placed a high importance on their teeth. Results were not statistically significant when sorted by sex ( $p = 0.732$ ). The results of this study indicate that dental professionals need to understand AI not only as defective tooth enamel structure demanding specialist clinical management but also the negative impacts of the condition on the lives of their patients. This should be taken in to account when communicating with those affected.

## KEYWORDS

Amelogenesis imperfecta, Emotional perception, Self esteem, Costa Rican families.

## INTRODUCCIÓN

## GENERALIDADES

La amelogénesis imperfecta (AI) describe un grupo heterogéneo de defectos heredados en el esmalte heredados que reflejan el fracaso de la amelogénesis normal (1). Se refiere a un conjunto de trastornos de origen genético que producen alteraciones en el proceso de formación de los dientes temporales y permanentes y, en ocasiones, afecta otras estructuras orales y extraorales. Posee una prevalencia variable en la población mundial y afecta a ambos sexos (2).

El diagnóstico de la AI se centra en el patrón de herencia, el fenotipo y la relación con el tiempo de formación de la pieza dental (3). Además, involucra la historia familiar y el pedigrí (4).

La AI presenta distintos patrones hereditarios, dependiendo del gen que esté alterado, puede transmitirse a partir de un patrón

autosómico, dominante o recesivo, o por medio de un patrón ligado al cromosoma X (5). También puede originarse por medio de una mutación genética espontánea (6). Se caracteriza por tener su amplio rango de presentaciones clínicas (fenotipos) en donde se afecta la estructura y apariencia del esmalte de los dientes en ambas denticiones (7).

Según los autores Bonilla y Castro (2) y Kamala y Guddad (8) la AI presenta la siguiente clasificación:

- Hipoplásico: Su apariencia se debe a defectos en la fase secretora que conducen a volúmenes reducidos de proteína de la matriz del esmalte. Se presenta un esmalte muy delgado, ocasionando que la dentina se muestre a través de él e imparta un color amarillo-marrón al diente. El esmalte puede ser áspero o liso y brillante. Existe disminución del tamaño de la corona clínica y son frecuentes los diastemas, pérdida de dimensión vertical, así como también los problemas de



sensibilidad en el paciente. Radiográficamente, se observa una forma cuadrada de las coronas y cúspides bajas o ausentes. La radiodensidad del esmalte se presenta normal.

- Hipomaduro: Se observa, clínicamente, un esmalte blando y rugoso, debido a que los cristales de hidroxiapatita se depositaron de manera adecuada, pero falló su proceso de maduración. Por el poco grado de dureza del esmalte, se producen microfracturas que favorecen la absorción de pigmentos exógenos, lo que origina coronas pigmentadas de color amarillo-café en combinación con un esmalte color blanco tiza. Radiológicamente, no se observa contraste entre la interfase esmalte-dentina. Son comunes las facetas de desgaste por la disminución de la dureza del esmalte, al igual que problemas de sensibilidad, mordida abierta anterior o mordida profunda con pérdida de dimensión vertical. En rayos X, demuestra un espesor normal del esmalte, pero su densidad es igual a la de la dentina.
- Hipocalcificado: Es más común que la forma hipoplásica y similar a la hipomadura, ya que en ambas el esmalte presenta alteraciones en su dureza, la diferencia es la etapa de formación en que se presentó la mutación. Las coronas de los dientes son normales en tamaño y forma, debido a que el esmalte es de espesor regular y con pobre mineralización, este es suave y se fractura. Radiográficamente, el espesor del esmalte es normal, pero su densidad es incluso menor que la de la dentina.
- Hipomaduro-Hipocalcificado asociado a Taurodontismo: Esta es una combinación de ambas, con el peor pronóstico al combinar disminución en el grosor del esmalte con pérdida de dureza y cámaras pulpares grandes, lo cual aumenta la probabilidad de pulpitis (9).

Clínicamente, la AI se clasifica en dos grandes grupos: lesiones hipoplásicas e hipomineralizadas. El primer grupo se caracteriza por la presencia de piezas con zonas sin esmalte dental, mientras

que el segundo presenta anatomía en apariencia normal, pero con una pobre mineralización del esmalte (10).

#### ENFERMEDADES CRÓNICAS Y SU IMPACTO PSICOLÓGICO Y EMOCIONAL EN LOS PACIENTES Y FAMILIARES

Aunque la AI no se cataloga como una enfermedad crónica se puede relacionar con múltiples aspectos, ya que quienes la padecen presentan características psicológicas muy similares a esta.

Coffield et al. (11) reportan que padecer AI presenta un marcado impacto en la salud psicológica de las personas afectadas comparable con el que generan condiciones sistémicas de salud, especialmente en edades tempranas.

De acuerdo con la OMS (12), la enfermedad crónica se define como un trastorno orgánico funcional que obliga a una modificación de los estilos de vida de una persona y que tiende a persistir a lo largo de su vida. Frente a la etiología no existe mayor claridad; existen una serie de factores que, en conjunto, dan pie a la enfermedad, entre estos el ambiente, los estilos de vida y hábitos, la herencia, niveles de estrés, calidad de vida y la presencia de una enfermedad persistente que puede pasar a ser crónica.

Una enfermedad crónica es un concepto que indica un curso prolongado de un padecimiento, que puede ser progresivo o letal y que requiere, en la mayoría de los casos, una atención médica continuada. Según la OMS (12), las enfermedades crónicas son de larga duración y, por lo general, de progresión lenta. La enfermedad crónica no desaparece, puede manifestar diferentes síntomas en función de la etiología, del curso, de la enfermedad y del pronóstico, entre las cuales se pueden mencionar: las enfermedades cardíacas y respiratorias, los infartos, el cáncer, la diabetes,

epilepsia, fibrosis quística, distrofia muscular, autismo, esquizofrenia, alteraciones renales, paraplejía, por mencionar algunas.

Mercado y Hernández (13) señalan que las enfermedades crónicas han sido objeto de atención por parte de profesionales de la salud, quienes han realizado incontables estudios clínicos, bioquímicos, farmacológicos, epidemiológicos y, recientemente, desde la biología molecular; tal enfoque, sin embargo, no ha estado exento de críticas, algunas de ellas por excluir las perspectivas de actores como los enfermos y sus familiares en torno a su origen, su evolución y manejo, su desinterés por la dimensión subjetiva y experiencial del padecimiento.

Existen múltiples enfermedades crónicas que son poco frecuentes, lo que dificulta su estudio y manejo interdisciplinario. La mayoría requieren de una atención integral, incluyendo el abordaje psicológico. Aún existe mucho desconocimiento de estas enfermedades o condiciones, tanto en el diagnóstico, manejo, tratamiento como las adaptaciones que permitan a los individuos afectados normalizar sus necesidades en todos sus entornos (familiar, académico, social, laboral).

Vasermanas (14) dice que en esta interacción de distintos factores cobra relevancia el aspecto psicológico, relacionando el comportamiento de las personas afectadas con las respuestas del medio social en que se desenvuelven. Es por esto que es necesario conocer y comprender cómo se afrontan estas enfermedades para lograr ayudar y realizar un abordaje completo hacia los individuos afectados.

Gil-Roales (15) alude que la mayoría de las enfermedades crónicas afectan aspectos importantes de la vida en las personas que la padecen.

Asimismo, menciona la etapa crítica de la enfermedad crónica e identifica una serie de reacciones comunes en esta, las cuales están

dirigidas a mantener un equilibrio emocionalmente razonable: mantenimiento o conservación de la autoimagen de forma satisfactoria, preservación de las relaciones familiares y sociales, y la preparación para el futuro. En esta fase, las personas asumen diferentes estrategias de afrontamiento, la más frecuente es la negación o minimización de la gravedad de la enfermedad y de sus consecuencias; otras estrategias frecuentes son buscar información acerca de la enfermedad y apoyo social y familiar.

Para Vinaccia y Orozco (16), una de los principales cambios, y quizás el que genera mayor deterioro, es el aspecto emocional, ya que la persona se ve obligada, necesariamente, a un proceso de adaptación rápido para el cual atraviesa por diferentes etapas que suscitan una serie de emociones comúnmente negativas como miedo, ira y ansiedad.

El sentimiento de miedo se presenta a lo largo de la enfermedad. Así, cada recaída, visita médica y análisis frecuentes pueden convertirse en una gran fuente de temor ante la posibilidad de agravamiento. Después de un lapso, el paciente comprende las implicaciones que esta tiene; en ese momento aparecen los sentimientos depresivos, luego de entender las consecuencias y condiciones de padecer una enfermedad crónica. Estas reacciones emocionales no se presentan en todos los pacientes con padecimientos crónicos y su orden de aparición no es el mismo en todos los casos, incluso algunos no se manifiestan. Las reacciones emocionales asociadas no aparecen en una secuencia previamente establecida, pueden aparecer en el individuo en cualquier momento de la enfermedad o del proceso de adaptación a esta.

Mercado y Hernández (13), en su estudio cualitativo, describen que entre las manifestaciones y trastornos emocionales derivados de los padecimientos que presentan las personas con enfermedades crónicas destacan la tristeza, la

desesperación, los deseos de llorar, la irritabilidad, la depresión y su poca tolerancia ante situaciones adversas. Señalan que varios enfermos reconocían los efectos de tales manifestaciones en su vida laboral, en términos de que les imposibilita trabajar, no son los mismos y se vuelven dependientes de quien los cuida o ayuda a realizar sus labores.

La familia ejerce un papel crucial en el manejo de los cuidados del paciente enfermo crónico, pues sus limitaciones tendrán un impacto en todo el conjunto familiar, esto modificará la interrelación establecida entre los diferentes miembros.

Tal como señala Pelechano (17), es posible que se generen necesidades de adaptación del domicilio, una mayor carga económica, aislamiento social, modificación de los objetivos de la familia y, como consecuencia de todo esto, cambios a nivel emocional.

#### AMELOGÉNESIS IMPERFECTA Y SU IMPACTO EMOCIONAL EN LOS PACIENTES

Parekh et al. (18) señalan que parece sorprendente que aún no se haya estudiado lo suficiente el impacto psicológico de las anomalías dentales.

En la AI la mayor parte del esmalte está afectado en todos los dientes, no alcanza la espesura normal, ocurriendo una variación considerable en los aspectos clínicos. Esta anomalía produce un gran efecto negativo en la estética, debido a sus características clínicas (19).

Sneller et al. (20) reportan en su artículo que el impacto de los defectos visibles afecta la salud psicológica de manera importante, imponiendo retos psicosociales de interacción e incluso una autopercepción negativa.

Según Welbury y Shaw (21), los niños diagnosticados con defectos del esmalte con características estéticas similares a la AI, experimentaron constantes burlas.

Uno de los principales aspectos psicológicos de las enfermedades crónicas es el sufrimiento, este es, quizá, el elemento más importante en los pacientes que las experimentan, pues los acompaña durante toda la vida, y si no reciben el manejo adecuado, puede llegar a afectar en gran parte al individuo y a su padecimiento.

El sufrimiento, según Montalvo et al. (22), se puede definir como un malestar provocado por la amenaza a la integridad de una persona, por lo tanto es una experiencia que abarca todos los elementos que componen la existencia de una persona y que se evidencia de forma individual, es una experiencia subjetiva vivenciada solo por quien lo padece.

Montalvo et al. (22) definen el sufrimiento como «un complejo estado afectivo, cognitivo y negativo que se caracteriza por la sensación de amenaza a la integridad, un sentimiento de impotencia para hacer frente a dicha amenaza, y por el agotamiento de los recursos personales que permiten enfrentarla». Múltiples aspectos pueden ser los causantes del sufrimiento, entre los cuales se encuentran los físicos, psicológicos, socioculturales, espirituales y existenciales. Sus componentes pueden ser aditivos, es decir, que algún factor causal exacerbe otros aspectos del sufrimiento total en el paciente y su familia. A pesar de esto, los componentes se consideran independientes uno del otro.

Algunos factores que contribuyen al sufrimiento son la pérdida de autonomía, la baja autoestima y la desesperanza, así como aspectos

relacionados con la dignidad y la autoimagen, el aislamiento social, la culpa, entre otros, pues este está condicionado por determinantes sociales y culturales (22).

Es común relacionar dolor y sufrimiento, sin embargo no son sinónimos. Aunque el sufrimiento puede tener su origen en el dolor físico, también puede haber sufrimiento sin dolor. Por otra parte, el dolor puede ser vivido sin sufrimiento (22).

El padecimiento de enfermedades o condiciones tales como la AI provoca sufrimiento en quienes lo padecen, pues tiene repercusiones sociales y emocionales desde la niñez (23).

Tal como indica Gómez (24), el significado que la persona le da a la enfermedad influye directamente en sus reacciones emocionales y de comportamiento. La experiencia de una enfermedad no es completamente negativa, muchos pacientes logran el éxito en la adaptación a los cambios impuestos por esta.

Ante esto, la relación de la persona, que padece la condición, con su familia o personas que lo rodean en su entorno es de gran relevancia, pues ayuda mucho al desarrollo en las diferentes esferas de su vida. El apoyo es esencial para el crecimiento, tanto emocional como psicosocial.

La AI se relaciona principalmente con niños y adolescentes por presentarse desde la erupción de los dientes, por lo tanto, es necesario entender la enfermedad crónica en el adolescente.

Iglesias (25) indica que la enfermedad crónica altera el desarrollo normal biopsicosocial del adolescente, aunque muchos de los padecimientos son leves, otros pueden alterar, gravemente, la calidad de vida de quien lo sufre. La enfermedad crónica a veces es una enfermedad extraña, lo que provoca aislamiento familiar ante la falta de experiencia y conocimiento de los profesionales para

su tratamiento. Además, muchas enfermedades y sus tratamientos son dolorosos, con lo que se incrementa la carga de estrés.

Asimismo, se interrumpen las actividades escolares y sociales con frecuencia, por motivos de tratamiento, lo que causa un desajuste con sus pares y el desarrollo educativo. La enfermedad se vuelve omnipresente en la vida cotidiana del niño y adolescente, lo cual crea estrés adicional y más cargas que a las familias de los sanos que no la presentan (25).

Las enfermedades crónicas pueden interferir en el desarrollo físico y psicosocial del adolescente en los aspectos de relación con sus compañeros, físicos e identidad, razón por la cual se debe brindar una atención integral temprana (25).

Cuando un paciente joven es afectado por algún problema dental como la AI se altera todo su entorno psicosocial, ya que el individuo va a presentar problemas de socialización. Las consecuencias implican deterioro en la autoimagen, la autoestima y sentimientos de inseguridad (26). El impacto biopsicosocial de la AI es tan marcado que hace que el tratamiento dental sea una necesidad médica por incluir en las coberturas de los seguros médicos (11). La salud dental se relaciona con indicadores de calidad de vida y está siendo ampliamente usada para medir el impacto de las condiciones bucales de la sociedad (27).

Es importante considerar que los adolescentes representan un grupo desafiante en términos de salud bucal porque tienen dientes permanentes vulnerables en un momento en que establecen su independencia respecto a los padres. Está demostrado que se necesita animar a este grupo para mejorar su salud (28).

La restauración de los defectos de esmalte es importante no solo debido a las preocupaciones

estéticas, funcionales, fonéticas, sino porque pueden representar un impacto psicológico para el paciente. El manejo de los pacientes con AI debe iniciarse desde muy temprana edad para mejorar su calidad (29).

Específicamente, la sonrisa desempeña una función fundamental en la vida de adultos, adolescentes y niños, siendo importante para su bienestar general y emocional. Asimismo, una sonrisa saludable se relaciona con el atractivo físico, que representa un papel significativo en la forma como verse y sentirse y de cómo se es visto por los otros (19).

De acuerdo con la psicología, una sonrisa saludable es un medio por el cual se comienzan a formar relaciones interpersonales y la autoestima. Sin embargo, no siempre todos pueden sonreír como les gustaría, debido a la presencia de anomalías dentales, por ejemplo la AI, que colocan a los pacientes que la padecen en desventaja psicosocial, perjudicando su estética, sonrisa y afectando su calidad de vida (19).

Lo anterior, en los últimos años, ha generado un aumento significativo en el tratamiento estético y de una sonrisa saludable en la consulta odontológica. El odontólogo, debe identificar los pacientes portadores de diversas anomalías dentales y es su responsabilidad realizar el diagnóstico y tratamiento de estas o referirlas a donde corresponda (19).

Calero y Soto (29) señalan que para el tratamiento de pacientes con AI se debe tomar en cuenta factores como la edad, el tipo y el grado de severidad de la afección, la situación intraoral y el estado socioeconómico. En este tipo de paciente se recomienda un estricto control periódico, adecuada higiene oral, dieta pobre en agentes cariogénicos y fluorización frecuente con la intención de fortalecer el esmalte que permanece (30).

## METODOLOGÍA

El presente es un estudio descriptivo. La unidad de estudio correspondió a familias costarricenses con miembros diagnosticados con lesiones de AI y sus familiares.

La unidad informante fueron pacientes identificados con AI en la Facultad de Odontología de la Universidad de Costa Rica. Se entrevistaron los miembros afectados de diferentes familias costarricenses para la identificación de variables en el componente dental y emocional.

Se identificaron familias nuevas referidas por la clínica de Odontopediatría de la Universidad de Costa Rica y la consulta privada.

Se realizó una entrevista personal, no focalizada, en pacientes y familiares; y con base en las variables identificadas, se elaboró un instrumento para recolección de datos (cuestionario), el cual se sometió a una prueba piloto y, posteriormente, se aplicó a diferentes miembros de familias afectados de AI. La muestra para esta etapa la constituyó 18 personas, quienes completaron el cuestionario.

El análisis estadístico de los datos se realizó mediante el programa EPI INFO.

## RESULTADOS Y DISCUSIÓN

En esta etapa del estudio participaron 18 personas que pertenecen a 17 familias costarricenses diagnosticadas clínicamente con la condición de AI.

El registro de los datos se llevó a cabo por medio de un cuestionario, previamente diseñado, en el que incluyeron las variables edad, sexo y preguntas relacionadas con las principales: aspecto emocional y tratamiento dental.

Se elaboró una prueba piloto del cuestionario con la cual se realizaron las modificaciones al instrumento que se utilizó.

Se estableció un nivel de significancia del 5 % para las pruebas de hipótesis de igualdad de promedios en la edad.

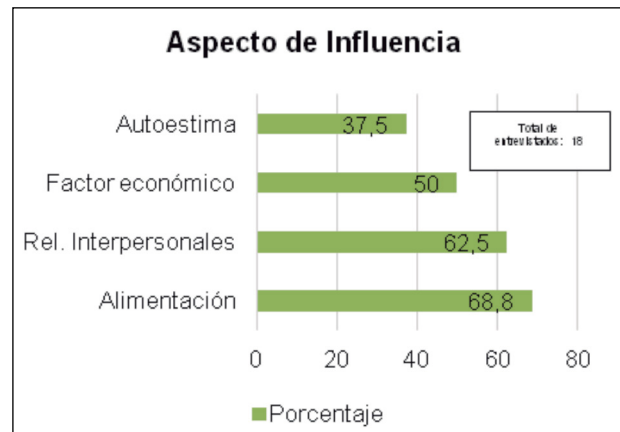
De los pacientes que participaron, 11 fueron mujeres con edad promedio de 26 años (IC95 %: 18 – 35) y 7 hombres con una edad promedio de 24 años (IC95 %: 16 -33), sin que se presentara diferencia estadísticamente significativa ( $p = 0.664$ ) por sexo (Tabla 1).

**Tabla 1.** Distribución de los pacientes según grupo de edad por sexo: 2014

Grupo de edad	Sexo		
	Total	Masculino	Femenino
Total	18	7	11
Menos de 20	7	2	5
20-29	5	4	1
30-39	4	0	4
40 y más	2	1	1

Fuente: Gamboa, L.C., López, A.C., Meza, A.M., Morales, F., Murillo, G. (2014).

Como se observa en la figura 1, los aspectos que más influyen en la vida de los participantes, de acuerdo con las respuestas del cuestionario, son la autoestima (68.8 %), seguido por factor económico (62.5 %) y por las relaciones interpersonales (50.0 %).



**Figura 1.** Aspectos influyentes en la vida de los participantes. Fuente: Gamboa, L.C., López, A.C., Meza, A.M., Morales, F., Murillo, G. (2014).

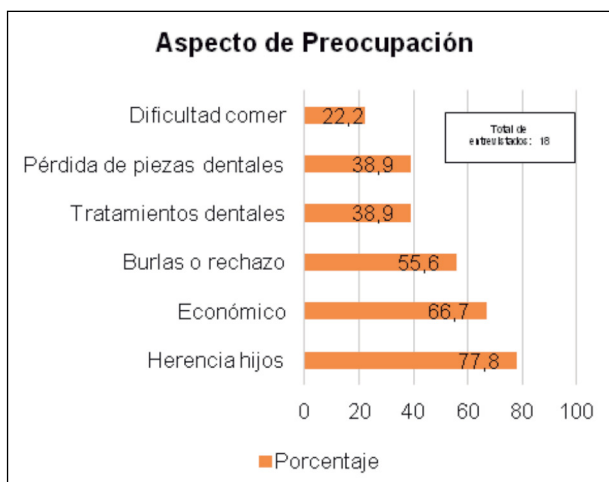
El 89 % considera que los dientes ocupan un lugar importante, más que lo normal en sus vidas, sin que se presente diferencia estadísticamente significativa por sexo ( $p = 0.732$ ).

El 100 % consideró que el cuidado y atención de sus dientes es algo fundamental en la vida.

Las preocupaciones más importantes vinculadas con su condición de AI se relacionan con la herencia a los hijos (77.8 %), factor económico (66.7%), cuando se debe cubrir el costo del tratamiento dental, seguido por burlas o rechazo social (Figura 2). Siendo la herencia a los hijos, burlas y rechazo social lo que más les ha afectado. Estas familias poseen un conocimiento previo de la condición y saben que, inevitablemente, los hijos van a presentarla, además de enfrentar lo mismo que ellos han

pasado. Asimismo, todos los entrevistados fueron pacientes que han pasado por un tratamiento dental largo y costoso para su rehabilitación.

Las burlas y ridículo social se encuentran en el ámbito de la formación de la personalidad, estos se conocen en salud mental como desestabilizadores cognitivos. En el caso de este estudio, estos desestabilizadores se evidencian en angustia, preocupación, anhedonia o desesperanza, ya que casi, irremediamente, sus hijos padecerán la condición.



**Figura 2.** Preocupaciones más importantes a la condición de amelogenesis imperfecta.

Fuente: Gamboa, L.C., López, A.C., Meza, A.M., Morales, F., Murillo, G. (2014).

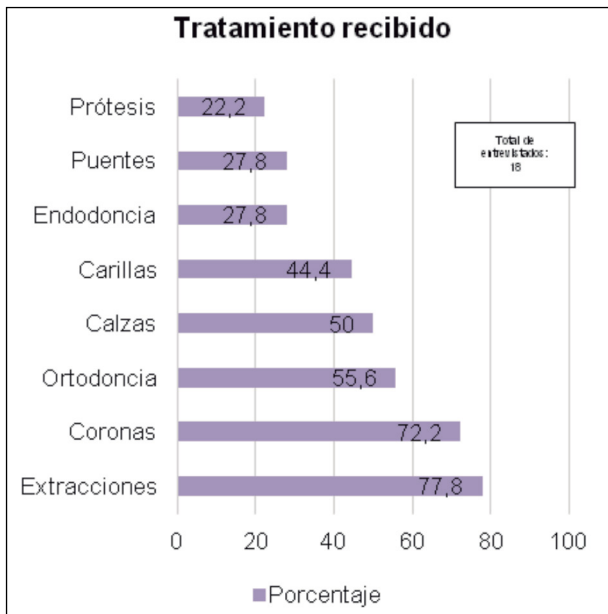
Esta condición, en donde el área estética es tan importante para relacionarse socialmente y la sonrisa se enmarcan como elementos fundamentales para proyectarse a los demás, se convierten en una situación que agrega al individuo una gran carga emocional de frustración,

enojo y tristeza. Esto porque, irremediamente, al padecerla, la persona se ve lastimada en el área afectiva, relacional, laboral y funcional familiar.

La mitad de los pacientes indicaron que la condición les ha generado alguna obsesión o preocupación extrema, sin embargo, el comportamiento se diferencia por sexo, ya que al 66 % de las mujeres y solo al 25 % de los hombres si les afecta.

Los entrevistados indicaron que, antes de la restauración, percibieron, en apariencia, que sus dientes eran poco estéticos (56 %) y también amarillentos (44 %). En la actualidad, manifestaron que sus dientes los percibían bonitos. Hay que tener en cuenta que todas las personas que participaron en el estudio se restauraron dentalmente o se encuentran en el proceso, por lo que los resultados reflejan que, hoy en día, se sienten conformes con la apariencia de sus dientes, debido a las restauraciones.

Con respecto a los tratamientos odontológicos que han recibido, se destaca una amplia gama de ellos: coronas, puentes, carillas, exodoncia, prótesis, resinas y amalgamas, endodoncia, ortodoncia entre otros, siendo las más usuales, como tratamiento definitivo estético, las carillas y coronas. Solamente un participante del estudio es edéntulo total; sin embargo, los resultados señalan que el tratamiento con mayor prevalencia son las extracciones dentales, esto debido a que la mayoría de los participantes han recibido, por lo menos, una exodoncia por diversos motivos, no necesariamente por la condición de AI (Figura 3).



**Figura 3.** Prevalencia de tratamientos dentales.

Fuente: Gamboa, L.C., López, A.C., Meza, A.M., Morales, F., Murillo, G. (2014).

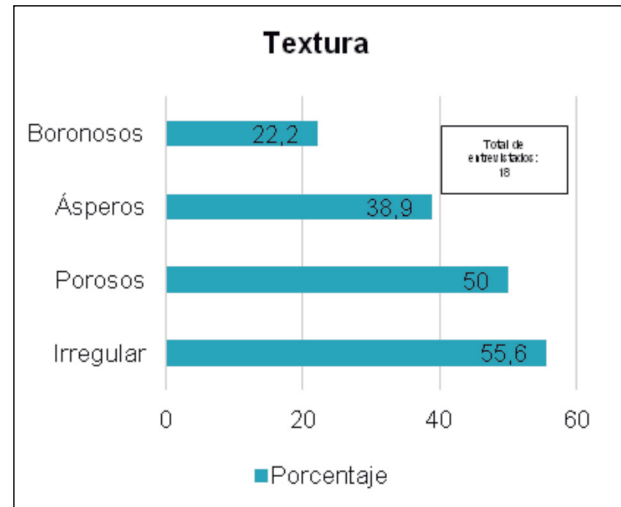
El 45 % de los entrevistados perciben sensibilidad en los dientes, principalmente con ciertos alimentos y, especialmente, los fríos. Este resultado concuerda con las carillas y coronas de porcelana, las cuales son sus restauraciones actuales.

Al recibir tratamientos dentales, la situación que les genera más molestias cuando acuden al consultorio dental es el aire a presión (70 %).

El 61 % de los entrevistados consideraron que sus piezas dentales naturales (antes de ser restauradas) eran porosas e irregulares (desde que recuerdan).

Como se describe en la figura 4, los entrevistados describieron la textura de sus dientes con superficies irregulares (55.6 %) y porosas (50.0 %). Estas respuestas se refieren al grupo de participantes que contestaron el cuestionario, los cuales recuerdan bien el curso de su condición dental pasada.

El 55 % indica mantener una higiene dental normal, o sea que no presentan alguna molestia o



**Figura 4.** Percepción de la textura de los dientes antes de la restauración.

Fuente: Gamboa, L.C., López, A.C., Meza, A.M., Morales, F., Murillo, G. (2014).

complicación en particular, el 72 % que su aliento lo consideran normal, un 22 % fresco y solamente una persona respondió que consideraba presentar mal aliento. Todos los demás respondieron que ninguna otra persona les ha hecho notar una observación sobre su aliento. El 40 % indica que su dentición decidua presentaba una apariencia normal.

En la parte final del instrumento de recolección de datos (cuestionario), se proporcionó un espacio de observaciones para que los participantes comentaran, abiertamente, su vivencia respecto de la AI. El 45 % de los encuestados realizó el comentario, un total de 4 hombres y 4 mujeres.

Las personas refieren que los factores más importantes en su experiencia han sido los daños emocionales, entre las que mencionan el marginamiento y la humillación que recibieron a lo largo de su vida. El 85 % de los colaboradores, en esta parte, relatan que su condición dental les generó problemas de autoestima, en las que se sentían incómodos con su apariencia. Además, al ser una condición de poco conocimiento popular, este generaba preguntas por el «descuido» oral, creando a su alrededor rechazo, humillación y exclusión por la apariencia poco estética.



La discriminación les provocó, en algunos casos, dificultad para encontrar trabajo y espacio para desenvolverse en su ambiente social, ya que su estética no era la adecuada o aceptada para relacionarse abierta y productivamente con otras personas.

A varios de los participantes se les realizó restauraciones dentales, por lo que han logrado un cambio muy significativo en sus vidas en el ámbito personal y social. Refieren que el cambio que sintieron al ver su nueva imagen (sonrisa) les ayudó a superar sus miedos y a ser más seguros para desarrollarse en la sociedad. Este cambio de actitud se respaldó con la reacción de terceras personas hacia ellos, en las que no se recibió más maltratos emocionales como los mencionados, provocando que expresen que su vida cambió y actualmente son felices.

Atribuyen esta felicidad a sus odontólogos, mencionando que se encuentran profundamente agradecidos con ellos por haberles brindado comprensión y servicio ante esta condición tan poco conocida por profesionales de la salud.

## CONCLUSIONES

El estado de preocupación extrema en estas personas disminuye sus habilidades para relacionarse de forma exitosa y sentirse aceptadas en su grupo de iguales, demostrarse a sí misma y en el ámbito laboral que son capaces de sobresalir, autovalorarse y poder desarrollar otros talentos a nivel social.

Fue importante la evaluación de la autoestima, ya que es el componente emocional en la estructura de la personalidad. Esta tiene que ver con la capacidad del individuo para sentirse seguro y es el pilar fundamental en el desarrollo de sus decisiones y calidad de afectos proyecte a

los demás. La autoestima es la que marcará las herramientas para desarrollar una calidad de vida exitosa o tórpida a lo largo de toda su vida.

Las personas que sufren de AI conocen el valor de una dentición sana, por lo que dan a esta un cuidado especial, tanto visitando al odontólogo con frecuencia como manteniendo buenos hábitos de higiene oral.

La AI conduce a quienes la padecen a pasar por una serie de situaciones que para la mayoría de ellos son comunes, como las burlas y el rechazo social, la inquietud por la herencia a sus hijos, pasar por largos tratamientos que, además de dolorosos, tienen altos costos, por mencionar algunas.

Corresponde al profesional en odontología brindar un abordaje adecuado a esta población, conociendo las situaciones cotidianas a las que se enfrentan, para poder darles una mejor calidad de vida en el ámbito dental y, por ende, en el emocional. Es deber del odontólogo escuchar a estos pacientes, sus quejas y sus experiencias, y realizar adecuados diagnósticos para, posteriormente, realizar tratamientos necesarios que solventen el problema de cada individuo afectado.

## REFERENCIAS

1. Poulter JA , Murillo G, Brookes SJ, Smith CE, Parry DA, Silva S, Kirkham J, Inglehearn CF, Mighell AJ. Deletion of ameloblastin exon 6 is associated with amelogenesis imperfecta. *Human Molecular Genetics*. 2014 Oct 15; 23(20):5317-24.
2. Bonilla A, Castro S. Amelogenesis Imperfecta. Revisión de literatura y reporte de un caso. *Odontología Vital*. 2001. 15, 24-29
3. Crawford P, Aldred M, Bloch-Zupan A. Amelogenesis imperfecta. *Orphanet Journal of Rare Diseases*. 2007; 2:17.

4. Varela M, Botella JM, García-Camba JM, García-Hoyos F. Amelogénesis Imperfecta: revisión. *Cient Dent*. 2008. 5(3); 239-246.
5. Wright JT, Carrion IA, Morris C. The molecular basis of hereditary enamel defects in humans. *Journal of Dental Research*. 2015; 94(1):52-61.
6. Murillo G, Silva S, Mata M, Esquivel MJ. Amelogénesis Imperfecta. Probabilidad genética de expresión en futuras generaciones de familias costarricenses. *ODOVTOS*. 2014; 16:71-86.
7. Gadhia K, McDonald S, Arkutu N, Malik K. Amelogenesis imperfecta: an introduction. *British Dental Journal*. 2013. 212(8); 377-379.
8. Kamala K, Guddad S. Amelogenesis Imperfecta, an overview. *Dept. of Oral Medicine and Radiology*. 2012. 5; 84-88.
9. Belmont C, López PM. Amelogénesis Imperfecta del tipo hipomaduración-hipoplasia con taurodontismo. Reporte de un caso. *División de Estudios de Posgrado e Investigación. UNAM*. 1998. 2(8); 18-22.
10. Aldred MJ, Crawford PJM, Savarirayan R. Amelogenesis Imperfecta – a classification and catalogue for the 21st century. *Oral Dis*. 2003; 9:19–23.
11. Coffield KD, Phillips C, Brady M, Roberts MW, Strauss RP, Wright JT. The psychosocial impact of developmental dental defects in people with hereditary amelogenesis imperfecta. *American Dental Association*. 2005 May; 136(5):620-630.
12. Organización Mundial de la Salud. *Formulación de estrategias con el fin de alcanzar la salud para todos en el año 2000*. Ginebra: OMS; 1994.
13. Mercado F, Hernández E. Las enfermedades crónicas desde la mirada de los enfermos y los profesionales de la salud: un estudio cualitativo en México. *Cad. Saúde Pública, Rio de Janeiro*. 2007. 23(9); 2178-2186.
14. Vasermanas D. La salud psicológica en las enfermedades crónicas, las repercusiones del estrés. Trabajo presentado en I Jornadas sobre la enfermedad de Behçet. Madrid, España: Asociación española de la enfermedad de Behçet. 2007.
15. Gil-Roales J. *Psicología de la salud: aproximación histórica conceptual y aplicaciones*. Madrid: Pirámide. 2004.
16. Vinaccia S, Orozco L. Aspectos psicosociales asociados con la calidad de vida de personas con enfermedades crónicas. *Diversitas*. 2005. 1(2); 125-137.
17. Pelechano V. *Calidad de vida, familia y afrontamiento en la enfermedad física crónica: Datos y sugerencias para un modelo*. J. Buendía, Familia y Psicología de la Salud. Madrid: Pirámide. 1999.
18. Parekh S, Almeateb M, Cunningham S. How do children with amelogenesis imperfecta feel about their teeth?. *International Journal of Paediatric Dentistry*. 2014. 24(5); 326-335.
19. Abanto J, Imperato J, Guedes-Pinto A, Bönecke M. Anomalías dentarias de impacto estético en odontopediatría: características y tratamiento. *Rev Estomatol Herediana*. 2012. 22(3); 171-8.
20. Sneller J, Buchanan H, Parekh S. The impact of amelogenesis imperfecta and support needs of adolescents with AI and their parents: an exploratory study. *International Journal of Pediatric Dentistry*. 2014. 24(6); 409-416.
21. Welbury R, Shaw L. A simple technique for removal of mottling, opacities and pigmentation from enamel. *Dent Update* 1990; 17: 161–163.
22. Montalvo A, Cabrera B, Quiñones S. *Enfermedad crónica y sufrimiento: revisión de literatura*. Aquichan. 2012. 12(2); 134-143.
23. Craig SA, Baker SR, Rodd HD. How do children view other children who have visible enamel defects?. *International Journal of Paediatric Dentistry*. 2015; 25(6):399-408.
24. Gómez B. *Terapia cognitiva para trastornos psicológicos asociados a enfermedades físicas crónicas*. España: Fundación AIGLE. 2011.

25. Iglesias JL. El adolescente como enfermo crónico. Enfermedad crónica en el adolescente. *Pediatría Integral*. Programa de Formación Continuada en Pediatría Extrahospitalaria. 2008. 19-22.
26. Rodríguez D, Acosta MG, Pierdoménico B, Tortolero MB. La amelogénesis imperfecta tratada por un equipo multidisciplinario. *Oral Revista*. 2010; 11(33):569-572.
27. Montero J, Bravo M, Albaladejo A, Hernández LA, Rosel EM. Validation the Oral Impact Profile (OHIP-14sp) for adults in Spain. *Med Oral Patol Oral Cir Bucal*. 2009; 14(1):44-50.
28. Stokes E, Ashcroft A, Plat MJ. Determining Liverpool adolescents' beliefs and attitudes in relation to oral health. *Health Educ Res*. 2006; 21(2):192-205.
29. Calero JA, Soto L. Amelogénesis Imperfecta. Informe de tres casos en una familia en Cali, Colombia. *Colombia Med*. 2005. 36(4); 47-50.
30. Vivek R, Singh A, Singh RK, Soni R, Chaturvedi TP. Amelogenesis imperfecta - Functional and esthetic rehabilitation of a mutilated dentition. *Indian Journal of Dentistry*. 2013; 4(1):60-65.



# Validación de un instrumento para conocer el nivel de satisfacción de pacientes rehabilitados con prótesis removible

## Validation of an Instrument to Determine the Level of Satisfaction of Patients Rehabilitated with Removable Prosthesis

Anabelle Valverde Leiva DDS<sup>1</sup>; Tatiana Vargas Koudriavtsev DDS, MSc<sup>2</sup>;  
Ottón Fernández López DDS, MSc<sup>3</sup>

1. Residente Odontología General Avanzada, Universidad de Costa Rica, Costa Rica.
2. Posgrado de Prostodoncia, Universidad de Costa Rica, Costa Rica.
3. Director de Posgrados en Odontología, Facultad de Odontología, Universidad de Costa Rica, Costa Rica.

Autor para correspondencia: Dra. Anabelle Valverde Leiva - anabellevl@gmail.com

Recibido: 03-IX-2014

Aceptado: 18-II-2015

Publicado Online First: 13-XI-2015

### RESUMEN

La encuesta es un elemento básico de recopilación de datos en salud. La validez del cuestionario es esencial para lograr pruebas útiles, siendo un aspecto crucial en la identificación y la corrección de fuentes de sesgos en los mismos. Las pruebas verbales se han reconocido como herramienta para evaluar si las preguntas causan o tienen algún problema, tanto para el entrevistador como para el entrevistado. El objetivo de este estudio fue validar el formulario OHIP-49 y OHIP-19 en una población de costarricenses mediante la aplicación de pruebas cognitivas para cuestionarios como la prueba verbal y posteriormente un pretest estándar. En una muestra de 15 individuos rehabilitados con prótesis removibles se aplicó un cuestionario de 42 preguntas con pruebas cognitivas de manera personal y a 10 individuos se les aplicó un pretest estándar por vía telefónica. Con las pruebas se validó el instrumento, se conoció el tiempo necesario para aplicar el instrumento vía telefónica y a seleccionar una muestra estadísticamente significativa.

### PALABRAS CLAVES

Entrevista cognitiva, Pruebas verbales, Pretest estándar, Validación de instrumento, Satisfacción de pacientes, Encuesta de Salud Oral.

## ABSTRACT

The survey is an element of health data collection. The validity of the questionnaire is essential to achieve useful evidence, being a crucial aspect in identifying and correcting sources of bias during data collection. Verbal and cognitive tests are recognized as a tool to assess whether questions cause problems for both, the interviewer and the interviewee. The aim of this study was to validate the OHIP-49 and OHIP-19 instruments in a sample of Costa Ricans applying cognitive tests such as probing and thinkalouds and then a standard pretest. In a sample of 15 individuals rehabilitated with dentures a questionnaire of 42 items was applied that served as a cognitive test. Also 20 individuals performed a standard pretest using the telephone. The validation of this instrument served to determine the final sample for a further investigation and also to collect information about the duration of the survey as well as its comprehension.

## KEYWORDS

Cognitive interview, Verbal probing, Standard Pretest, Instrument validation, Patient satisfaction, Oral health survey.

## INTRODUCCIÓN

La encuesta es un elemento básico de recopilación de datos en salud, tanto en investigación como en vigilancia epidemiológica (1). La validez del cuestionario, instrumento elemental utilizado en la encuesta, es esencial para lograr pruebas útiles y un aspecto crucial es la identificación y corrección de fuentes de sesgos en los mismos (2). Es por ello, que los investigadores se han venido centrando desde hace tiempo en los problemas en la redacción de las preguntas en la encuesta. Sin embargo, no es hasta hace 3 décadas que se han evaluado los instrumentos de las encuestas de una manera más sistemática, y de ello se ha reconocido que las pruebas verbales son la única manera de evaluar si las preguntas causan o tienen algún problema, tanto para el entrevistador como para el entrevistado (3) (4).

Aproximadamente en los años 1980's, psicólogos y especialistas en metodología de la encuesta crearon un nuevo campo interdisciplinario, que se conoció como Aspectos Cognitivos de la Metodología de la Encuesta con sus siglas en

inglés CASM (5), el cual se basa en estudios controlados de los factores que pueden influir en la interpretación y las respuestas de las preguntas de una encuesta, siendo base de lo que se conoce como la entrevista cognitiva (6).

El método de la entrevista cognitiva ha llegado a ser visto como un medio importante para asegurar la calidad y la precisión de los instrumentos de encuesta y se utiliza para identificar y analizar las fuentes de error de respuesta en los cuestionarios de la encuesta (7). Específicamente, el propósito del método es entender si los sujetos comprenden la pregunta, de la misma manera a través de diferentes sujetos y en la manera prevista por el investigador (3) (4).

La entrevista cognitiva es un dispositivo de evaluación del proceso de respuesta, y consiste una serie de entrevistas individuales semi-estructuradas en un ambiente controlado, en la cual se le solicita contestar la entrevista o completar el cuestionario, a una muestra pequeña de la población meta. Durante las entrevistas, las personas participantes completan el cuestionario

en estudio y se realizan una serie de pruebas para detectar problemas a la hora de contestarlo (Smith Castro y Molina Delgado, 2011; Willis, 2005).

Las dos técnicas básicas que se utilizan en la entrevista cognitiva son: pensar en voz alta y las tareas o pruebas verbales, conocido en inglés como "probing". La técnica de pensar en voz alta consiste en que se le solicita al entrevistado que vaya completando el cuestionario o entrevista, y verbalice todo el proceso mental que le ocurre mientras llena el cuestionario. Las pruebas de reporte verbal son preguntas directas con el objetivo de obtener evidencia sobre la manera en que las preguntas están siendo comprendidas, la medida en que a la vez las preguntas facilitan la recuperación de la información y las dificultades para hacer efectivas las respuestas (Smith Castro y Molina Delgado, 2011).

Se pueden distinguir 5 tipos de pruebas verbales, como lo son: el parafraseo, los juicios de confianza, las pruebas de recuerdo, las pruebas de especificación y el sondeo del proceso mental. Estas pruebas son aplicadas a los tres aspectos centrales de todo cuestionario, en la introducción para contestar las preguntas, en las preguntas en sí mismo y en las respuestas que se ofrecen, con el fin de detectar problemas en la comprensión, recuperación de la información, estimación y ejecución (8) (9).

Además, de estas pruebas de sondeo concurrente, se pueden aplicar sondeos retrospectivos que se realizan una vez que la persona ha completado el cuestionario, conocido en inglés como "debriefing", lo cual constituye una valoración de lo realizado por el entrevistado. También existen pruebas

como combinar el reporte verbal con la ejecución de tareas específicas, ya sea en preguntas de fácil entendimiento, o de mayor comodidad para contestar. Existen a la vez puntajes de confianza, en los cuales los entrevistados califican la seguridad que tienen en la comprensión de la pregunta o las respuestas (9).

En la Universidad de Costa Rica no se han realizado, a la fecha, estudios de satisfacción con prótesis removible con cuestionarios validados en la población en estudio. El objetivo del presente estudio de investigación fue validar el formulario OHIP-49 (10) y OHIP-19 EDENT (11) en una población de costarricenses mediante la aplicación de pruebas cognitivas para cuestionarios como la prueba verbal, con el fin de brindar un instrumento fiable, confiable en los procedimientos de recolección de datos y evitar así el error sistemático.

## MATERIALES Y MÉTODOS

Se escogió una muestra de 15 pacientes de diferentes clínicas y centros de atención, se les aplicó una encuesta, basada en el formulario OHIP-49 (10) y OHIP-19 EDENT (11) y los parámetros de la OMS (WHO, 2013) para encuestas de salud bucodentomaxilar, las cuales fueron traducidas al español, para poderse aplicar a la población costarricense. Además se agregaron preguntas de interés de esta investigación como lo son los aspectos demográficos, socioeconómicos, hábitos, estado de salud y el uso de adhesivos para el manejo de la prótesis dental.

El cuestionario contó con 40 preguntas (Tabla 1), divididas en 4 bloques temáticos de interés de la siguiente manera:

**Tabla 1.** Preguntas por bloques temáticos.

Bloques	Cantidad de Preguntas	Tipo de preguntas
Introducción	2	Año de atención, quien lo refiere a la clínica
Masticación	8	Preguntas cerradas; 2 abiertas
Habla	5	Preguntas cerradas
Estética	6	Preguntas cerradas; una abierta
Dolor/Uso diario	6	Preguntas cerradas
Uso de adhesivos	1	Pregunta cerrada
Percepción de satisfacción, demográficas, socioeconómicas, estado médico y hábitos	11	Preguntas cerradas y abiertas

Las respuestas de la encuesta se dieron opciones como: 5- Muy bien, 4- Bien, 3- Regular, 2- Mal y 1- No la puede utilizar ó 5- Nunca, 4- Casi Nunca, 3-De vez en cuando, 2- A menudo y 1- Muy a menudo.

En una primera parte de la validación, se realizó una prueba verbal (“probing”) al cuestionario, que fue aplicado a 15 pacientes, que fueron rehabilitados con prótesis removibles, de diferentes localidades. Dos pacientes eran de clínicas de práctica privada a la cuál se le solicitó la autorización a la propietaria; pacientes que asistieron a la sala de espera de la Universidad de Costa Rica ya sea como pacientes o como acompañantes para un total de 7 pacientes. El encuestador le consultó la posibilidad y consentimiento de participar en la misma. Para dicho procedimiento, se solicitó la autorización de la Decana de la Facultad, en el que se le dio a conocer los objetivos del presente piloto de estudio y el futuro estudio a realizarse en base al presente piloto, y los posibles alcances que pueden generar para la mejora de los servicios en la Facultad. Además, posteriormente, se solicitó la autorización del Director de Clínicas de la Facultad, para contar con el aval de la realización del piloto y del estudio en esta Facultad. Los otros 6 pacientes fueron entrevistados en salas de espera de diferentes servicios odontológicos de Hospitales de la Caja Costarricense del Seguro Social cuando salieron de consulta de prostodoncia se les consultó si

utilizaban prótesis removible y se les pidió su aval para participar en la prueba.

Al finalizar el cuestionario, se aplicó una prueba verbal retrospectiva, tanto a las instrucciones, como a las preguntas y a las respuestas. Primero, se aplicó la encuesta completa y posteriormente se inició la encuesta con preguntas adicionales estandarizadas para cada ítem sobre qué fue lo que pensó al contestar y al formularle el investigador la pregunta, así como preguntas espontáneas que surgieron en dicha etapa para obtener mayor información sobre el sentido que da el paciente a cada pregunta y respuesta que dio. Dicha prueba verbal fue realizada en una entrevista personal, generada por el investigador. Se anotó textualmente lo que el paciente describió que entendió o a lo que se refirió con sus respuestas, así como lo que pensó en el momento de la pregunta.

En una segunda parte, posterior al desarrollo de la prueba verbal, y con correcciones ya generadas de dicha fase, se generó un pre-test estándar vía telefónica, aplicado personalmente por parte del investigador. Para su realización se indagó en la base de datos del grado, de la Facultad de Odontología de la Universidad de Costa Rica, los pacientes que han sido rehabilitados con prótesis removibles desde el año 2011 al año 2013. Del total de la población de pacientes rehabilitados entre 2010 al 2013 de 1026 pacientes, se tomó



una muestra a conveniencia, de 20 pacientes, de manera sistemática, en un aleatorio simple.

## RESULTADOS

### PRUEBAS COGNITIVAS

Al realizar las pruebas verbales de la encuesta, se encontraron varias situaciones que debieron ser corregidas o en su caso, aclaradas, para lograr el objetivo buscado. En general todas

las preguntas se relacionaban con los últimos 6 meses de uso. Sin embargo, se notó que en varias ocasiones el entrevistado respondía basándose en el momento de entrega de la prótesis. Por ello se tuvieron que reformular varias preguntas, haciendo especial énfasis en que las preguntas se referían a los últimos 6 meses de uso, en los que ya las prótesis han pasado por todos los períodos de ajustes y controles respectivos. Además, se encontró en algunas preguntas las situaciones descritas a continuación (Tabla 2).

**Tabla 1.** Preguntas con dificultades de comprensión según la prueba cognitiva.

Pregunta	Dificultad de comprensión	Reformulación
No.7: "Ha tenido captura de alimentos en las prótesis dentales?"	8 de 15 no entendían la palabra captura	Se le han quedado pegados restos de alimentos en su prótesis o bajo las prótesis dentales?
No.11: "Ha tenido que interrumpir las comidas por el uso de la prótesis?"	una persona no entendió que era interrumpir	Ha tenido que parar de comer por el uso de las prótesis?
No.24: "¿Ha tenido dificultades para hacer sus trabajos habituales o actividades diarias por sus prótesis dentales?"	4 de 15 no comprendieron la pregunta	"Ha tenido problemas para incorporarse a actividades diarias comunes o trabajos habituales debido a problemas con sus prótesis dentales?"
No. 27: "Para usar sus prótesis tiene que colocarles adhesivos?"	4 de 15 no entendieron que era un adhesivo dental, hasta que se le especificó por Corega™	Para usar sus prótesis tiene que agregarle pasta para sostenerla como Corega™?
No. 32: "Usted tiene estudios de:	Participantes reaccionaron reacios a la pregunta	"Que nivel de educación usted completó?", según OMS

En esta prueba verbal, se agregó una pregunta, en la que se indagaba la disponibilidad de desarrollar ésta encuesta por vía telefónica, a lo que se obtuvo de respuesta que 7 de 15, opinan que si la realizarían sin duda alguna; 4 de 15 contestaron con un quizás, por desconfianza o por problemas auditivos de los pacientes, y 4 de 15 contestaron que no lo realizarían vía telefónica, porque no les agrada o no les parece, aspecto que fue tomado en cuenta para el desarrollo de la investigación.

Además, en los ítems de preguntas No. 29 y 30, es necesario realizar modificaciones en las opciones de respuesta que tenían las preguntas, pues en la pregunta No. 29, en la que se le

consulta si el peso ha cambiado desde que usa la prótesis dental, es necesario agregar una opción de que se ha mantenido igual, pues solo habían como opciones de respuesta: ha ganado peso, ha perdido peso, y no ha perdido peso. En la pregunta No. 30, donde se indaga la edad del encuestado se decidió hacer la respuesta abierta ya que enlistar grupos etarios pre-formulados es complejo por vía telefónica. En la pregunta No. 41, sobre si se siente satisfecho con el tratamiento recibido, las opciones de respuesta eran dicotómicas, y se prefiere generar una escala, para que el paciente califique el tratamiento recibido, del 0 al 10, siendo 10 la nota máxima, para no dejar fuera de revisión concepciones de percepción obtenidas por el paciente.

## PRE-TEST ESTÁNDAR

A partir de las correcciones generadas de las pruebas verbales, y de la respuesta ante la pregunta sobre si realizaría el cuestionario vía telefónica, se decide realizar un pre-test, en 20 pacientes de la población que serían objetivo del estudio, mediante un aleatorio simple, de 1 de cada 4 pacientes, seleccionando los primeros 20 individuos con número 4 asignado de 1026 que es la población a estudiar. Se procedió con la recolección de números telefónicos y revisión de expedientes clínicos. Se les aplicó la encuesta a 10 individuos en total, pues de los 20 seleccionados 2 expedientes no fueron encontrados, 2 pacientes no coincidían los números reportados en el expediente clínico con la persona a entrevistar y 6 no fueron localizados, en las 3 ocasiones que se le llamaron en diferentes horarios.

En la llamadas diurnas, se contó con un teléfono institucional, para realizar dichas llamadas, lo que brindó al paciente con identificación de llamadas, una referencia desde la institución que se está realizando la encuesta.

En el pre-test a partir del contacto con la persona hubo un 100% de tasa de respuesta, pues los 10 individuos localizados contestaron la encuesta. Entre los hallazgos encontrados, se tuvo la situación de un paciente que nunca usó las prótesis dentales, por lo que se requirió agregar una pregunta al inicio de la encuesta sobre si utiliza la prótesis dental que se le entregó, pues no se tenía un ítem como tal. Además, se pudo determinar el tiempo promedio de duración de la encuesta el cual fue de aproximadamente 10 minutos y se determinó que dos preguntas sobre fonética con palabras utilizando la "F" y "S" no proporcionaban la información que se deseaba lograr, al aplicarse en instrumento vía telefónica, por lo que no se observó al paciente y se encontraba la voz alterada vía telefónica.

Al digitar los resultados en base de datos EXCELL 2010, se saca el promedio de satisfacción a la muestra del pre-test estándar siendo un 7,25 en escala del 0-10, con una mediana de 8,5 y una desviación estándar de 3,68. Posteriormente se calcula el Intervalo de Confianza para la media de una población, generando un rango de 5,13- 9,37 para la satisfacción general. En base a estos datos se genera las hipótesis estadísticas en el cuál se propone para la investigación que la hipótesis nula sería que la satisfacción de la población es menor o igual a 85% y la hipótesis alterna sería que la satisfacción de la población es mayor al 85%.

## DISCUSIÓN

Las pruebas cognitivas son una herramienta indispensable para la validez de un cuestionario como instrumento de información (7). Con estas pruebas, se asegura el investigador que las preguntas son bien entendidas por parte del receptor, y que para éste, tiene el mismo sentido que el investigador está proponiendo. Además, se analizan las opciones de respuesta y las instrucciones de la misma manera, de forma que el instrumento sea un herramienta de alta calidad y preciso para la recolección de la información que el investigador requiere de un tema específico.

En este piloto, se generaron pruebas cognitivas como la prueba verbal de sondeo retrospectivo, en el que se revisó cada una de las preguntas de la encuesta, y se revisaron palabras de índole más técnico, las cuales debieron de ser modificadas para un entendimiento general de la pregunta. Esto se presentó en el caso de la palabra "captura", la cual se preguntaba a los pacientes que si habían tenido captura de alimentos en las prótesis dentales, para la cuál la mitad no comprendían la palabra ni su significado, y en el contexto explicaron que la interpretaron como que si las prótesis dentales se quedaban pegadas entre si al usarlas o hasta que eso era

que perdían la retención y se les desprendía de los maxilares, entre otras.

Es por ellos que a pesar de que un cuestionario como el OHIP-49 (10) y OHIP- 19 EDENT (11), se haya traducido y aplicado al español, en diversos países como España, Chile y México, es necesario generar una validación y calibración para la población que va a ser meta, pues las características socioculturales nos hacen individuos muy diferentes a pesar de practicar el mismo idioma de base y con ello, podemos obviar que para el Chileno y Costarricense, la misma palabra producto de una traducción, nos genere un sentido completamente diferente de una oración, y ahí estamos obteniendo, involuntariamente, un error sistemático en nuestra investigación, pues los datos no son verídicos del objetivo.

El apoyarse a la vez de una prueba como el pre-test estándar, fue clave para generar una visión del comportamiento aproximado y de las dificultades que podría tener el investigador para lograr obtener una muestra estadísticamente representativa, por lo que nos fue posible generar los ajustes a la muestra que va a ser objetivo del estudio. En esta prueba se produjeron salidas o rechazos neutrales (Neutral Outfalls) como lo fueron los individuos cuyos números telefónicos no coincidían con el de la persona meta, situación que se presentó en dos de los veinte individuos de la muestra. A la vez, se presentó en los casos de los 6 individuos a los cuales no fue posible localizar, pues a pesar de llamarlos en horarios de mañana, tarde y noche, no fue posible encontrarlos. Y por último, el caso de los dos individuos, que no se encontró el expediente clínico del individuo para obtener la información requerida del individuo. Esta situación, nos abrió un panorama del comportamiento y de las posibles situaciones que se podría encontrar al aplicar la encuesta, por las cuales fue necesario prácticamente hacer

dos ajustes a la muestra estimada para lograr resultados estadísticamente significativos de la población en estudio.

El pre-test estándar también sirvió como apoyo para cubrir posibles situaciones que en las pruebas verbales no surgieron, como lo fue el caso de que algunos de los ítems de cómo habla el paciente con las prótesis dentales, era para comprobar los sonidos producidos con “s” y “f”, que al realizarlas personalmente cumplían su función, pero al realizarlas vía telefónica, no se aprecia por lo que se decide eliminar estas preguntas, y agregar de autopercepción del habla. A la vez, se presentó la situación de un paciente, que nunca utilizó las prótesis que se le confeccionaron, pues las desechó, por lo que se denotó la importancia de una pregunta al inicio de la encuesta que se refiriera a si utiliza las prótesis que se le realizaron, dado que en caso negativo la mayoría del instrumento no aplicaría y es necesario en estos pacientes pasar a solo las preguntas de índole sociodemográfico. Estas situaciones, se pudieron prever para el estudio final, al aplicarle las pruebas cognitivas verbales y pre-test estándar.

## CONCLUSIONES

Se realizó exitosamente la validación del cuestionario mediante pruebas cognitivas, lo cual deja en manifiesto que éste es un procedimiento indispensable para generar preguntas que cumplan los objetivos del investigador y que sean comprendidas adecuadamente por la población meta, aumentando así su confiabilidad y alejando el error sistemático.

El realizar un pre-test estándar es una herramienta que genera conocimiento sobre el tiempo total que será requerido para la aplicación del cuestionario. Además, la información obtenida

acerca de salidas neutrales, nos ayudó a seleccionar la muestra con la cual se debe trabajar para lograr los objetivos del estudio.

## REFERENCIAS

1. World Health Organization. Oral health surveys: basic methods. s.l. : World Health Organization, 2013. ISBN: 978 92 4 154864 9.
2. Choi B, Granero R, Pak A. Catálogo de sesgos o errores en cuestionarios sobre salud. *Rev Costarric Salud Pública*. 2010; 19(2): 106-118.
3. Haeger H, Lambert A, Kinzie J, Gieser J. Using cognitive interviews to improve instruments. *Annual Forum of the Association for Institutional Research*. 2012, pp. 1-15.
4. Presser S, Couper M, Lessler J, Martin E, Martin J, Rothgeb J, Singer E. *Public Opin Q*. 2004; 68(1): 109-130.
5. Schwarz, N. Cognitive aspects of survey methodology. *Appl Cognit Psychol*. 2007; 21(2): 277-287.
6. Castillo M, Padilla J, Gómez J. Utilidad de los métodos de pretest para la evaluación de los cuestionarios en la investigación mediante encuesta (Tesis Doctoral). Granada, España: Universidad de Granada, 2009.
7. Willis GB, Royston P, Bercini D. The use of verbal report methods in the development and testing of survey questionnaires. *Appl Cognit Psychol*. 1991; 5(3): 251-267.
8. Willis, G. *Cognitive Interviewing: A Tool for Improving Questionnaire Design*. EUA: SAGE Publications, Inc, 2005.
9. Smith V, Molina M. *La entrevista cognitiva: Guía para su aplicación en la evaluación y mejoramiento de instrumentos de papel y lápiz*. Cuaderno Metodológico 5. s.l. : Instituto de Investigaciones Psicológicas, Universidad de Costa Rica, 2011. pp. 48-77. 1659-2921.
10. Slade, GD. Assessing change in quality of life using the Oral Health Impact Profile. *Community Dent Oral Epidemiol*. 1998; 26(1): 52-61.
11. Allen F, Locker D. A modified short version of the oral health impact profile for assessing health-related quality of life in edentulous adults. *Int J Prosthodont*. 2002; 15(5): 446-50.

### Author Guidelines

Before submission of a manuscript to *Odovtos-International Journal of Dental Sciences* it is highly recommended to read about our scope and check that all format and style details of your document agree with the journal requirements. The Editor-in-Chief will reject those manuscripts that do not fit the format and guidelines. Moreover, the Editor-in-Chief will check for plagiarism.

Our journal is Multilanguage and will just considered Original and Unpublished manuscripts. The articles may be submitted in English or Spanish, in a Word document to the Editor-in-Chief by online submission in

<http://revistas.ucr.ac.cr/index.php/Odontos/about/submissions#authorGuidelines>

or by email (with a title message – “NEW MANUSCRIPT”) to the following address:

[Odovtos.fo@ucr.ac.cr](mailto:Odovtos.fo@ucr.ac.cr)

All submissions must include a title page; all text, tables and figures must be included within a single DOC File. Submission should be accompanied by a cover letter signed by all co-authors stating:

- That the manuscript is original and all co-authors agree with its publication, and authorize the corresponding author for representing them throughout all the submission/publication process.

- That the manuscript has not been published elsewhere and is not under consideration of publication by another journal.
- That the content, data, information of the manuscript does not contain material copied from any other resource.
- That Authors transfer printed and electronic reproduction rights to the Journal and accept to comply with all Journal norms regarding procedures, format and any other pertinent aspect.

Authors can submit the names and email addresses of any preferred reviewers, which has to be an internationally recognized leader and cannot be colleagues at the same institution or present or former collaborators.

*Odovtos-Int. J. Dent. Sc.* confirms reception within 3 days, if no reply is received please contact us.

#### STAGES AFTER SUBMISSION OF THE MANUSCRIPT.

All manuscripts submitted will be reviewed initially by the Editor-in-chief to assure that the article follow our scope, complies with author guidelines and for plagiarism checker. In case of any non-fulfillment, the Editor-in-Chief can decide to return the manuscript for their respective modification, or to Reject the article without appeal.

Once this first phase is completed, the Editor-in-Chief assigned the article, in a doubleblind

manner, to an Associate Editor, two members of the Editorial Board and two external evaluators of our International Scientific Board, which are worldwide recognized experts in the field.

Based on the peer-review reports, the Editorial Staff decide following the next criteria:

- Article accepted
- Article accepted with minor changes
- Article is suitable for publication prior major changes
- Article rejected.

The second draft is overview by our staff in order to guarantee that the authors made the requested modifications. Therefore, in case that the author (s) decides to appeal any changes, the Editor-in-Chief and the Associate Editor would consider their statements. Finally, the Editor-in-Chief and the Editorial Board has the final word on acceptance.

#### MANUSCRIPT REQUIREMENTS BY TYPE

*Odvotos-Int. J. Dent. Sc.* accepts the following manuscripts type for consideration:

**Original Research Articles:** Includes laboratorial, biological and clinical research. This type of manuscript have a limit of 2500 words including Introduction, Materials and Methods, Results, Discussion and Conclusion. A total of 5-7 tables or figures must be accepted, avoid unnecessary use of color, a limit of 40 references is accepted.

**Literature Review Articles:** These manuscripts generally emphasize recent development or innovative topics of high relevance to dental sciences over the last three years. Systematic reviews of relevant topics may be submitted, and meta-analyses only should be considered when a sufficient numbers of studies are available. This

type of article has a limit of 3500 words, a total of 6 figures or tables and no more of 50 references.

**Case Reports:** This article may report a clinical case or several cases with innovative technologies / procedures, or unique clinical significance to the field. We encouraged case reports with a concise literature background. Manuscripts have a limit of 3000 words (if includes literature review), otherwise no more than 1500 words and a maximum of 50 references.

**Note:** Original Research Articles based on laboratorial, biological and clinical experimental design are prioritized, while literature reviews and case reports has to provide a potential relevance to the field.

**Guest Perspective Article:** are submitted by invitation only and provide streamlined, mechanistic insight into the current state of the art in an innovative technology, topic or trend in the field of dental sciences. A perspective article is a brief description of timely topics, presenting a position or hypothesis on a basic science or clinical subject of relevant theme. It highlights directions for research and dental practice. The write up should not be more than 1500 words and could include figures or tables. There is a maximum of 5-8 references.

**Short Communication:** These types of manuscript are concise articles-communications that aim to report new ideas, recent advances in the development of dental research by recognized authors in their respective field. Usually are submitted by invitation. Short communications do not cover in detail background information; rather they provide key pointers to the reader. The work reported needs to be innovative and significantly, advancing the state of the art. It is not intended to publish preliminary results. The manuscripts submitted have a limit of 1500 words, and could include figures or tables. It should have at least

5-10 references. Short communications are passed through peer review process.

**Letters to the Editor:** Topics arising, brief discussions, research notes, and comments on a previously published research article may be sent for publication as Letters to the Editor which will be given high priority in publication and will ensure fast publication. It should be brief and to the point and should contain no more than 1000 words. There will be no peer-review of the content but the Director or a member of the Editorial Board will assess it before publication. The aim of this section is to enhance the written scientific debate.

***The New Perspective Article, Letters to the Editor and/or Short Communication did not require Abstract or Keywords.***

## FORMAT AND STYLE OF MANUSCRIPTS

Authors should follow all format details from a recent issue or check examples at: <http://revistas.ucr.ac.cr/index.php/Odontos/index>

### **Text**

Helvetica, Helvetica Neue LT SD, Times New Roman or Arial 12 must be used.

All submissions must include a **Title Page** with the following data:

- Title must be in English and Spanish (maximum 75 characters, if referred problem with Spanish language please ask the Editor for assistance).
- Authors names separated by semicolons, initials of their middle names and surname if desire and titles (Ex: Ej: Jacques N. Stuart DDS, MSc, PhD<sup>1\*</sup>; Beatriz C. Cordeiro DDS, PhD<sup>2</sup>). Affiliations (numbers in superscript) and email of

- the corresponding author marked with an asterisk\*.
- The abstract must be in English and in Spanish of no more than 300 words single –spaced (if referred problem with Spanish language please ask the Editor for assistance).
- A minimum of 6 keywords (English and Spanish). Keywords should be selected from Medical Subject Headings (MeSH) to be used for indexing of articles.

Link: <http://www.nlm.nih.gov/mesh/MBrowser.html> for information on the selection of key words.

The body of the text should be double-spaced. Chapters or sections must be in capital letters. Subchapters or subtitles in bold aligned to the left. If any acknowledgements must be placed at the end of the article before references. Use the International System (SI) units and abbreviations. Abbreviations and initials must be written out fully when first used.

### **Tables**

The same font must be used but smaller (7-8pt). The number must be indicated, followed by a brief heading. The table must be cited in text.

### **Figures**

Figures, graphs and photographs have to be inserted at the end of the Doc File during the submission process. The number and heading must be indicated. Avoid graphics in three dimensions and unnecessary use of color. After acceptance send the material in 300 DPI.

### **References**

*Odovtos-Int. J. Dent. Sc.* uses the Vancouver reference style starting from 2015 Issues, which can be found in most citation management software products.

- In the Vancouver Style, citations within the text of the article are identified by Arabic numbers in round brackets. This applies to references in text, tables and figures.
- Do not use superscript for references.
- The EndNote referencing style software uses the Arabic number in brackets.
- If you want to cite several pieces of work in the same sentence, you will need to include the citation number for each piece of work. A hyphen should be used to link numbers that are inclusive, and a comma used where numbers are not consecutive.

Examples:

"Several studies (6–9, 13, 15) have examined the effect of .....

***Journal:***

Bahrani-Mougeot, F. K., B. J. Paster, S. Coleman, J. Ashar, S. Barbuto, and P. B. Lockhart. 2008. "Diverse and Novel Oral Bacterial Species in Blood Following Dental Procedures." *Journal of Clinical Microbiology* 46 (6): 2129-2132.

Banks, W. A. 2010. "Blood-Brain Barrier as a Regulatory Interface." *Forum of Nutrition* 63: 102-110.

***Book:***

Rodríguez Sutil, C. (1995). *La entrevista psicológica*. En Delgado, J. M. & Gutiérrez, J. (Eds), *Métodos y técnicas cualitativas de investigación en ciencias sociales* (pp. 241-255). Madrid: Síntesis.



### Guía para los Autores

La Revista *Odovtos International Journal of Dental Sciences* presenta esta Guía para que los Autores y Revisores tengan los parámetros de formato y estilo que nuestra revista solicita, con el objetivo de que las publicaciones tengan uniformidad y un mayor nivel académico.

Antes de la presentación de su manuscrito a *Odovtos-Int. J. Dent. Sc.* le recomendamos leer detenidamente acerca de nuestro alcance – objetivos y, comprobar que el formato y estilo de su manuscrito cumpla con los requisitos de nuestra revista. El Editor-en-Jefe rechazará aquellos manuscritos que NO se ajustan a nuestras directrices. También todos los artículos enviados se verificarán mediante el uso de un software contra plagio (plagiarism checker).

Nuestra revista es *Multilanguage* y consideramos únicamente artículos Originales e Inéditos. Los artículos pueden ser enviados en línea, en idioma Inglés o Español, en un documento Word® dirigido a el Editor-en-Jefe en:

<http://revistas.ucr.ac.cr/index.php/Odontos/about/submissions#authorGuidelines>

o por correo electrónico (con un mensaje titulado - "NUEVO MANUSCRITO") a la siguiente dirección:

[Odovtos.fo@ucr.ac.cr](mailto:Odovtos.fo@ucr.ac.cr)

Todas las propuestas deben incluir el texto, tablas y figuras dentro de un solo archivo DOC®. El envío debe ir acompañado de una carta de presentación (Cover Letter) firmada por todos los co-autores, la cual debe indicar:

- Que el manuscrito es Original y que todos los co-autores están de acuerdo con su publicación, asimismo deben autorizar a el autor de correspondencia para representarlos en toda el proceso de envío / publicación.
- Que el manuscrito no ha sido publicado en otra parte y que no está bajo consideración para su publicación por otra revista.
- Que el contenido, los datos, la información del manuscrito no contiene material copiado de cualquier otro recurso.

Que los autores transfieren los derechos de reproducción impresos y electrónicos a *Odovtos-Int. J. Dent. Sc.* y aceptan cumplir con todas las normas de la misma, incluyendo el formato y cualquier otro aspecto pertinente.

Los autores pueden presentar el nombre y dirección de correo electrónico de al menos un revisor de su preferencia, el cual debe ser un experto reconocido a nivel internacional en el tema, y no deben ser colegas en la misma institución o colaboradores actuales o en los pasados años.

*Odovtos-Int. J. Dent. Sc.* confirma la recepción del artículo en máximo 3 días, si no

recibe una respuesta en este plazo de tiempo, por favor póngase en contacto con nosotros.

## ETAPAS POSTERIORES A LA PRESENTACIÓN DEL MANUSCRITO

Los artículos originales se someten a una adecuada revisión de pares (peer-review), la cual se desarrolla en varias fases. Inicialmente, el Editor-en-Jefe recibe el artículo y realiza una primera lectura para determinar si el tema desarrollado se encuentra dentro del alcance de la revista. Posteriormente, se evalúa el formato del artículo comprobando que cumpla con todas las especificaciones, incluyendo una evaluación de estructura y originalidad (políticas para la evasión del plagio), tal como se indican en la Guía para Autores. En caso de detectarse alguna anomalía o de constatarse que el artículo incumple con alguna condición citada anteriormente, el Editor-en-Jefe puede decidir devolver el manuscrito para su respectiva modificación, o bien rechazarlo sin derecho a apelaciones.

Una vez completada esta primera fase, el Editor-en-Jefe asignará el artículo, bajo la modalidad doble ciego, a un Editor Asociado, a dos miembros del Comité Editorial y dos evaluadores externos de nuestro Comité Científico Internacional, los cuales son reconocidos expertos internacionales. Basado en los informes de los revisores, el Editor-en-Jefe y el Editor Asociado deciden la condición del artículo entre las siguientes opciones:

- El artículo es aceptado sin cambios.
- El artículo es aceptado con cambios menores.
- El artículo es aceptado si los autores aceptan realizar cambios sustanciales al manuscrito original.
- El artículo es rechazado sin posibilidades de ser presentado de nuevamente.

Una vez que se ha reenviado al Journal el artículo corregido (o con sus debidas apelaciones), el Editor Asociado designado realiza una segunda revisión del documento, para asegurar que se hayan efectuado todas las correcciones. En caso de que el (os) autor(es) decida apelar alguna modificación, dicha apelación será considerada por el Editor-en-Jefe y el Editor Asociado. Seguidamente, el Editor-en-Jefe y el Comité Editorial realizarán la evaluación final comunicando la aceptación o rechazo del manuscrito, siendo este dictamen final inapelable.

## REQUISITOS SEGÚN SU CATEGORÍA

*Odovtos-Int. J. Dent. Sc.* acepta los siguientes tipos de artículos para su publicación:

### **Artículos de Investigación Original:**

Incluye artículos de investigación de carácter laboratorial, biológico y clínico. Este tipo de manuscrito tiene un límite de 2.500 palabras, incluyendo Introducción, Material y Métodos, Resultados, Discusión y Conclusiones. Podrán ser incluidas un máximo de 7 tablas y/o figuras, se le sugiere al autor evitar el uso innecesario de color. Adicionalmente, se establece un límite de 40 referencias.

**Artículo de Revisión de Literatura:** Estos artículos generalmente enfatizan el desarrollo de temas innovadores, de alta relevancia para la odontología en los últimos tres años. Las revisiones sistemáticas de temas relevantes podrán presentarse, siendo que los artículos con meta-análisis sólo deben considerarse cuando un número suficiente de estudios estén disponibles en journals de alto factor de impacto internacional.

Este tipo de artículo tiene un límite de 3.500 palabras, con un total de 7 figuras y/o tablas y no más de 60 referencias.

**Reporte de Casos Clínicos:** Este tipo de artículo tiene como objetivo reportar uno o

varios casos clínicos que utilicen o desarrollen tecnologías/procedimientos innovadores o con una relevancia clínica para el área de Odontología y sus especialidades. Se incentiva que los reportes de casos se sustenten con una revisión de literatura concisa, que incluya la información mas relevante del tema en los últimos 3 años. Estos artículos tienen un límite de 3.000 palabras (incluyendo revisión de literatura), o bien no más de 1.500 palabras (solo el reporte del caso clínico) y un máximo de 50 referencias.

**Artículo Nuevas Perspectivas:** Este tipo de artículo es presentado únicamente por invitación a un reconocido experto en la materia, con el objetivo de proporcionar una visión actualizada e innovadora en el estado del arte de las diferentes técnicas, procedimientos, tópicos y/o tendencias en las diferentes áreas de la odontología. Un artículo de Nuevas Perspectivas es una breve descripción de temas de actualidad, presentando una posición o hipótesis sobre una ciencia básica o clínica de algún tema relevante. En él se destacan o relatan las nuevas tendencias para desarrollo de la investigación y/o la práctica odontológica. No debe contener más de 1500 palabras y podrá incluir figuras o tablas. Tiene un máximo de 8 referencias.

**Artículo Comunicación Breve:** Este tipo de artículos son comunicaciones concisas que tienen como objetivo reportar nuevas ideas, avances recientes en el desarrollo de la investigación odontológica, expuestos por autores reconocidos en sus respectivos campos. Por lo general, se presentan por invitación. Las comunicaciones breves no cubren en detalle los antecedentes del tema; sino que proporcionan indicadores clave para el lector. El artículo generalmente informa sobre eventuales ideas innovadoras y significativas con el objetivo de fomentar el desarrollo de líneas de investigación. No tiene la intención de publicar los resultados preliminares de un trabajo científico. Sin embargo, son utilizados

por reconocidos expertos en determinado tema para publicar datos o información científica de forma preliminar, incluso exponer los resultados de un plan piloto cuyos datos sean relevantes en Odontología. Los manuscritos deben tener un límite de 1.500 palabras, y pueden incluir figuras o tablas. Se debe tener al menos 10 referencias. Las comunicaciones breves pasan por el proceso de revisión por el Editor-en-Jefe y/o Editores Asociados.

**Carta al Editor:** Las cartas al editor proponen temas, breves discusiones, notas de investigación, y/o comentarios que surgen a partir de un artículo de investigación publicado anteriormente en nuestro Journal. Las Cartas al Editor son de alta prioridad y se asegura la publicación rápida. Debe ser breve y concisa y no debe contener más de 1000 palabras. No habrá revisión por pares de los contenidos, pero el Editor-en-Jefe y un miembro del Consejo Editorial evaluará su contenido antes de su publicación. El objetivo de esta sección es crear un espacio para el debate científico e intercambio de ideas.

***Los Artículos Nuevas Perspectivas, Comunicación Breve y/o Carta al Editor no requieren de Resumen ni de Palabras Claves.***

## FORMATO Y ESTILO DE LOS ARTÍCULOS

Los autores deben seguir todos los detalles del formato basados en la revisión de un número reciente o seguir como ejemplo las ediciones a partir del Número 16, 2014 en:

<http://revistas.ucr.ac.cr/index.php/Odontos/index>

**Texto:** Deben ser utilizados cualquiera de las siguientes fuentes en tamaño 12: Times New Roman, Arial, Helvetica, o Helvetica Neue LT SD.

Todos los manuscritos deben incluir una página de título con los siguientes datos:

- Título del artículo en Inglés y Español (máximo 75 caracteres).
- Nombres de los autores separados por punto y coma (;), iniciales de sus segundos nombres y apellidos, y títulos. Las Afiliaciones con números en superíndice y correo electrónico del autor correspondiente marcados con un asterisco \*. Ej: Jacques N. Stuart DDS, MSc, PhD<sup>1</sup> \*; Beatriz C. Cordeiro DDS, PhD<sup>2</sup>.
- El resumen debe ser en Inglés y en Español de no más de 300 palabras.
- Un mínimo de 6 Palabras Clave (Inglés y Español). Las palabras clave deben ser seleccionadas del Medical Subject Headings (MeSH) las cuales se utilizarán para la indexación de los artículos.

Link: <http://www.nlm.nih.gov/mesh/MBrowser.html>

El cuerpo del texto debe estar a doble espacio. Los títulos de Capítulos o secciones deben estar en mayúsculas. Subcapítulos o subtítulos en negritas alineados a la izquierda. Si desean adicionar cualquier Reconocimiento debe ser colocado al final del artículo antes de referencias. Utilice las unidades y abreviaturas del Sistema Internacional (SI). Las abreviaturas y siglas deben detallarse plenamente cuando se utiliza por primera vez en el texto.

### **Tablas**

El mismo tipo de letra debe ser utilizado, pero de menor tamaño (7-8pt). El número debe ser indicado, seguido de un breve encabezado o enunciado. La tabla debe ser citada en el texto.

### **Figuras**

Las figuras, gráficos y fotografías tienen que ser insertados al final del archivo Doc® durante el proceso de envío. El número y denominación deben indicarse. Evite los gráficos en tres dimensiones y el uso innecesario de color. Después de la aceptación de su artículo debe enviarnos el material en 300 DPI.

### **Referencias**

*Odovtos-Int. J. Dent. Sc.* utiliza el formato de referencia Vancouver Style a partir de las Ediciones del 2015, este formato se puede encontrar en la mayoría de los productos de software de gestión de citas.

- En el estilo de Vancouver, las citas dentro del texto del artículo se identifican mediante números arábigos entre paréntesis, por ejemplo (1). Esto se aplica a las referencias en el texto, tablas y figuras.
- No utilice el número en superíndice.
- El software de estilo referencias EndNote utiliza el número arábigo entre paréntesis.
- Si quieres citar varios trabajos en la misma frase, tendrá que incluir el número de citas para cada uno. Un guión debe ser utilizado para vincular los números que sean incluyentes y una coma utiliza cuando los números no son consecutivos.

Ejemplo: Varios estudios (6-9, 13, 15) han examinado el efecto de .....

#### ***Journal:***

Bahrani-Mougeot, F. K., B. J. Paster, S. Coleman, J. Ashar, S. Barbuto, and P. B. Lockhart. 2008. "Diverse and Novel Oral Bacterial Species in Blood Following Dental Procedures." *Journal of Clinical Microbiology* 46 (6): 2129-2132.

Banks, W. A. 2010. "Blood-Brain Barrier as a Regulatory Interface." *Forum of Nutrition* 63: 102-110.

#### ***Book:***

Rodríguez Sutil, C. (1995). La entrevista psicológica. En Delgado, J. M. & Gutiérrez, J. (Eds), *Métodos y técnicas cualitativas de investigación en ciencias sociales* (pp. 241-255). Madrid: Síntesis.

---

# ΟΔΟΝΤΟΣ

---

## International Journal of Dental Sciences

Volumen 17 No.3

Setiembre-Diciembre, 2015

ISSN Impreso: 1659-1046

ISSN Electrónico: 2215-3411

Odovtos – International Journal of Dental Sciences (Odovtos-Int. J. Dent. Sc.) is an official scientific publication of the Faculty of Dentistry, University of Costa Rica. The main objective of this peer-reviewed journal is to disseminate original and transcendental knowledge in the field of dentistry and its specialties. Odovtos-Int. J. Dent. Sc. primary readership consists of dentists, dental educators, academics, dental students, researchers, health professionals and general public interested in expanding their knowledge in the area. Our journal offers Online-First publication, allowing frequent dissemination of its content.

### NOTES:

Dear Authors:

Odovtos – International Journal of Dental Sciences traditionally was published annually (December) since its first edition. However, as part of the improvements in our journal, the Editorial Team renovate and render to Multilanguage publication since 2014's Edition, which was delayed due to different administrative issues occurred, such as the nomination of actual Directors from Faculty and Odovtos-Int. J. Dent. Sc.. The current staff acquires the commitment to initiate quarterly publication beginning in 2015. Moreover, authors will be able to submit manuscripts directly to our platform OJS (Open Journal System) at [www.revistas.ucr.ac.cr/index.php/Odontos/index](http://www.revistas.ucr.ac.cr/index.php/Odontos/index). With this system you will be able to check manuscript status in real time and the whole publishing process will be easier.

Best wishes from

*Odovtos – International Journal of Dental Sciences*

### CONTACT / CONTACTO

Tels: (506) 2511-8100 · (506) 2511-8102

[odovtos.fo@ucr.ac.cr](mailto:odovtos.fo@ucr.ac.cr) · [jessie.reyes@ucr.ac.cr](mailto:jessie.reyes@ucr.ac.cr) · [jessreyesc@hotmail.com](mailto:jessreyesc@hotmail.com)

<http://www.fodo.ucr.ac.cr> · <http://revistas.ucr.ac.cr/index.php/Odontos>

Revista Odovtos, Universidad de Costa Rica. Ciudad Universitaria Rodrigo Facio, Costa Rica.  
Apdo. 11501-2060, San José, Costa Rica





UNIVERSIDAD DE  
COSTA RICA

**F**Od Facultad de  
Odontología

**IV Congreso Internacional**  
LICIFO-Facultad de Odontología  
UNIVERSIDAD DE COSTA RICA  
**18 y 19 de mayo de 2017**



**Pascal Magne**

PhD, Dr. Med. Dent.  
Universida° del Sur  
de California, EE.UU.

Conferencia:  
Biomimetic & Adhesive  
Restorative Dentistry



**Lorenzo Breschi**

DDS, PhD, FADM  
Universidad de Bologna  
Italia

Conferencia:  
How to achieve a long  
term bond stability  
Scientific and clinical  
evidence



**William Giannobile**

DDS, D. Med. Sc.  
Universidad de Michigan  
EE.UU.

Conferencia:  
Future prospects for  
oral and periodontal  
bioengineering



**Josette Camilleri**

DDS, MSc., PhD.  
Universidad de Malta, Msida,  
Malta

Conferencia:  
MTA and Bioceramics  
clinical use and  
environmental



**LICIFO** Laboratorio de  
Investigación y Capacitación  
en Ciencias de la  
Facultad de Odontología

En breve anunciaremos los demás conferencistas del evento. Síguenos en Facebook: <https://www.facebook.com/licifour>