

La clase II de Angle en el tratamiento protésico. Limitaciones e inconvenientes funcionales

Class II Angle in prosthetic treatment: Limitations and Functional Disadvantages

José Chan Rodríguez DDS, MDS¹; Federico Murillo Alvarado DDS, MDS²

1. Coordinador Seminario Integral, Coordinador Laboratorio Restaurativa, Universidad de Costa Rica, Costa Rica.
2. Posgrado Prostodoncia, Universidad de Costa Rica, Costa Rica.

Autor para correspondencia: Dr. José Chan Rodríguez - jose.chan@ucr.ac.cr

Recibido: 05-VIII-2015

Aceptado: 14-IX-2015

Publicado Online First: 07-XII-2015

RESUMEN

Las relaciones intermaxilares de los pacientes clase II Angle, tienen limitaciones e inconvenientes, que impiden alcanzar objetivos protésicos tanto funcionales como estéticos en el tratamiento Dental.

PALABRAS CLAVE

Clase II Angle y desórdenes temporo mandibulares, Clase II Angle y prótesis dental removible, Clase II Angle oclusión dental.

ABSTRACT

Intermaxilar relationships of patients with class II Angle have functional and esthetic limitations that avoid reaching prosthetic objectives of the treatment.

KEYWORDS

Class II Angle and temporo mandibularJoint, Class II Angle and partial removable denture , Class II Angle and dental occlusion.

INTRODUCCIÓN

Cuando el odontólogo tratante, se enfrenta a un caso de disfunción del sistema gnático, el primer aspecto clínico que se revisa son las condiciones dentales y las relaciones esqueléticas entre las arcadas.

Los pacientes que presentan clase II de Angle, son complicados de atender desde el punto funcional, ya que las sobre mordidas horizontal normalmente rondan entre 4 a 6 mm y mientras que la vertical ronda entre 3 a 5 mm.

Este segmento anterior tienen características particulares difíciles de resolver, donde se vuelve importante el trabajo interdisciplinario de las diferentes especialidades odontológicas dando importancia a la oclusión dental.

REVISIÓN DE LITERATURA

La relación entre los signos y síntomas de la mala oclusión en los desórdenes temporomandibulares (DTM), la muestra fue de 124 pacientes con severa clase II de Angle, antes y después de 2 años de ser sometido a osteotomía sagital bilateral. Fueron evaluados con el índice cráneo mandibular y el Peer Assessment Rating Index (PAR), para registrar los cambios gruesos en la oclusión y los síntomas. (1)

La correlación fuerte entre las mala oclusiones de Angle tipo II y III, y la ocurrencia de los DTM, incluyen además la mordida abierta anterior, la mordida cruzada y la mordida profunda.

Los procedimientos ortodónticos y quirúrgicos (corrección quirúrgica por retrognatismo bimaxilar) son usados para corregir las malas relaciones

dentofaciales en las clases II y III, pero tienen un efecto dramático en la oclusión y dolor disfuncional.

El posicionar la mandíbula hacia adelante por razones funcionales y estéticas puede resultar en menores síntomas musculares.

Los pacientes con extremas mala oclusiones, y grandes sobre mordida horizontales no responden diferentes con aquellas que tienen menor cantidad.

Los efectos de los tratamientos esqueléticos y dento alveolares (camuflaje ortodóntico, la ortopedia dentofacial, y la combinación ortodóntica quirúrgica) en los pacientes con clase II Angle, agrupados en 20 pacientes sometidos al camuflaje ortodóntico con exodoncia de premolar y reducción de la sobremordida horizontal, otros 20 pacientes por ortopedia funcional fija y 20 con cirugía ortognática con osteotomía sagital bilateral mandibular sin genioplastia sin involucrar la maxila. Los efectos en la mandíbula difieren, los más significativos fueron en el tratamiento quirúrgico del avance en el mentón con un incremento en la longitud mandibular (plano sagital), las relaciones verticales con cambio en el perfil. Los incisivos maxilares fueron retruídos y los mandibulares protruídos; en el grupo de la ortopedia funcional los incisivos superiores e inferiores fueron retruídos. Los aparatos ortopédicos fijos funcionales reducen el perfil de los tejidos suaves. (2)

El camuflaje ortodóntico incrementa el ángulo naso labial.

Un estudio con 64 pacientes (31 hombres y 33 mujeres) con una edad media de 12.2 ± 1.7 años, con clase II de Angle, con una sobremordida de ≥ 4 mm antes e inmediatamente del tratamiento

ortodóntico, recomendaron considerar los factores de oclusión, la función inhibida del sistema estomatognático y la estética. (3)

La relación entre la ortodoncia y los DTM, se deben a los contactos oclusales desfavorables que se presentan, pero el mecanismo de explicación no es usualmente claro. El ajuste oclusal de la oclusión a la relación céntrica es para registrar el balance muscular. (4)

Lund en éste artículo indica que la teoría del ciclo vicioso o la teoría del dolor muscular (dolor-espasmo-dolor, teoría del dolor crónico muscular), es el mecanismo de cómo un contacto desfavorable actúa como disparador de los DTM.

No hay evidencia experimental que convenza que la terapia oclusal sea el tratamiento de elección para los casos de DTM no agudo, del bruxismo y como prevención del DTM. (5)

Los problemas asociados al ajuste oclusal (AO), es la necesidad de repetirlo y la estabilidad de las oclusiones funcionales y la condición apropiada para el AO.

Muchas enfermedades tienen la características de la edad y el sexo, que se relacionan con la etiología de una enfermedad particular, por ejemplo la osteoporosis afecta al 33% de mujeres y el 10 % hombres mayores de 50 años, la osteoartritis afecta más a mujeres que a hombres mayores de 60 años con signos radiográficos. La artritis reumatoidea afecta más a las mujeres que a los hombres, sucede igual con el dolor en la espalda baja.

En los DTM la proporción entre mujeres y hombres es de 2:1, en niños es inusual. En los jóvenes la prevalencia se incrementa y ocurre entre los 35 y 45 años de edad. Las diferencias son de índole anatómicas y fisiológicas, las conductuales, las genéticas. Los pacientes terciarios tienen condiciones de comorbilidad frecuentemente

en otras áreas del cuerpo que no es en la cara, que pueden incluir enfermedades depresivas, disturbios en el sueño y dolores que agravan en la severidad de la enfermedad, por lo que la explicación entre el DTM y su correlación con la mala oclusión como la mordida cruzada anterior o un aumento de la sobre mordida horizontal, no es aceptada fácilmente.

Las angulaciones de los caninos en las clases II (posición derecho) hacen que ocupen menos espacio en el arco dental y en consecuencia los incisivos mandibulares pueden ser más retraídos de su posición en el plano sagital. En comparación los caninos maxilares en la clase II de Angle tienen 10.14 ° de angulación, y en la clase III 11.86°. (6)

La clase I tiene una correcta posición mesio distal del eje de las coronas que ayudan a alcanzar el balance de la oclusión en el sistema estomatognático, incluyendo el alineamiento dental y la estabilidad del tratamiento a largo plazo.

El tratamiento para la clase II de Angle con ortodoncia y cirugía ortognática depende de las características asociadas al plano sagital, de la severidad de la discrepancia antero posterior y de la edad del paciente.

En las clases II de Angle, la corrección de severas sobre mordida horizontal ocurre por la intrusión de los incisivos maxilares y mandibulares debido a la reducción del prognatismo maxilar y la diferencia de crecimiento mandibular; además, el crecimiento dento alveolar, no encontraron en el tratamiento diferencias entre los géneros. (7)

Dependiendo de los objetivos del diagnóstico y del tratamiento, como de la severa sobremordida horizontal puede tratarse a través de la intrusión (la inclinación) de los incisivos, el crecimiento diferenciado entre la maxila y la mandíbula y la extrusión molar. En la clase II Angle la rotación molar está asociada con la rotación posterior de

la mandíbula (la cual no es deseable) produciendo un perfil más convexo.

Los pacientes ante la pérdida parcial o total de las piezas dentales presentan problemas de índole funcional, estéticos y psicológicos. La aplicación clínica de los conceptos de la oclusión dental tiene relevancia durante el procedimiento de construcción de la(s) dentadura(s) removible(s) (8)

La dimensión vertical del paciente es información importante dentro del plan de tratamiento propuesto para quien pasa de ser edéntulo total a dentado completo por medio de las prótesis totales removibles. (9)

Durante el registro de la dimensión vertical en reposo no encontró en pacientes edéntulos diferencias significativas cuando el paciente está sentado en el sillón dental en posición erguida y con la cabeza viendo al "horizonte" con el Plano de Frankfort paralelo al piso. (10)

El concepto aplicado de la relación céntrica para prótesis removibles totales o parciales por los odontólogos en la clínica, no existe un consenso general entre los profesionales tratantes (generaciones viejas o nuevas que ingresan a la práctica liberal). (11)

La disparidad de criterio cuando se utiliza una técnica que registre y transfiera la relación antero posterior de la mandíbula y maxila para establecer una posición intercuspial, ello sucede cuando la mandíbula es guiada hacia la posición más retruída y los cóndilos son desplazados hacia posterior. (12)

Los cambios en las posiciones de la posición cóndilo y cavidad articular, se presentan en los pacientes que han perdido el soporte dental posterior. (13)

En el glosario de términos prostodónticos (GPT, No 9), define la relación céntrica como cualquier contacto dentario que inhibe la oclusión de las superficies remanentes para tener superficies estables y contactos armoniosos. (14)

El concepto del ajuste oclusal es: cualquier cambio en la oclusión dental, intentando modificar la relación de la oclusión y cualquier alteración de las superficies ocluyentes de los dientes o restauraciones, en aquellas situaciones de trauma por oclusión o excesivo contacto en las superficies oclusales e incisales que producen desgaste o facetas en el esmalte o fracturas.

La estabilidad oclusal a través del ajuste oclusal y la visualizaron por la medición del tiempo de contacto y el deslizamiento de la céntrica, esperando establecer la libertad de la céntrica con un número de contactos oclusales en ligera o fuerte presión. (15) (16)

La oficina del Instituto nacional de Salud de investigación con aplicación médica en 1997 (NIH), menciona que en la oclusión dental debe eliminarse las discrepancias oclusales gruesas cuando se encuentren.

CASO CLÍNICO

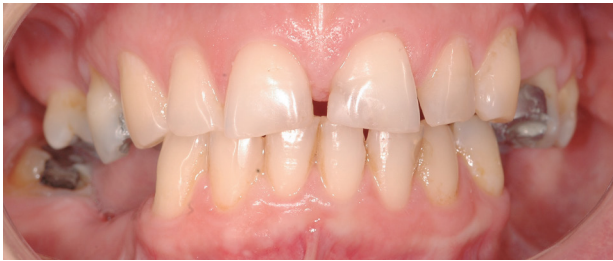ANAMNESIS:

Paciente femenina, de 50 años, vecina de Guadalupe, cuya queja principal es dolor de cabeza frecuente, ha ingerido diversos medicamentos vía oral (recetados por médicos) sin éxito relativo.

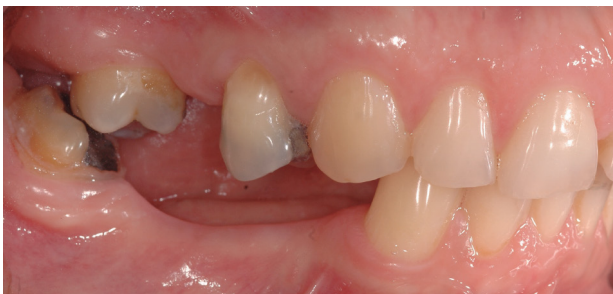QUEJA PRINCIPAL:

Ingresa a la Clínica de Integral de la Facultad de Odontología, en la Universidad de Costa Rica, buscando auxilio por el problema de cefalea,

la cual ella intentó resolver vía medicamento.
Examen intraoral: (Fotografía 1-3)

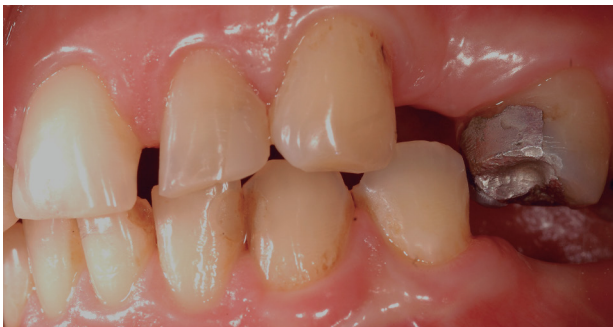

Fotografía 1. Vista frontal, el paciente en Oclusión Céntrica. Aparente "buenas condiciones" para atender con prótesis removibles superior e inferior.



Fotografía 2. Vista lateral derecha, oclusión céntrica. Falta de soporte posterior tanto en la mandíbula como en el maxilar superior.

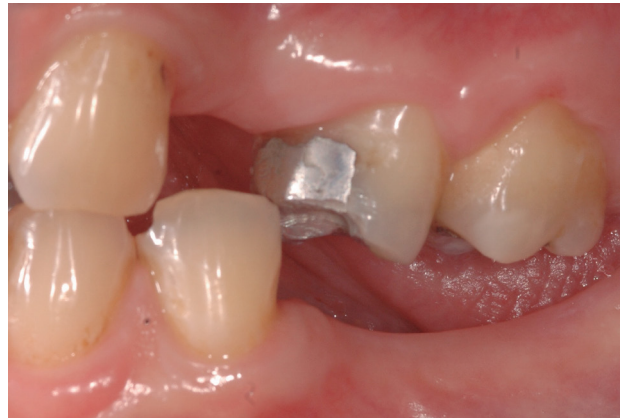En el examen dental clínico, presenta restauraciones de amalgama de plata, ausencia de piezas dentales posteriores bilateral (sin reposición protésica).



Fotografía 3. Vista lateral izquierda, oclusión céntrica. La mandíbula queda atrapada y se inmoviliza, se reduce las posibilidades de tener una posición "descansada". ¿Oclusión céntrica como posición de referencia en el tratamiento?.

Al examen de la oclusión dental: Clasificación de Angle, clase II.

Relación céntrica con discrepancia con Oclusión céntrica, cuyo contacto mantiene una Dimensión Vertical en oclusión diferente a la que tiene con la Oclusión céntrica. (Fotografía 4)



Fotografía 4. Vista lateral izquierda, relación céntrica. Se abre la Dimensión Vertical y posibilita la reposición protésica. ¿Relación céntrica, posición forzada e inútil como referencia de tratamiento en los DTM?.

La Oclusión céntrica se descartó su utilización en la parte protésica, porque se consideró que "atrapaba" la posición mandibular y no presentaba condiciones de estabilidad posicional dental ni funcional ni fisiológica. (Fotografía 3)

A la apertura mandibular se obtuvo una medición de 45mm entre el borde incisal del central superior y la sobre mordida vertical del central mandibular.

Al cuantificar la sobremordida horizontal hacia RC fue de 6mm y en OC fue de 4mm.

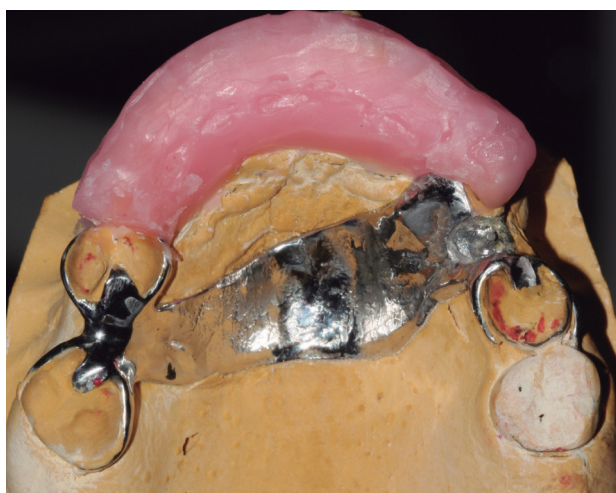
Palpación muscular y auscultación articulación temporomandibular:

- Sensibilidad dolorosa a la palpación en los músculos de la masticación.
- No presenta limitación en la apertura mandibular.

DIAGNÓSTICO:

DTM por discrepancia morfo esquelética.

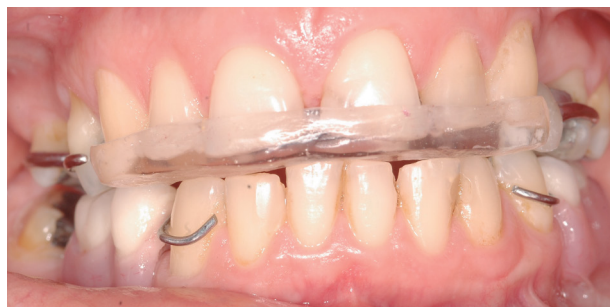Plan de tratamiento: Prótesis parciales removibles, en posición de RC. (Fotografía 6) y colocación de una férula termo curada de acrílico transparente. (Fotografía 5)



Fotografía 5. Vista oclusal, encerado del plano anterior de mordida previo al procesado y entrega final del tratamiento propuesto.

CONTROL Y SEGUIMIENTO DEL CASO:

Se entregaron las Prótesis parciales removibles y se controlaron durante un mes, una vez cada semana. El cuadro de dolor se redujo y la ingesta de medicamentos también.



Fotografía 6. Vista frontal, entrega de las prótesis removibles superior e inferior relación céntrica, con el plano anterior de mordida para evitar la extrusión de las piezas antero superiores e inferiores.

DISCUSIÓN

Los conceptos clínicos de parte del profesional tratante en el procedimiento protésico tienen importancia, además de la clasificación de Angle que presenta el paciente, ya que debe considerarse con toda la rigurosidad de la información disponible y aplicar los que intervienen en el proceso del diagnóstico y de tratamiento. Tales como la dimensión vertical, la relación céntrica, la oclusión céntrica, la sobremordida horizontal y vertical.

El ajuste oclusal, contribuye a eliminar las interferencias oclusales, sea en las excursiones laterales que se localizan durante el ciclo de la masticación, involucrando zonas cercanas a la máxima intercuspidad. En éste caso en particular no se aplicó por considerarse que está contraindicado el procedimiento.

Los contactos dentales cuya validez se acepta o se rechaza en la odontología basada en la

evidencia, que se interpreta la relación a con una dirección guiada, que no sucede de esa manera en la boca de los pacientes.

CONCLUSIONES

- Los pacientes que tienen las características dento alveolares clase II de Angle, requieren de la prótesis removible o fija y pueden ser tratados.
- El tratamiento protésico realizado presenta limitaciones que no son propias de la técnica usada, sino del paciente en sus relaciones morfo esqueléticas dentales.
- El auxilio al paciente en la solución no medicamentosa, se obtiene, pero no debe depender de la aparatología usada.
- La posición de la RC es de importancia y no relativa como en otras situaciones protésicas.
- La posición de la OC es de importancia y no relativa como en otras situaciones protésicas.
- La Dimensión vertical es de importancia y no relativa como en otras situaciones protésicas.
- Este caso es del manejo del Odontólogo general.

REFERENCIAS

1. Rodrigues-Garcia Renata et al. (1998). Effects of Major Class II Occlusal Corrections on Temporomandibular Signs and Symptoms. *Jour. Orofacial Pain*; 12 -192.
2. Kinzinger Gero et al (2008). Class II Treatment in Adults: Comparing Camouflage Orthodontics, Dentofacial Orthopedics and Orthognathic Surgery – A Cephalometric Study to Evaluate Various Therapeutic Effects, *Jour. Orofac Orthop*; 69:63–91.
3. Georgiakaki I. et al (2003). Evaluation of orthodontic treatment outcome of Angle Class II, division 1 malocclusion by means of the PAR, *IndeHellenic Orthodontic Review*, Vol. 6.
4. Luther F (2007). TMD and occlusion part II. Damned if we don't? Functional occlusal problems: TMD epidemiology in a wider context. *British Dental Journal*; 202: E3
5. Tsukiyama Y. et al (2001). An evidence-based assessment of occlusal adjustment as a treatment for temporomandibular disorders. *Jour. Prosthet Dent*, Vol. 86, № 1, pág. 57-66.
6. Busato Mauro C. et al (2009). Compensatory canine angulation in angle Class II and III patient. *Braz Oral Res*; 23(3):281-7.
7. Marques Leandro Silva et al (2008). Class II division 1 malocclusion with severe overbite: cephalometric evaluation of the effects of orthodontic Treatment *World J Orthod*; 9: 319–328.
8. Davies, S. et al. (2001) Good occlusal practice in removable prosthodontics. *Brit. Dent Jour.* 191(9):491-4.
9. Sofou, A et al (1993). Using cephalometry to evaluate maxillomandibular relationships in complete denture construction. *Int. Jour. Prostho.*, Nov-Dec; 6 (6): 540-5.
10. Makzoume, J. (2007). Variations in rest vertical dimension: effects of headrest in edentulous patients. *Jour. Gen. Dent.* Jul-Aug; 55(4): 316-9.
11. Javedious Office of Medical Application of Research. (1997) Technology assessment of conference statement: management of temporomandibular disorders. *Oral Surgery, Oral Medicine, Oral Pathology, Oral*

- Radiology and Endodontics, 83, 177, April, 29–May 1.
12. Wilson J, et al (2000). Condylar repositioning in mandibular retrusion. *Jour. Prosth. Dentis.*, 84 (6): 612-6.
 13. Pintaudi V, et al. (2003). Analysis of the condyle/fossa relationship before and after prosthetic rehabilitation with maxillary complete denture and mandibular removable partial denture *Jour. Prosthe. Dentis.* Vol. 89, № 5.
 14. The academy of Prosthodontics (2005). Glossary prosthodontics terms. *Jour. Prosth. Dent*, Vol 94, 1, 1-83.
 15. Kirveskari P. (1999) .Assessment of occlusal stability by measuring contact, time and centric slide, *Jour. Oral Rehab*, Vol 26, 10, 763-766.
 16. Kumagai H, (1999) et al. Occlusal force distribution on the dental arch during, various levels of clenching. *Jour. Oral Reha*, Vol 26, 12, 932-935.