

# Hallazgos fenotípicos por imágenes con Tomografía Dental Volumétrica (TDV) en amelogenesis imperfecta

## Use of Dental Volumetric Tomography for Dental Phenotyping In Amelogenesis Imperfecta

Gina Murillo Knudsen DDS, MDS<sup>1</sup>; Carla Cob Castro DDS<sup>2</sup>; Natalia Mena Barrantes DDS<sup>2</sup>; Angie Valverde Badilla DDS<sup>2</sup>; Belén Barrantes Quesada DDS<sup>2</sup>; Ana Luisa Berrocal DDS, OMR<sup>3</sup>; Sandra Silva de la Fuente MQC, MSc<sup>4</sup>

1. Instructora Asociada, Facultad de Odontología, Universidad de Costa Rica, Costa Rica.
2. Odontóloga. Práctica Privada
3. Facultad de Odontología, Universidad de Costa Rica, Costa Rica.
4. Instructora Asociada, Centro de Investigación en Biología Celular y Molecular, Universidad de Costa Rica, Costa Rica.

Autor para correspondencia: Dra. Gina Murillo Knudsen – [twingina@hotmail.com](mailto:twingina@hotmail.com)

Recibido: 16-II-2016

Aceptado: 2-III-2016

Publicado Online First: 7-III-2016

DOI: <http://dx.doi.org/10.15517/ijds.v0i0.23488>

### RESUMEN

Amelogenesis imperfecta (AI) se describe como un conjunto de defectos mendelianos en la biomineralización del esmalte dental, los cuales son severos en la mayoría de los casos al presentar anomalías tales como un grosor muy delgado, muy suave, frágil, irregular con socavados en la superficie, decolorado o pigmentado, resultando en una pérdida espontánea mayor del mismo, o como consecuencia de una pobre higiene oral. Es importante comprender esta biomineralización, los defectos en el esmalte y otras estructuras del diente con apoyo de mejores métodos diagnósticos, para colaborar con el manejo clínico de los individuos afectados por AI. La Tomografía Dental Volumétrica (TDV), más comúnmente conocida como exploración por Cono Bean CT (barrido), es un método diagnóstico que, al igual que los rayos X, produce imágenes del interior del cuerpo. Las imágenes transversales generadas durante una exploración por CBCT se pueden reformatear en múltiples planos, también crear imágenes tridimensionales. Permiten, además, la observación de hallazgos morfológicos o patológicos en los sujetos evaluados. El objetivo de este estudio fue el uso del TDV para obtener imágenes detalladas con definición 3D digital de la anatomía dental asociada a amelogenesis imperfecta. Se incluyen en el estudio ocho sujetos afectados por AI, a quienes se les prescribió la toma de una radiografía panorámica (N440-B2-334 UCR) y TDV utilizando tomógrafo Morita Veraviewepocs 3D R100. Se notaron irregularidades del esmalte en todas las superficies de una misma pieza dental, lo cual se cuantificó en milímetros. En la cámara pulpar se encontraron variaciones de tamaño y contenido de calcificaciones. Fueron relevantes también condiciones patológicas como dens in vaginitus, quistes, fracturas radiculares, piezas no erupcionadas y posición anómala del canal mandibular. Se concluye que, la TDV determina, en casos de amelogenesis imperfecta, la dimensión real y ubicación del esmalte en la pieza dental,

así como otros hallazgos en la cámara pulpal o los maxilares. La posibilidad de efectuar mediciones brinda un análisis más detallado de los hallazgos. La TDV puede ser un medio muy útil de diagnóstico en la AI, pues apoya la exploración clínica, ya que brinda medidas más certeras (en milímetros) del esmalte, con mejor definición de las estructuras del diente, hueso alveolar y de los maxilares, si se compara con las imágenes de radiografías panorámicas convencionales. Los datos obtenidos contribuyen a un mejor diagnóstico y definición de la hipomineralización, la cual puede ser esmalte hipoplásico (disminución de volumen) o hipomineralizado (proceso en la biomineralización normal). Con el propósito de respetar la seguridad de los individuos en términos de irradiación y debido al alto costo económico, las TDV son indicadas principalmente para propósitos académicos y de investigación.

#### PALABRAS CLAVE

Amelogenesis imperfecta; Tomografía Dental Volumétrica; Hallazgos fenotípicos.

#### ABSTRACT

Amelogenesis imperfecta (AI) describes often severe, largely Mendelian biomineralisation defects of tooth enamel. AI enamel can be abnormally thin, soft, fragile, pitted and/or badly discoloured, resulting in major morbidity as patients have difficulty maintaining oral hygiene, experience low self-esteem due to poor aesthetics and report an inferior quality-of-life. Improved understanding of biomineralisation defects in AI would assist in clinical management of AI patients. Dental Volumetric Tomography (DVT, commonly known as Cone Beam CT scanning) is a diagnostic X ray based methodology that produces three -dimensional anatomical images of the skeletal tissues (including the teeth). The aim of this study was to investigate the use of DVT to provide detailed dental anatomy associated with AI. A Morita Veraviewpocs 3D R 100 was used to generate high definition 3D digital images of the maxillae of eight AI-affected volunteers (ethics approval N 440-B2-334 U.C.R.). Pulpal calcifications of varying size, Dens in Vaginitus, dental cysts, root fractures, retained teeth and anomalies in the position of the mandibular canal were all common findings. The data also revealed enamel surface irregularities in an unerupted tooth. In conclusion, use of DVT in AI would facilitate phenotyping by providing identification of dental/oral defects with greater accuracy and definition compared with conventional panoramic radiographs. The data could also be used to aid diagnostics, e.g. by permitting discrimination between hypoplastic enamel (diminished enamel volume) and hypomineralized enamel (failure of normal biomineralization). However, given the high costs associated with DVT and the radiation risks for individual patients, it is best indicated as a research tool for academic and clinical research proposes.

#### KEYWORDS

Amelogenesis imperfect; Dental Volumetric Tomography; Phenotyping findings.

## INTRODUCCIÓN

### GENERALIDADES

La odontogénesis o proceso de formación del diente comienza con la formación de la corona y termina con la raíz. La formación de la dentina, continúa durante toda la vida del diente (1).

Durante el desarrollo embrionario, se dan diversos procesos que implican la formación de los diferentes tejidos del cuerpo uno de ellos es la amelogénesis, proceso mediante el cual se forma el esmalte dental.

La mayoría de las alteraciones dentales ocurren entre la sexta y octava semana de vida intrauterina, pues es en este tiempo que se produce la transformación de estructuras embrionarias importantes como son la papila dentaria, el saco dentario, y el órgano dentario, que en el proceso de histodiferenciación darán lugar a la formación del esmalte, dentina y cemento (2).

Las anomalías dentales son malformaciones congénitas de los tejidos del diente que se dan por falta o aumento en su desarrollo. Estas pueden ser de forma, número, tamaño, estructura, posición; incluso, pueden provocar retraso en el cambio de los temporales a los permanentes y, en algunas ocasiones, falta de desarrollo de los maxilares.

La amelogénesis imperfecta (AI) se describe como un grupo de defectos hereditarios que se caracterizan por anomalías en el espesor, la estructura o composición del esmalte (3).

La amelogénesis imperfecta presenta diversos patrones de herencia tales como autosómica dominante, la cual describe que, para que exista la enfermedad (en todas las generaciones se presentan individuos afectados), basta tener solo un gen mutado en cualquiera de los 22 cromosomas. Autosómica recesiva, donde se hereda, de ambos

padres, una copia del gen mutado (por lo general no muestran signos ni síntomas de la enfermedad). Ligada al cromosoma X donde el gen mutado que causa el trastorno se encuentra en este mismo, (mayoritariamente se presenta en hombres) y, además, mutaciones de novo, también llamado espontáneo (4).

En algunas ocasiones, es difícil determinar el tipo exacto de AI, por lo que existe una clasificación de acuerdo con los fenotipos clínicos dada por Witkop, en 1988.

- Hipoplásico: esmalte es delgado y duro.
- Hipocalcificado: esmalte de espesor normal y extremadamente suave.
- Hipomaduro: esmalte de espesor normal, suave y decolorado.

La Tomografía Dental Volumétrica, más comúnmente conocida como exploración por CBCT, es un método diagnóstico que, al igual que los rayos X tradicionales, produce múltiples imágenes del interior del cuerpo.

Las imágenes transversales generadas durante una exploración por CBCT se pueden reformatear en múltiples planos, también crear imágenes tridimensionales. Permiten, además, la observación de hallazgos morfológicos o patológicos en los sujetos evaluados (5).

La Tomografía Dental Volumétrica se hace rotar alrededor del sujeto, un haz de rayos X con forma de abanico, junto con un anillo de elementos de detección capaces de identificar la radiación remanente. Los detectores convierten la radiación en impulsos eléctricos que, a su vez, se introducen en un ordenador digital, elaborando seguidamente una imagen del objeto a través de los tejidos regionales. Esta imagen puede proyectarse en un monitor de televisión, almacenarse en cinta magnética o convertirse en copia dura. La principal ventaja de este sistema,

es que elimina la sobreimposición de estructuras. El barrido TC puede distinguir, también, tejidos cuya diferencia de densidad física sea inferior al 1%, en contraposición a la diferencia del 10% que se requiere en la radiografía convencional (6). El equipo Morita Veraviewepocs 3D R100 es un sistema combinado para adquisiciones panorámicas, cefalométricas y 3D, que ha revolucionado el diagnóstico con la imagen tridimensional. La función radiográfica reproduce todo el arco maxilar en el formato de un Reuleaux. De esta forma, Veraviewepocs 3D R100 consigue un campo visual único, que solamente centraliza lo relevante. El sistema 3D de Morita sustituye la típica forma de cilindro por una forma triangular convexa: Reuleaux. Con ella, el equipo se adapta mejor a la forma anatómica del arco maxilar y reduce la dosis efectiva, dado que, durante la 43<sup>o</sup> radiografía, se excluyen los sectores que no forman parte de la región del examen. Además, reproduce completamente el maxilar superior o inferior. Con seis campos de cobertura seleccionables (Field of Views, FOV) y la conocida calidad de imagen de Morita, Veraviewepocs 3D R100 es apropiado para su aplicación en numerosos campos y utilizado para diferentes requisitos diagnósticos (7).

## METODOLOGÍA

El presente es un estudio descriptivo transversal. La unidad de análisis correspondió a sujetos identificados con lesiones de amelogenesis imperfecta (AI), los cuales aceptaron participar voluntariamente en la investigación. Las unidades informantes fueron Tomografías Dentales Volumétricas (CBCT) de los respectivos sujetos. Las personas participantes fueron referidas por la Clínica de Odontopediatría, el Posgrado de Odontopediatría de la Facultad de Odontología de la Universidad de Costa Rica y profesionales

en odontología de práctica privada del año 2007 hasta el 2015.

Se analizaron ocho casos completos de AI provenientes de cinco familias diferentes.

Como criterios de inclusión se tomó en cuenta que todas las personas participantes hubieran sido previamente diagnosticadas y que colaboraran en el estudio general de AI de la Universidad de Costa Rica, quienes firmaron un consentimiento informado, avalado por el Comité Ético Científico de la Vicerrectoría de Investigación de la Universidad de Costa Rica (número de aprobación 440-B5-351).

Se realizaron imágenes radiográficas con Tomografía Dental Volumétrica, utilizando el tomógrafo Morita Veraviewepocs 3D R100 y considerando, en todo momento, las pautas de seguridad necesarias para uso de métodos diagnósticos basados en radiación (cuello tiroideo y chaleco de plomo).

La mutación genética de algunas personas se describió previamente en los estudios realizados por Murillo y colaboradores (8), lo que brinda una orientación más certera del patrón de herencia y el tipo de amelogenesis.

## RESULTADOS Y DISCUSIÓN

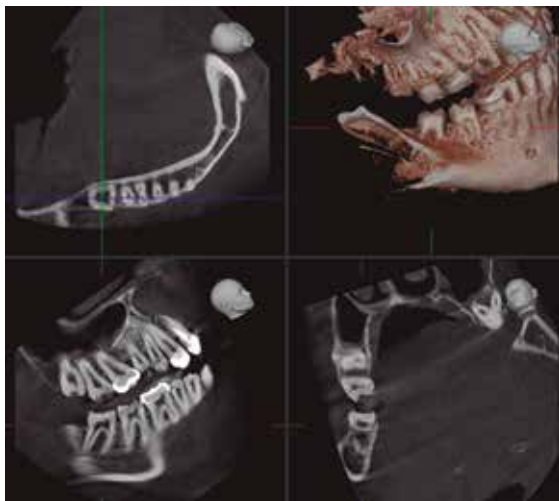
Se describen distintos hallazgos morfológicos en AI a partir de la TDV en siete casos analizados. Se observaron y describieron alteraciones de forma, cantidad, tamaño de las piezas dentales y sus diferentes estructuras (pulpa dental, dentina y esmalte). Además de anomalías propias de condiciones inflamatorias o patologías asociadas a los maxilares.

SUJETO JPL, FAMILIA 003

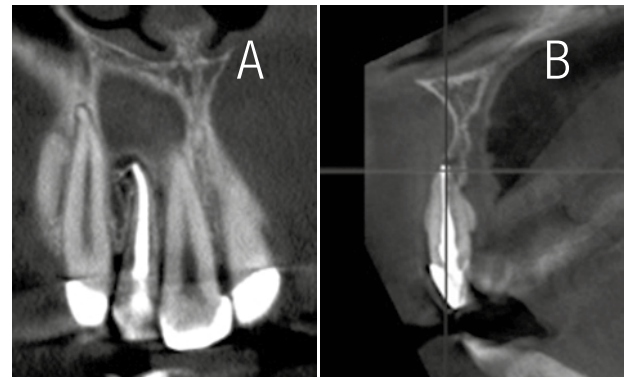
Genotipo: autosómico recesivo, Fenotipo: hipoplásico, Mutación: AMBN. Fecha de nacimiento: 24/10/1997.

El tamaño de la cámara pulpar de la pieza 4.7 no corresponde a la edad cronológica de la paciente. Se observa una imagen de pseudoinfantilismo pulpar (Figura 1).

Corte coronal evidencia tratamiento de endodoncia en pieza 1.2 (A). Y en el corte transaxial (B), una lesión apical osteolítica, radiolúcida de tipo inflamatorio de forma redondeada con límites definidos no corticalizados, compatible con un granuloma periapical. En el centro de la lesión, se observa también un exceso de material de relleno del conducto (Figura 2).



**Figura 1.** Cortes Tomográficos Pieza 4.7. Paciente JPL, Familia 003. Fuente: Estudio radiográfico completo. Centro Radiológico Digident (Colaboración de cortesía). Fecha elaboración 29/5/15.

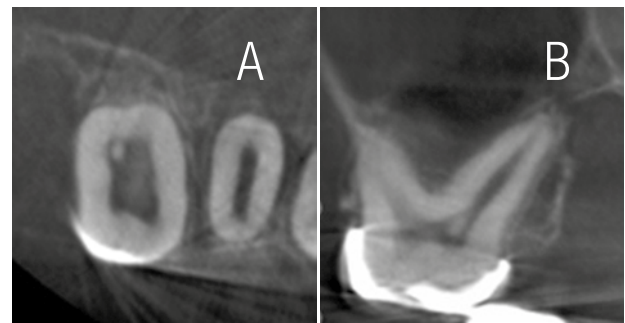


**Figura 2.** Cortes Tomográficos Pieza 1.2. Paciente JPL, Familia 003. Fuente: Estudio radiográfico completo. Centro Radiológico Digident (Colaboración de cortesía).

SUJETO EGP, FAMILIA 004

Genotipo: autosómico recesivo, Fenotipo: hipoplásico, Mutación: FAM 20. Fecha de nacimiento: 10/05/2000.

Corte axial (A) y corte transaxial (B), donde se observa una calcificación intrapulpar y la ausencia de esmalte en la pieza 1.6 (Figura 3).



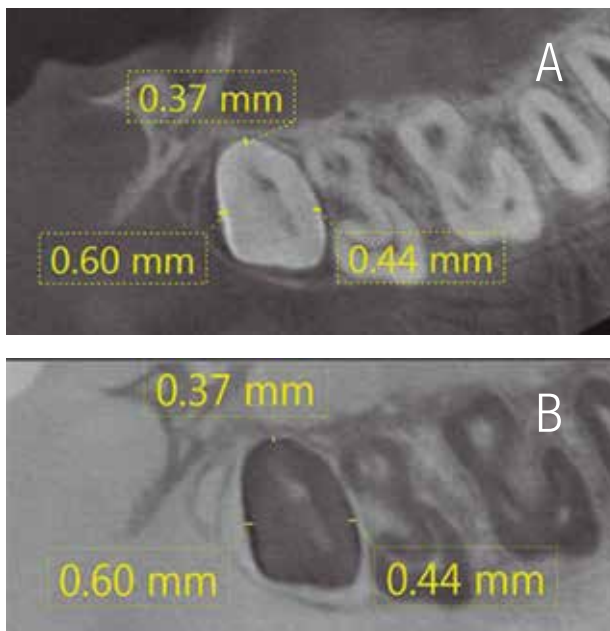
**Figura 3.** Cortes Tomográficos Pieza 1.6. Paciente EGP, Familia 004. Fuente: Estudio radiográfico completo. Centro Radiológico Digident (Colaboración de cortesía). Fecha elaboración 5/12/12.

## SUJETO ARR, FAMILIA 012

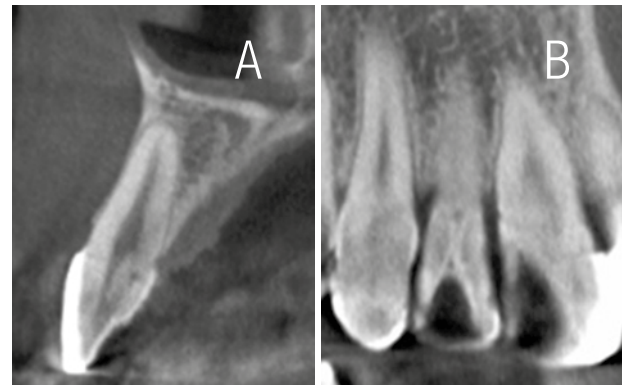Genotipo: autosómico dominante, Fenotipo: hipoplásico. Mutación: LAMB3. Fecha de nacimiento: 08/07/1998.

Corte axial de pieza 1.8 con contraste y densidad convencional (A) y densidad invertida (B), donde se obtienen mediciones del esmalte brillante y radioluciente, de dimensiones de 0.44 mm en mesial, 0.60 mm en distal y 0.37 mm en palatino (Figura 4).

En la pieza 1.2, se obtiene una imagen transaxial y coronal de esmalte (A y B), respectivamente, en la cara palatina, donde se observa una invaginación que corresponde a una alteración dental de forma denominada dens in vaginitus, sin que se observen signos radiológicos de patología periapical de tipo inflamatorio o infeccioso. Esta condición dental es unilateral (Figura 5).



**Figura 4.** Cortes Tomográficos Pieza 1.8. Paciente ARR, Familia 012. Fuente: Estudio radiográfico completo. Centro Radiológico Digident Fecha elaboración 17/6/15 (Colaboración de cortesía).

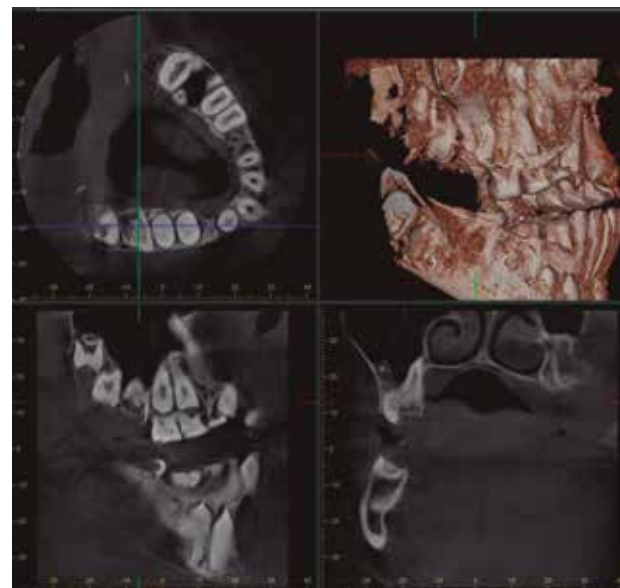


**Figura 5.** Cortes Tomográficos Pieza 1.2 Paciente ARR, Familia 012. Fuente: Estudio radiográfico completo. Centro Radiológico Digident (Colaboración de cortesía). Fecha elaboración 17/6/15.

## SUJETO DPS, FAMILIA 015

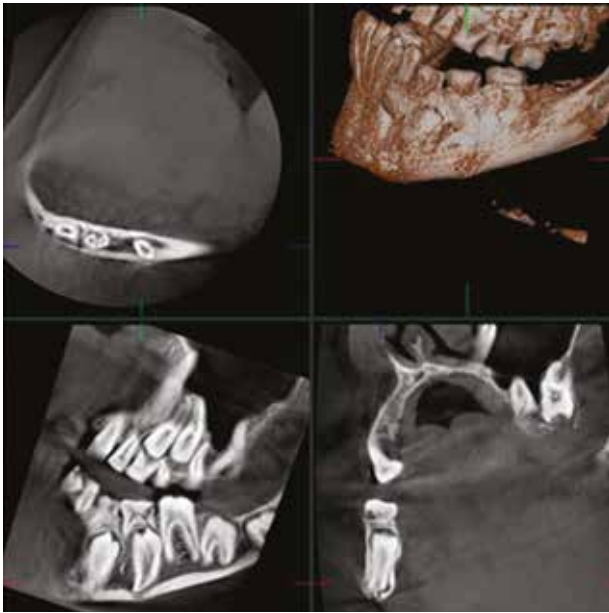
Genotipo: autosómico recesivo, Fenotipo: hipoplásico. Mutación: en proceso de identificación. Fecha de nacimiento: 19/04/2000.

Diferentes cortes de la pieza 1.6, se observa malformación de los tejidos coronarios. No se reconoce la anatomía de la dentina, como tampoco de la cámara pulpar (Figura 6).



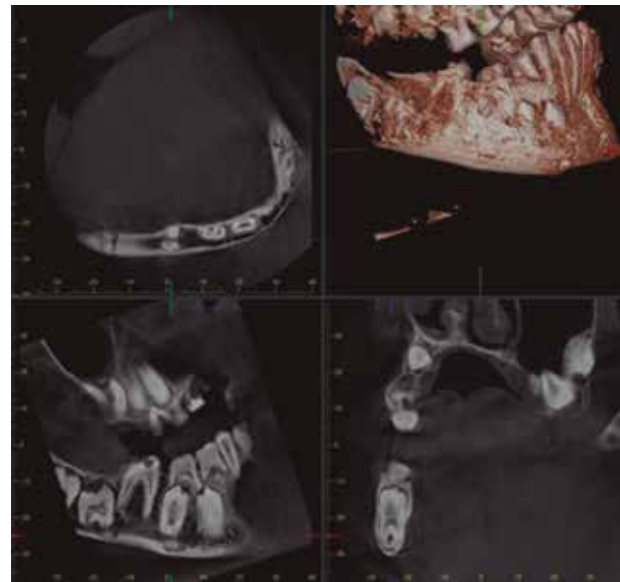
**Figura 6.** Cortes Tomográficos Pieza 1.6. Paciente DPS, familia 015. Fuente: Estudio radiográfico completo. Centro Radiológico Digident (Colaboración de cortesía). Fecha elaboración 10/6/15.

Diferentes cortes de la pieza 3.5 retenida con dislaceracion del ápice, desplazamiento del canal mandibular hacia vestibular y por debajo del ápice (Figura 7).



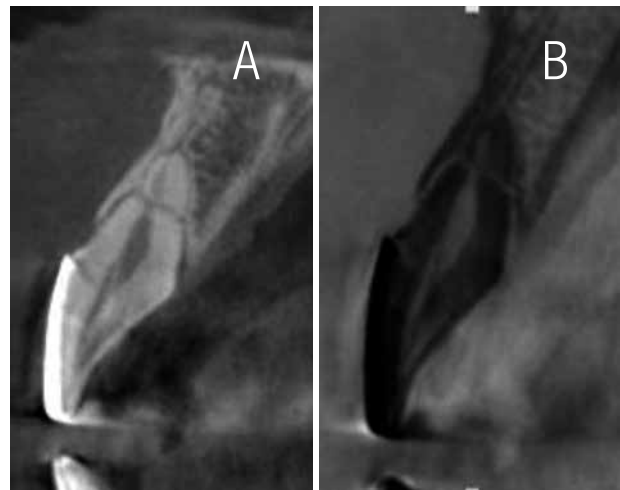
**Figura 7.** Cortes Tomográficos Pieza 3.5. Paciente DPS, familia 015. Fuente: Estudio radiográfico completo. Centro Radiológico Digident (Colaboración de cortesía). Fecha elaboración 10/6/15.

Cortes diferentes de la pieza 4.5 desplazada hacia la cortical basal, raíces vestibular y lingual separadas y que se unen por los ápices. El canal mandibular pasa por el centro de las raíces que se encuentran unidas (Figura 8).



**Figura 8.** Cortes Tomográficos Pieza 4.5. Paciente DPS, familia 015. Fuente: Estudio radiográfico completo. Centro Radiológico Digident (Colaboración de cortesía). Fecha elaboración 10/6/15.

Cortes transaxiales con contraste y densidad convencional (A), y con contraste invertido (B) donde se observa la continuidad del esmalte palatino de la pieza 2.1 (Figura 9).



**Figura 9.** Cortes Tomográficos. Pieza 2.1. Paciente ARR, Familia 012. Fuente: Estudio radiográfico completo. Centro Radiológico Digident (Colaboración de cortesía). Fecha elaboración 17/6/15.

## CONCLUSIONES

Un medio de diagnóstico por imágenes más preciso que la radiografía panorámica, como lo es la Tomografía Dental Volumétrica, permite determinar la dimensión real y ubicación en la cavidad bucal de las estructuras de una manera más definida. Esto incide en una mejor definición de la estructura del esmalte, en casos de amelogenesis imperfecta. La valoración general y específica de la condición oral del sujeto involucrado, previa a la prescripción de un CBCT, determina los riesgos y beneficios del uso de este medio diagnóstico y orienta la necesidad e importancia del método radiográfico apropiado. Con la posibilidad de lograr una mejor imagen en los diferentes planos y cortes de una pieza dental, así como una mayor amplitud de diagnóstico, utilizando el CBCT, se puede obtener la magnitud real de los hallazgos y las características particulares en la reducción del grosor del esmalte. Ello conduce a una evaluación más detallada de las lesiones, dependiendo de la característica hipoplásica o hipomineralizada de las mismas. La indicación de una Tomografía Dental Volumétrica, en sujetos afectados por amelogenesis imperfecta, se justifica primordialmente para fines de investigación, con el propósito de ser más precisos en la descripción de hallazgos, en el caso de piezas dentales no erupcionadas y otras lesiones observadas en el análisis de la radiografía panorámica. En las piezas evaluadas, no erupcionadas, se logra observar la discontinuidad en la estructura del esmalte en toda su dimensión, lo cual no se obtiene en una radiografía panorámica. El grosor anormal del esmalte presente en las piezas no erupcionadas fue posible determinarlo mediante el uso de la tomografía, siendo este un método diagnóstico preciso, con posibilidad de efectuar mediciones y cortes para la valoración del grosor del esmalte de piezas en boca. Dependiendo del

tipo de amelogenesis imperfecta (hipoplásica o hipomineralizada) y del patrón de herencia de esta, se podría acompañar, según los hallazgos morfológicos, de calcificaciones intrapulpareas. Este hallazgo se observó en algunos de los casos analizados mediante diferentes cortes, angulación y magnificación de la imagen. Dado que el grosor de esmalte en piezas dentales con amelogenesis imperfecta es irregular, la distribución exacta del mismo en la superficie se determinó mediante diferentes cortes radiográficos y magnificaciones de la imagen. Además de cantidad y calidad de esmalte, se logró observar en las distintas imágenes tomográficas condiciones patológicas, adquiriendo una mayor precisión y exactitud, en comparación con una radiografía panorámica, la cual es bidimensional. Las herramientas del software de la Tomografía Volumétrica CBCT permiten llevar a cabo mediciones reales como por ejemplo en el grosor del esmalte, y, así, efectuar, en el tiempo, la repetición de la toma, utilizando el posicionamiento y los valores técnicos de la imagenología. De esta manera, se logra volver a medir y observar el esmalte de piezas que habían sido evaluadas en una ubicación intraósea, en el momento de haber hecho erupción y contacto oclusal. El presente es un estudio descriptivo, el cual se centra en medir hallazgos que no se pueden estandarizar ni correlacionar debido a múltiples factores como tipo de amelogenesis imperfecta, patrón de herencia, lo que conduce a entender que cada caso analizado es único. Otros factores que imposibilitan una relación entre casos son la edad de erupción de piezas dentales, edad del sujeto, presencia o ausencia de tratamiento restaurativo.

## REFERENCIAS

1. Gómez M., Campos A. *Histología, Embriología e Ingeniería Tisular Bucodental*. 3a ed. Editorial Médica Panamericana; 2009.



2. Chiego D. Principios de Histología y Embriología Bucal. 4a ed.. Madrid, España Chiego: Elsevier; 2014.
3. Rohen J., Lutjen-Drecoll E. Embriología Funcional: una perspectiva desde la biología del desarrollo. Buenos Aires, Argentina. Editorial Médica Panamericana; 2002.
4. Mursuli M., Rodriguez H., Landa L. Hernández M. Anomalías Dentales. Revisión bibliográfica. Facultad de Ciencias Médicas. Gaceta Médica Espirituana; 2006. 5. Calero J. A., Soto L. Amelogenesis Imperfecta. Informe de tres casos en una familia en Cali, Colombia. ColombMed 2005; 36(3):47-50.
5. Barbería E. Odontopediatría. 2a ed. MASSON; 2002.
6. Seymen F., Lee KE, Tran Lee C.G., Yildirim M., Gencay K., Lee Z. H., Kim Z. H. Exonal Deletion of SLC24A4 Causes Hypomaturation Amelogenesis Imperfecta. J Dent Res 2014; 93(4):366-370.
7. U.S. National Library of Medicine. Genetics HomeReference, Your Guide to Understanding Genetic Conditions; Mayo 2015 (Consultado el 26 de Sep 2015). Recuperado de: <http://ghr.nlm.nih.gov/>
8. Poulter J., Smith C., Murillo G., Silva S., Feather S., Howell M., *et al.* A distinctive oral phenotype points to FAM20A mutations not identified by Sanger sequencing. Molecular Genetics & Genomic Medicine; 2015; 1-2.
9. Pousette, G., Dahllöf G. Outcome of restorative treatment in young patients with amelogenesis imperfecta. A cross-sectional, retrospective study. Journal of dentistry 2014 42:1382-1389.
10. Subramaniam P., Mathew S., Sugnani S. N. Dentinogenesis imperfecta- a case report. Journal Indian Society Periodontics Prevent Dent 2008; 3:85-87.
11. Danda N., Subbarayudu G., Chalapathi R. Prosthodontic Rehabilitation of a patient with Dentinogenesis Imperfecta. Indian Journal of Dental Sciences 2011; 4 (4).
12. Purvaja P., Dipti S., Darshan Sah. Rehabilitation of a patient with Dentinogenesis imperfecta with overdentures-a case report: The journal of Indian prosthodontic society 2003; 3:8-11.
13. Murillo, G. Berrocal, C. Lesiones del esmalte en desarrollo, clasificación en familias costarricenses. Odovtos 2013; 15:46-48.
14. Wood N., Goaz P. Diagnóstico Diferencial de las Lesiones Orales y Maxilofaciales. 5ª ed. España: Editorial Harcourt Brace; 1998.
15. J. Morita Mfg. Corporation. Veraviewpocs 3D F40 y R 100 con el innovador 3D Reuleaux FOV. (Consultado el 22 de Agosto 2015); Recuperado de: [http://jmoritaeurope.de/root/img/pool/products/dental/diagnostic\\_and\\_imaging\\_equipment/veraviewpocs\\_3d\\_r100/veraviewpocs\\_3d-r100-f40\\_es.pdf](http://jmoritaeurope.de/root/img/pool/products/dental/diagnostic_and_imaging_equipment/veraviewpocs_3d_r100/veraviewpocs_3d-r100-f40_es.pdf)
16. Bóveda, C. López, J. Clavel, D. Tomografía Volumétrica Digital-TVD. Departamento de Endodoncia, Centro de Especialidades Odontológicas, Caracas. Venezuela; 2012: 2-17.



Attribution (BY-NC) - (BY) You must give appropriate credit, provide a link to the license, and indicate if changes were made. You may do so in any reasonable manner, but not in any way that suggest the licensor endorses you or your use. (NC) You may not use the material for commercial purposes.