

# Rehabilitación estética mínimamente invasiva en diente anterior afectado por hipoplasia de esmalte: Reporte de caso clínico

## Minimally Invasive Restoration in Anterior Teeth Affected by Enamel Hypoplasia: Clinical Case Report

Juan Carlos Ramírez Barrantes DDS, MSD, PhD<sup>1</sup>

1. Departamento de Ciencias Restaurativas. Facultad de Odontología. Universidad de Costa Rica, Costa Rica.

Autor para correspondencia: Dr Juan Carlos Ramírez Barrantes - [juan.ramirez@ucr.ac.cr](mailto:juan.ramirez@ucr.ac.cr)

Recibido: 8-XII-2018

Aceptado: 20-III-2019

Publicado Online First: 28-III-2019

DOI: 10.15517/IJDS.V0I0.36764

### RESUMEN

La preservación de tejido dental sano contribuye a la práctica de una Odontología conservadora, permitiendo la aplicación de los principios biológicos y mecánicos de una forma más predecible. Las preparaciones cavitarias mínimamente invasivas son el complemento de la correcta selección de materiales adhesivos y de resina compuesta. La correcta aplicación de un protocolo adhesivo nos proporcionará resultados estéticos imperceptibles y un longevo desempeño clínico.

### PALABRAS CLAVES

Hipoplasia del esmalte; Sistemas adhesivos;  
Resinas compuestas; Restauraciones mínimamente invasivas.

### ABSTRACT

The preservation of healthy dental structures contributes to the practice of a conservative dentistry. This concept involves the implementation of biological and mechanical principles in a more predictable manner. Minimally invasive cavity preparations are the complement to the selection of adhesive and composite resin materials. The correct application of an adhesive protocol will provide imperceptible aesthetic restorations and adequate clinical performance.

### KEYWORDS

Adhesive dentistry; Enamel hypoplasia; Minimally invasive restorations; Dental resin composites.

## INTRODUCCION

La hipoplasia de esmalte es un defecto estructural del tejido dental, que compromete la alteración de la morfología, el color y la translucidez del diente (1,5,7). Existen varias causas relacionadas con la aparición de este tipo de lesiones, como, problemas sistémicos, ambientales, hereditarios o de origen idiopático (1). El esmalte dental es formado por los ameloblastos, por lo cual, la estructura final es un tejido altamente mineralizado. Estas células son muy sensibles desde el punto de vista metabólico, las cuales pueden ser afectadas directamente por factores exógenos o endógenos como: traumatismos relacionados directamente en el proceso del crecimiento del germen dentario (4), deficiencias nutricionales, infecciones virales y/o bacterianas, e hipocalcemia, provocando anomalías en el proceso de formación del esmalte (6,7,8).

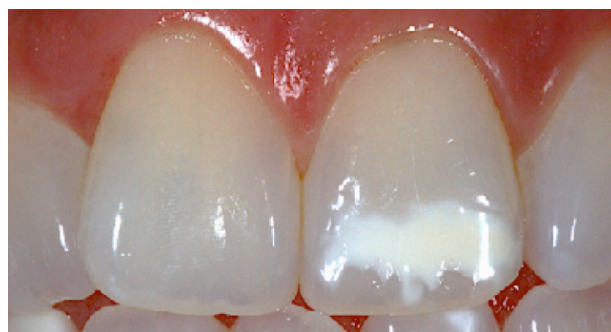Una o varias alteraciones del esmalte dental pueden comprometer el entorno de la sonrisa (23). Para abordar estos defectos de una forma mínimamente invasiva y no iatrogénica es de vital importancia conocer su origen etiológico (1,7,8,13,14). Una restauración directa con resina compuesta es la primera opción de elección para este tipo de lesiones de mancha blanca, las cuales algunas involucran solo esmalte y/o esmalte-dentina. Las resinas compuestas deben tener excelentes propiedades ópticas para reproducir y devolver exactamente la condición natural de la estructura del diente, como también propiedades mecánicas para garantizar un excelente desempeño clínico y longevidad del tratamiento (19,20,21,23).

En este artículo se desarrolla un caso clínico donde el paciente manifiesta insatisfacción de su apariencia estética en su diente anterior superior, provocado por la presencia de una mancha blanca - Hipoplasia del esmalte. El reporte de este tipo de casos clínicos son de vital importancia ya que involucra el tratamiento de pacientes jóvenes. Así

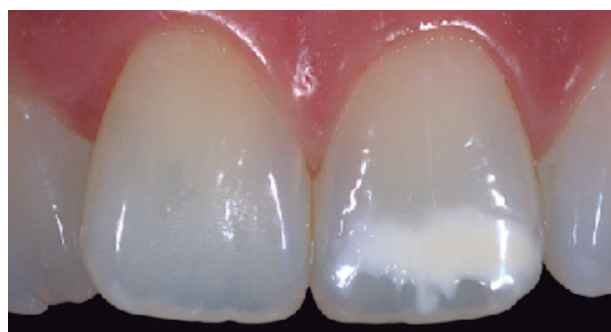es fundamental establecer un protocolo clínico que tenga como principal objetivo la preservación de la mayor cantidad de tejido dental sano, asociado a un tratamiento restaurador utilizando resina compuesta para enmascarar la alteración del color y los defectos del esmalte.

## REPORTE DE CASO

Paciente de sexo femenino de 22 años de edad, fue atendido en el consultorio privado para resolver su disconformidad estética que presentaba en uno de sus dientes anteriores superiores. En su historia clínica dental se detalla su queja principal: "Necesito de la forma más conservadora y estética posible, eliminar esta mancha blanca en mi diente del sector anterior" (Fig. 1 y Fig. 2).



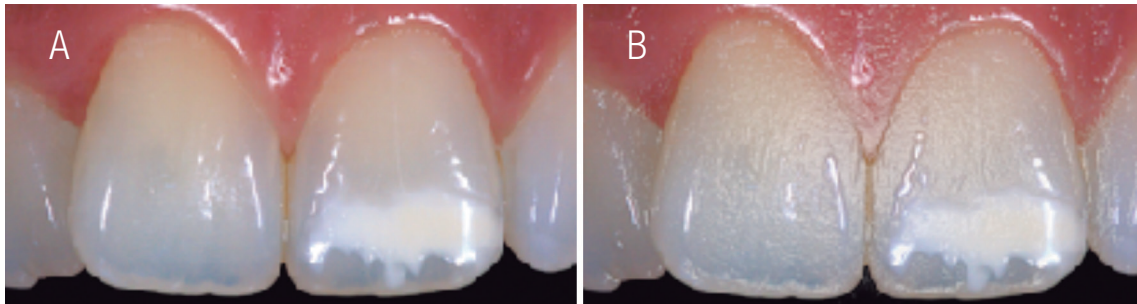
**Figura 1.** Vista frontal en oclusión del sector anterior donde se puede observar la lesión de color blanco invadiendo parcialmente el tercio medio y totalmente el tercio incisal, desde la superficie mesial a la distal. Obsérvese el Valor, Cromo y Matiz de la pieza dental en posición de oclusión.



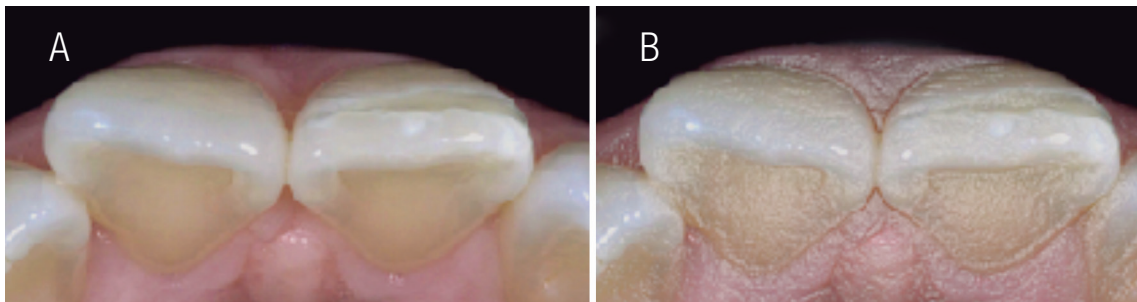
**Figura 2.** Vista frontal en desoclusión. Al observar las piezas dentales superiores sin sus piezas antagonistas podemos determinar la expresión óptica de las mismas, expresando características ópticas de translucidez y opalescencia, determinándose así que, las piezas dentales son policromáticas.

Después del relato de la historia clínica dental, se procedió a completar la anamnesis del caso clínico. Iniciando con un minucioso examen clínico visual, donde se observó la presencia de una mancha blanca de tonalidad muy acentuada y apariencia blanquizca “lechosa” con alteración cromática, siendo esta, propia de una hipoplasia

de esmalte (2,7,8,11,12). Además, en el examen clínico físico de la pieza dental se reafirmo la perdida de estructura dental de esmalte con la utilización de instrumentos exploratorios de superficie, la cual estaba circunscrita por el área de la lesión, delimitada sobre la superficie vestibular (9,10) (Fig.3A & 3B, Fig.4A & 4B).



**Figuras 3A & 3B.** Vista frontal donde se puede apreciar la discontinuidad del tejido dental de esmalte en el “mapeo” de la lesión, de una forma mas delimitada (Fig. 3B).



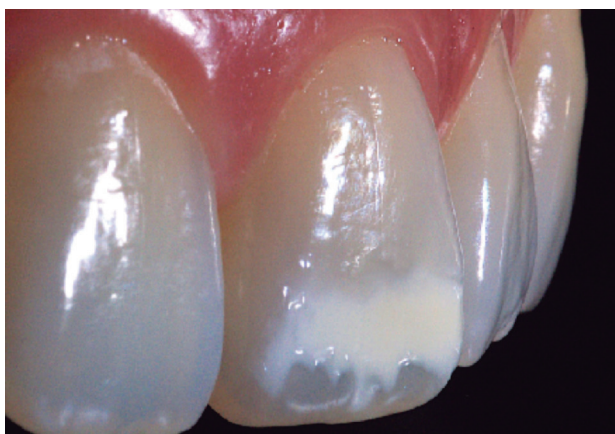**Figuras 4A & 4B.** Vista incisal donde se puede apreciar la discontinuidad y evidente perdida del tejido dental de esmalte sobre la superficie vestibular.

También dentro de la anamnesis, con la información obtenida en la historia médica, no se relacionó la alteración de la estructura dental con ningún trauma, problema sistémico o alteración metabólica del paciente (8).

Además, el paciente fue sometido a un examen radiográfico, periodontal y de vitalidad pulpar, presentando respuesta positiva a las pruebas de vitalidad, a pesar de la lesión presente en el esmalte (3,6,7).

En la fase diagnóstica es posible realizar adicionalmente y como recomendación, una prueba de transiluminación en la pieza dental afectada. Esta se realizó por medio de un instrumento LED de alta potencia SmartLite PS (Dentsply Sirona, Suiza). Esta técnica nos permitió el análisis de la transmisión de la luz en las áreas a través del defecto hipoplásico, identificando a su vez el grosor de las diferentes áreas afectadas y la verificación del grado de compromiso del esmalte y en algunas ocasiones de la dentina.

La técnica permitió también, cuantificar la opacidad más acentuada de la lesión según las diferentes regiones, indicándonos si son profundas al producir baja capacidad para la propagación de la luz. Por lo tanto, la transiluminación es eficaz para determinar el enfoque del abordaje del tratamiento. Así, cuanto menor es la propagación de la luz a través de las áreas afectadas, mayor es la profundidad de la lesión (9). Si la dentina está involucrada, el enfoque de tratamiento más común es una restauración directa con resina compuesta (20). La preparación cavitaria deberá ser limitada a la superficie comprometida circunscrita en la delimitación de la lesión. Como complemento final y de fácil realización fue la confección de un “mapa delimitado de la lesión” y un “mapa cromático”, el cual se complementó con la ayuda de la técnica de transiluminación (Fig. 3B & Fig. 4B). Existen corrientes que indican la realización de procedimientos extras para un mejor resultado final de la restauración, como el clareamiento dental y la microabrasión en las zonas afectadas. Esto no es muy recomendado, debido a la posible exacerbación de hipersensibilidad postoperatoria. La fotografía es de gran importancia en la recopilación de datos de la forma, el tamaño, el color, la textura, el croma, el valor y el matiz de las piezas dentales (Fig. 5).



**Figura. 5.** La importancia de la fotografía en odontología revela la expresión óptica de las piezas dentales en toda su dimensión. Obsérvese con detalle la textura de superficie, contorno y forma de las superficies vestibulares de las piezas dentales.

Para la selección del color (15,16,21), quizá la etapa más crítica del tratamiento, se eligió el sistema de resinas compuestas nanohíbridas IPS Empress Direct® (Ivoclar Vivadent, Liechtenstein) con propiedades ópticas, estéticas y mecánicas que cumplieran con una alta exigencia estética (15,16,17,18,19,20). Sus propiedades ópticas nos permitirán mimetizar las características presentes en los dientes naturales de fluorescencia, opalescencia y translucidez (18,19). Mientras que sus características estéticas se observarán al obtener excelente resultado del acabado, pulido y brillo de la restauración. Entretanto las propiedades mecánicas de dureza, contrarrestarán los efectos provocados por el desgaste de materiales abrasivos al contacto con la superficie, aumentando así su desempeño clínico (23,24).

Los sistemas de resinas compuestas también deben presentar, suficientes tonos con diferentes saturaciones para seleccionar y sustituir adecuadamente el esmalte y la dentina artificial, más allá de los tonos transparentes. Con la condición de variabilidad para la selección de las resinas compuestas existirá la posibilidad, por medio del operador de, reproducir miméticamente los diferentes grados de translucidez, opalescencia y fluorescencia que se encuentran presentes en los dientes naturales (25).

Para la confección de restauraciones de alto grado de exigencia estética se recomiendan también resinas compuestas con diferentes grados de valor, tono y translucidez para igualar de forma natural las características presentes en el esmalte y la dentina, esto debido a que, en el momento de la confección de la restauración los grosores específicos del diente natural se superponen creando los efectos naturales presentes en un diente con características de aspecto policromático (18).

Debido a que en la mayoría de los casos, las guías de colores de resinas compuestas de esmalte

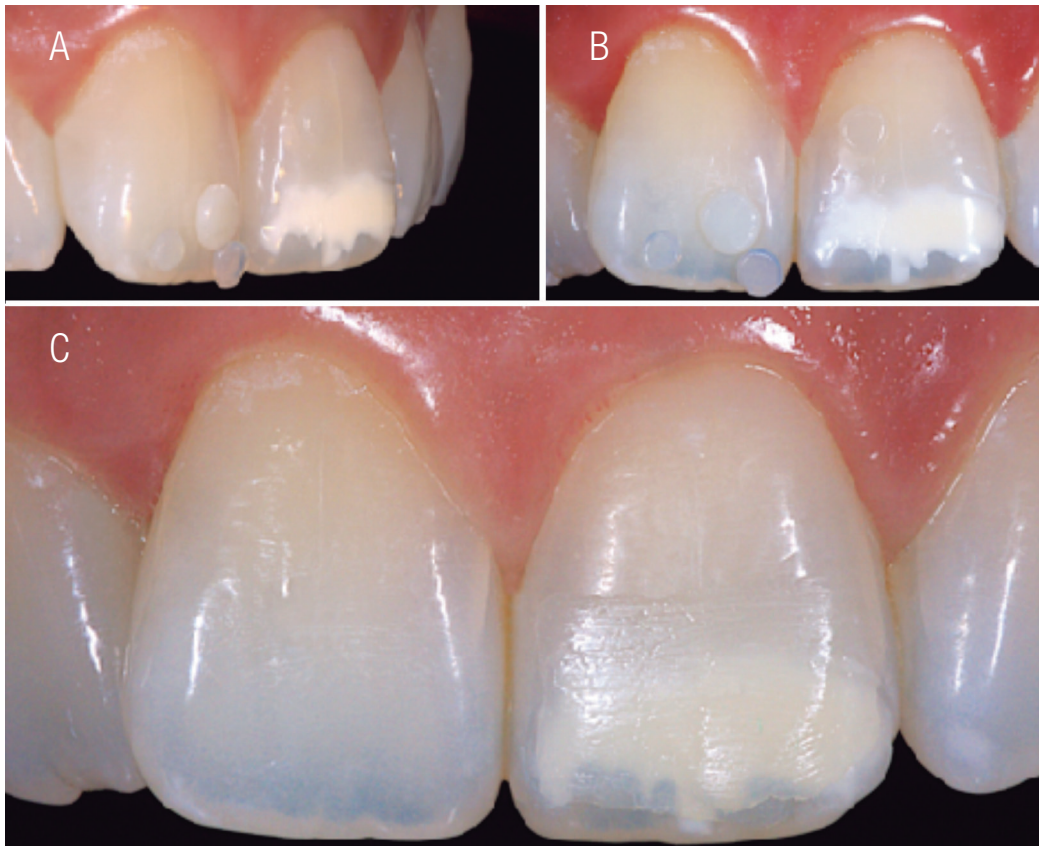
y dentina no son confeccionadas con la misma resina compuesta fabricada por la casa comercial, estas tendrán la tendencia a presentar diferencias entre tonos y saturaciones. Es por esta razón, que se aconseja que las guías de colores deben ser confeccionadas por las mismas resinas compuestas que se utilizaran en las restauraciones, para que no presenten discrepancias del color, distorsionando el resultado final de la restauración (20).

En el momento de realizar la selección del color y con la ayuda de un “mapa cromático” se tuvieron presentes, las diferentes áreas donde se escogería cada uno de los colores de la resina compuesta que sustituirían el tejido dental eliminado en el proceso de la preparación cavitaria. Es por esto, que una de las formas más seguras para la selección del color de las resinas compuestas es posicionar los diferentes incrementos de aproximadamente 2mm de resina compuesta en los diferentes sectores o tercios de la pieza dental a tratar o su pieza dental vecina. La selección del color para la dentina debe realizarse en el tercio cervical del diente afectado o vecino, donde la dentina es más gruesa y más saturada y por

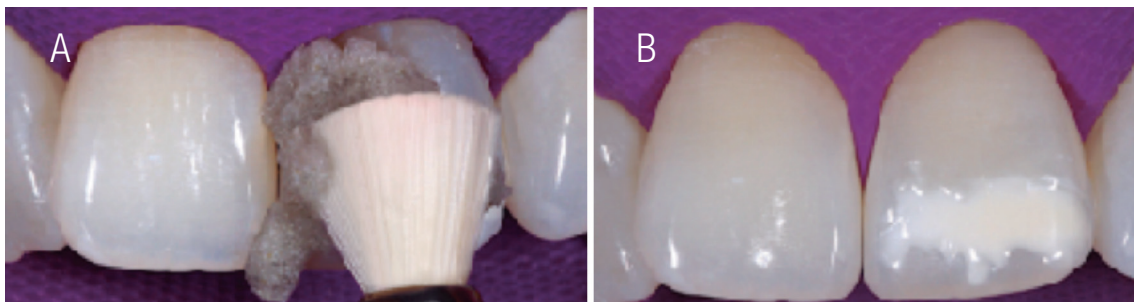
consiguiendo el grosor del esmalte menor. La selección del color del esmalte debe ocurrir en el tercio medio, así, los colores utilizados para las áreas más translucidas del borde incisal deberán realizarse en el tercio incisal, hacia el halo incisal u opaco (20,21,22,25).

Enseguida, se realizó la prueba del ensayo clínico restaurador, donde se colocaron los incrementos en las áreas predeterminadas de la superficie vestibular del diente a restaurar y piezas vecinas. Estos incrementos deben confeccionarse de aproximadamente 2mm de grosor y de forma circunferencial, posteriormente fotopolimerizarse para así poder determinar el color más exacto a sustituir correlacionando con la pieza dental natural y la resina compuesta (15,20,21) (Fig. 6A a 6C).

Fue realizado el debido aislamiento total del campo operatorio para propiciar un campo de trabajo limpio y adecuado en los procedimientos de preparación de la cavidad y procedimientos adhesivos. Posteriormente fue realizada una profilaxis con piedra pómez y un cepillo de Robinson en la superficie de la lesión (Fig.7A & 7B).



**Figuras 6A a 6C.** Selección del color colocando incrementos de resina compuesta en las diferentes regiones similares a restaurar. El último incremento es una capa final de resina translúcida que permite semejar miméticamente el área más superficial de un esmalte natural. Su efecto nos producirá profundidad de los colores escogidos para la dentina artificial de resina compuesta más interna.



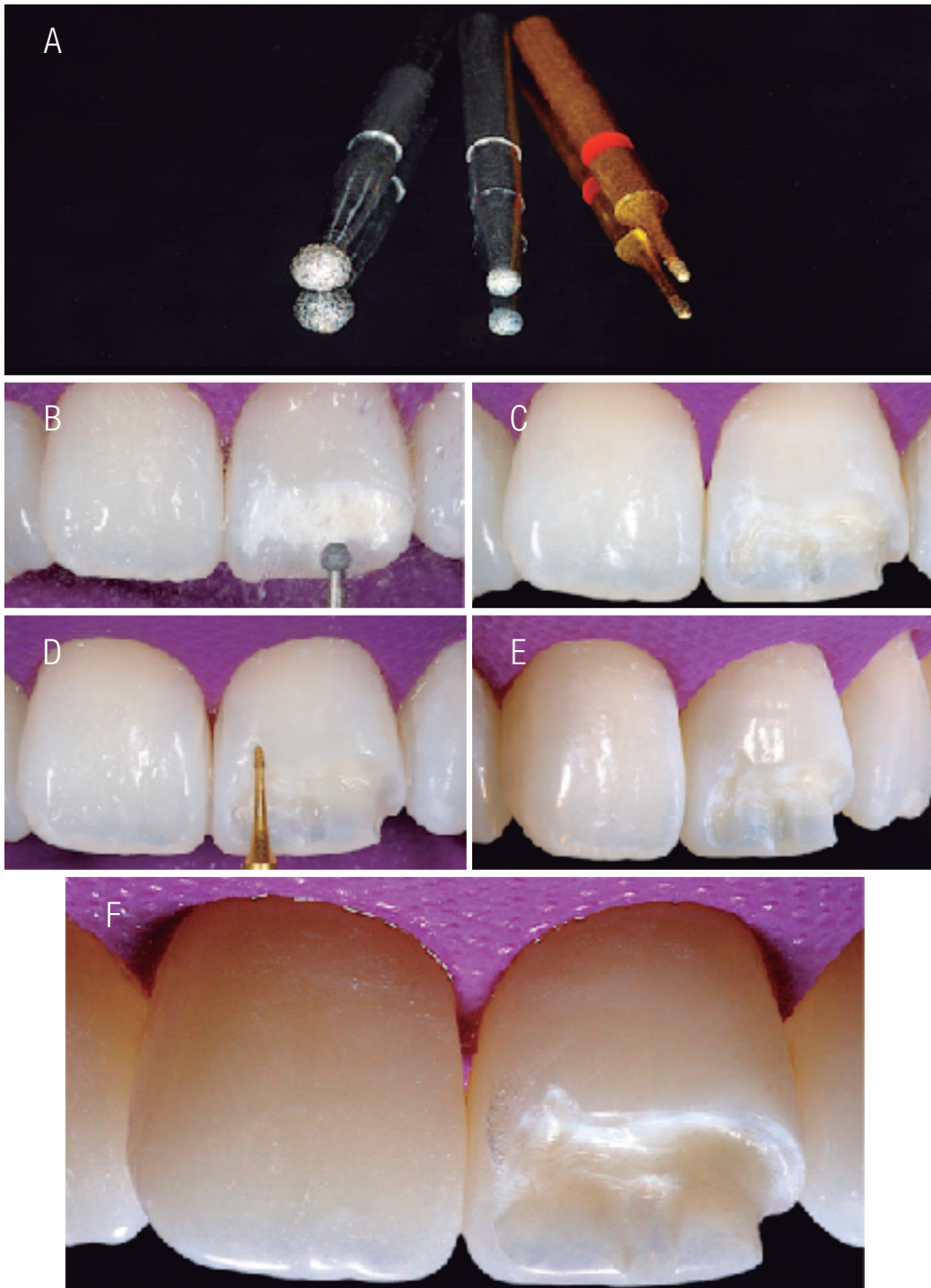
**Figuras 7A & 7B.** Profilaxis minuciosa solamente con piedra pómez y agua.

Para la confección de una cavidad conservadora se utilizaron micropuntas diamantadas (KG Sorensen, Brasil), de granulometría gruesa y fina específicas para este tipo de preparaciones cavitarias mínimamente invasivas (13,14). Estas puntas circunscriben la preparación de una manera precisa a la delimitación de la lesión, no realizando un corte extremo o extralimitado de lo que se debe preservar como tejido dental sano (11,13,14). La preparación de la cavidad se limitó a la extensión de la lesión del esmalte hipoplásico afectado, utilizando una punta de diamante acorde a la lesión eliminada, y con la aplicación de refrigeración constante de agua. Así, la lesión fue eliminada en su totalidad dentro de sus áreas limítrofes sin sobreextenderse, como también en su profundidad para poder asegurar y prevenir un resultado final de una restauración imperceptible y satisfactoriamente estética. De no ser removido todo el tejido de esmalte y/o dentina afectado se podrá observar después de terminada la restauración una sobreposición de la estructura remanente afectada blanca contra la translucidez de la resina compuesta, en su defecto al terminar la restauración final. Con una punta diamantada redonda #1012 y #1014 (KG Sorensen) fue delimitada la eliminación de la lesión de hipoplasia, existiendo algunas áreas donde prevalecía una profundidad mayor o menor dependiendo de la región. En áreas delgadas y de difícil acceso se utilizó la micro punta diamantada #1026 (KG Sorensen) delimitando y preservando

la mayor cantidad de tejido dental sano. De esta forma no existió la necesidad de realizar ningún tipo de bisel en forma de desgaste en 45° en el soporte del ángulo cavosuperficial, preservando así, la mayor cantidad de estructura dental sana. Una vez terminada la preparación y delimitada en su extensión se verificó la eliminación total del tejido dental con hipoplasia, secando la zona y verificando la presencia de zonas extremadamente blancas (13,16) (Fig. 8A a 10F).

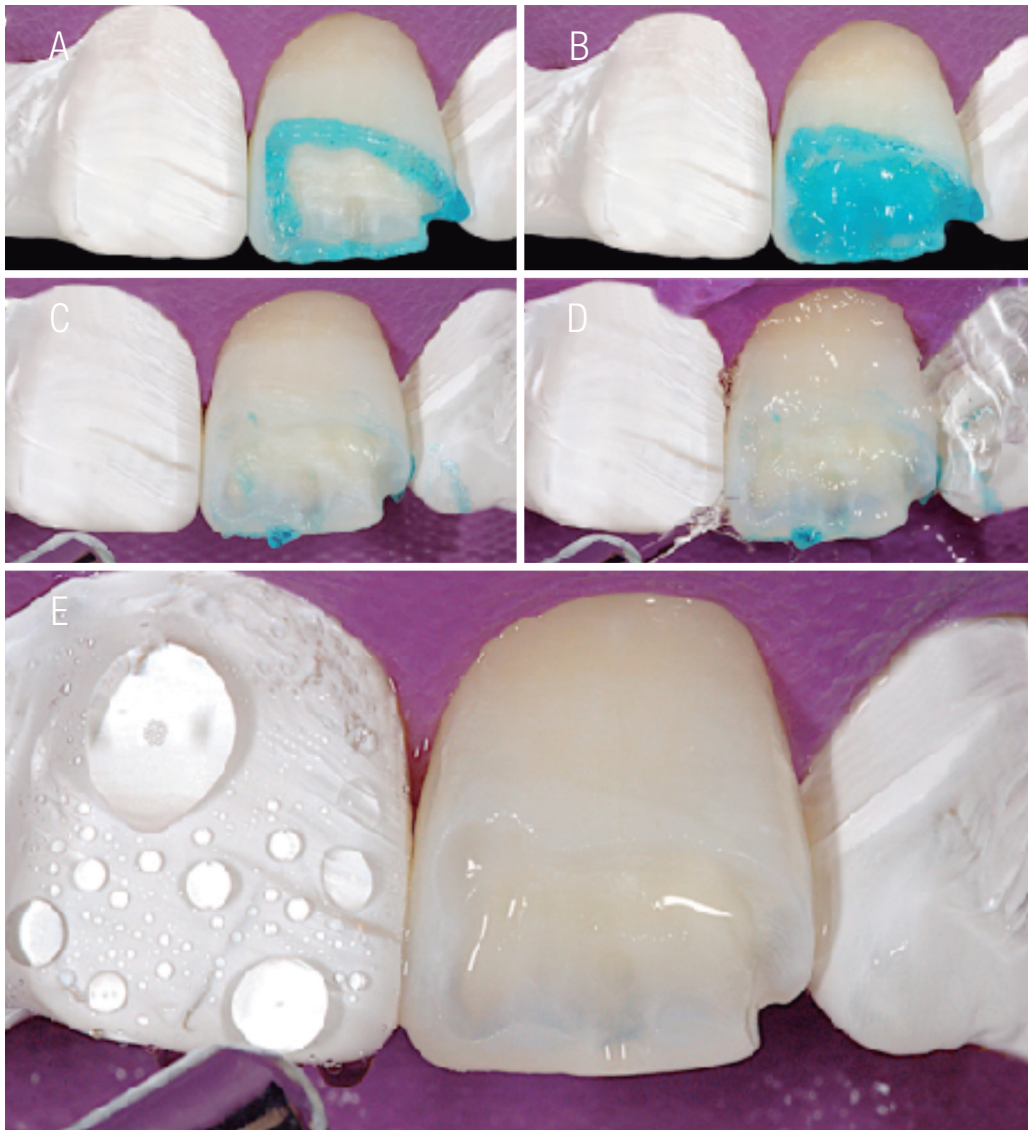
En seguida se procedió a la escogencia de un sistema adhesivo (Syntac®, Ivoclar Vivadent, Schaan, Liechtenstein). Así siguiendo un protocolo riguroso y respetando las indicaciones de colocación del fabricante se aplicaron uno a uno, con la ayuda de micropinceles, las soluciones de cada uno de sus componentes. Iniciándose con un grabado ácido selectivo en esmalte por 30s y 15s en dentina, siendo un grabado ácido total de 30s máximo (20) (Fig.9A a 9E).

A continuación los componentes del sistema adhesivo fueron aplicados, según indicaciones del fabricante, seguidos de un sople de aire dejando capas finas y fluidas para su debido esparcimiento, siendo el último componente fotopolimerizado por un tiempo de 20s para la creación de la respectiva capa híbrida, con una lámpara debidamente calibrada por un radiómetro en un mínimo de 600 mW/cm<sup>2</sup> (20) (Fig.10A a 10E).

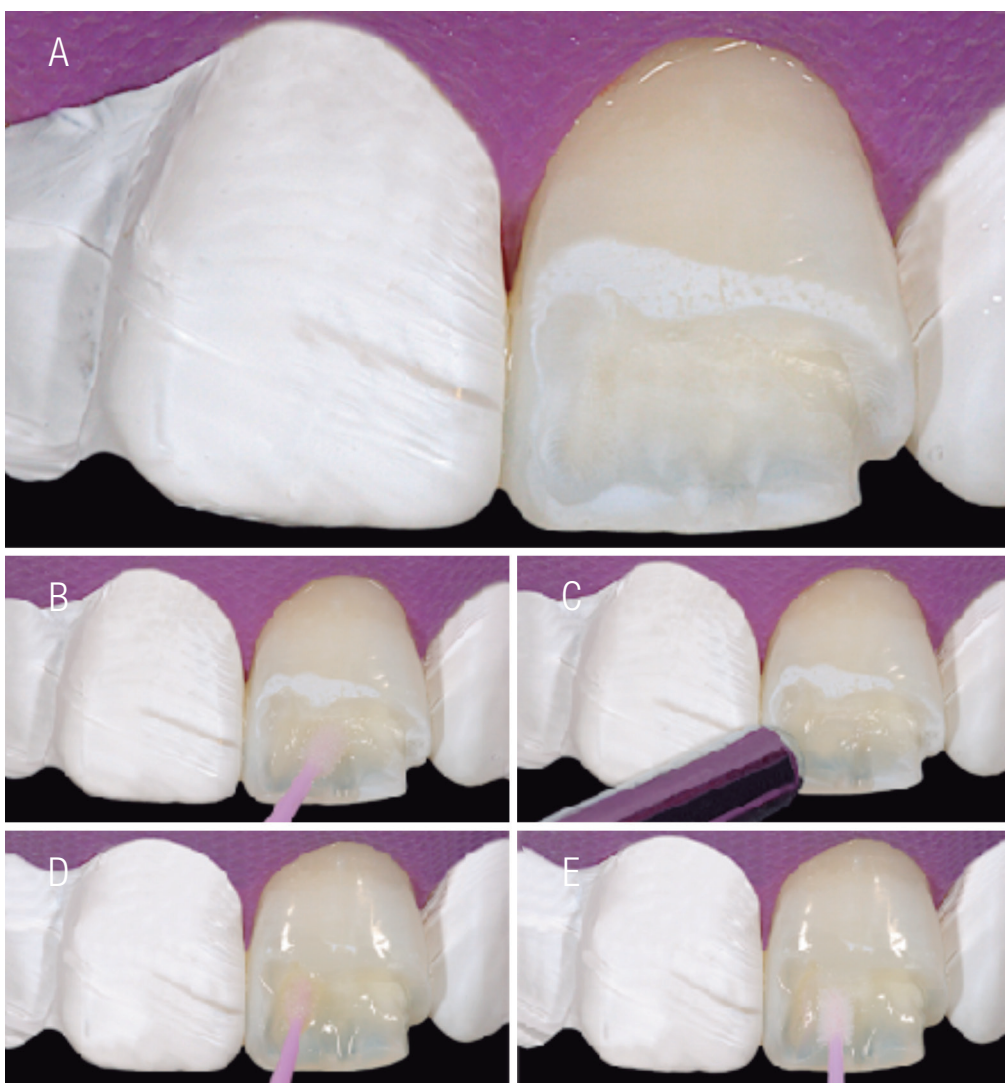


**Figuras 8A a 10F.** Puntas diamantadas para cavidades mínimamente invasivas. Inicio y final de la eliminación de la lesión de hipoplasia de esmalte.





**Figuras 9A a 9E.** Grabado ácido total respetando los tiempos prudenciales. Selectivamente.



**Figuras 10A a 10E.** Colocación del sistema adhesivo paso a paso según las indicaciones del fabricante.

Para la confección de la restauración se utilizó la técnica de estratificación natural, basada específicamente en una técnica de inserción de incrementos superpuestos, reconstruyendo poco a poco la cavidad con resina/dentina y resina/esmalte (20). Con una lámpara de fotopolimerización debidamente calibrada por un radiómetro a 600mW/cm<sup>2</sup>, los incrementos de resina compuesta fueron colocados y fotopolimerizados en sus respectivas áreas según la selección de los colores escogidos en el ensayo clínico restaurador. Así, incrementos de 2mm en forma selectiva se fueron colocando y esparciendo con espátulas metálicas y de

silicona para resina compuesta, además de pinceles (22,23,25) (Fig.11A a 11P). Para la reconstrucción de la dentina artificial se utilizó una resina (A2 D). La resina fue aplicada en incrementos de 2mm cubriendo la superficie más profunda de la cavidad, siendo esculpida con la ayuda de una espátula metálica y desvanecida por un pincel. Así estos primeros incrementos permitieron ir reproduciendo uno a uno los mamelones con resina/dentina. Cada uno de los incrementos fue fotopolimerizado por 40s (Fig.11A a 11H). La variedad en la forma de los mamelones puede dejar un espacio específico entre ellos y el halo

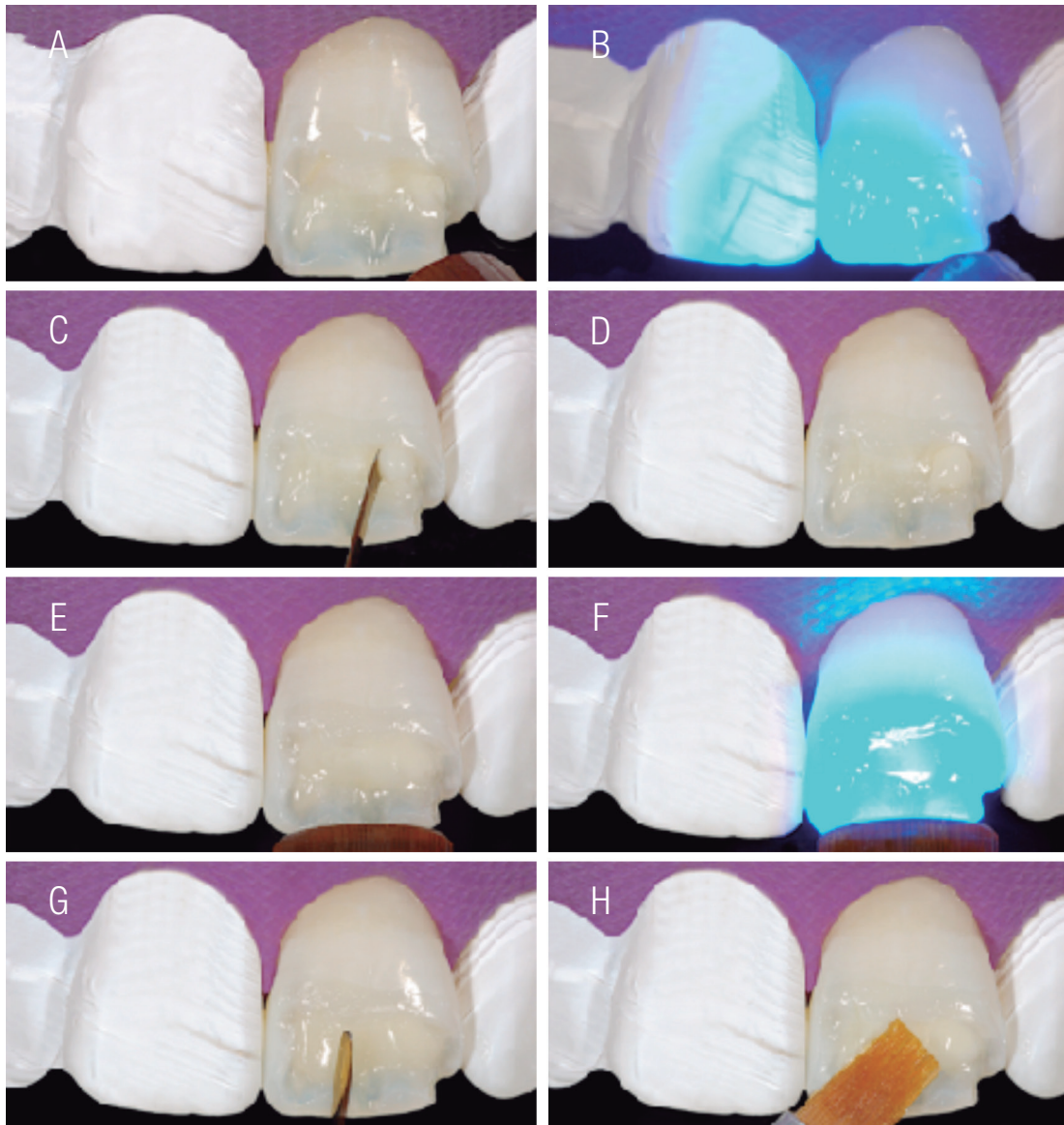
incisal donde, se puede colocar una resina más translúcida. Entre los mamelones y el halo incisal se colocó una resina translúcida (30 Trans), como también en el área distal hacia incisal (Fig.11I a 11M). En un diente natural, la dentina se expresa con un color blanco opaco intenso, muy reflectante en las puntas de los mamelones. Sin embargo, cuando la luz penetra en la dentina a través del esmalte, se refleja una apariencia color “naranja”, esto es lo que llamamos como característica de expresión de contraopalescencia. Para reproducir este efecto colocamos una resina opalescente y altamente translúcida (Opal Trans), en las puntas de los mamelones y entre la dentina-borde incisal del diente. Así, se imitó, con resinas seleccionadas, estructuralmente la dentina. El esmalte artificial se reconstruyó con su grosor utilizando una sola capa de resina/esmalte (A1 E) restableciendo el contorno superficial. En la técnica de estratificación es importante considerar que el espesor del esmalte artificial debe corresponder a un tercio del esmalte natural, para evitar la reducción del valor de la restauración (16). Esto significa que una capa más gruesa de esmalte artificial da como resultado una restauración gris y más monocromática. Esto se debe a que el índice de refracción de la luz en la estructura dental natural es diferente al de la resina compuesta. Por último fue esparcida una resina altamente translúcida, en consistencia pasta (Trans F) y después fluida, en toda la superficie (20,25). Después de completar la polimerización y

en una sesión posterior, se texturizó la superficie de la restauración y se completaron el acabado y el pulido de la resina compuesta. La textura de la superficie es indispensable para garantizar una restauración de aspecto natural porque una superficie irregular proporciona una luz dispersa. Los lóbulos y los surcos de desarrollo (textura vertical), los surcos horizontales y los surcos “Perikymata” se deben reproducir con una punta de diamante extrafino. El acabado se realizó utilizando discos flexibles y puntas de goma. El pulido con discos de fieltro y pastas de pulido aseguraron el brillo de la superficie y disminuyen la retención de placa bacteriana.

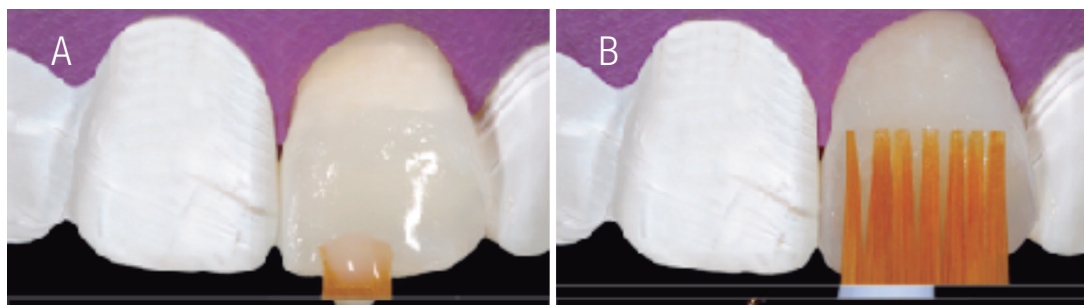
Después de terminada la confección de la resina compuesta, se realizó solamente el acabado inicial de la restauración con discos flexibles de granulometría fina y extrafina, esperando 24 horas para realizar el pulido final (Fig. 13).

La restauración fue pulida 24 horas después inicialmente con discos flexibles de granulometría fina y extrafina, también con puntas de silicona y pastas de pulido de diferentes granulometrías (Fig.14).

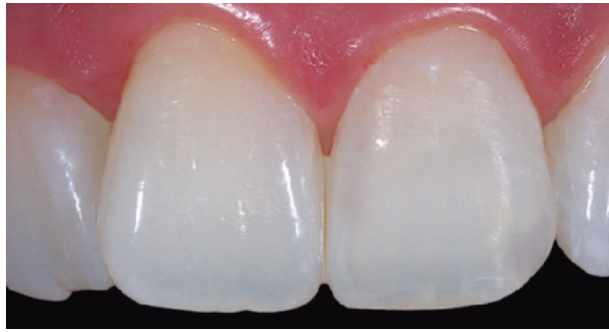Al final el resultado demostró que la resina compuesta proporciona un material adecuado para reproducir efectos estéticos similares a los de la estructura dental natural, por tanto, “La belleza de lo Perfecto esta en la Naturaleza”. (Fig.15A & 15B).



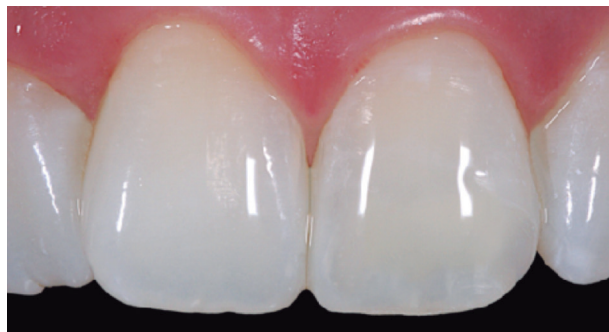**Figuras 11A a 11H.** Secuencia en la colocación de los incrementos de resina compuesta uno por uno respetando los colores escogidos en cada una de las regiones mapeadas en el ensayo clínico restaurador.



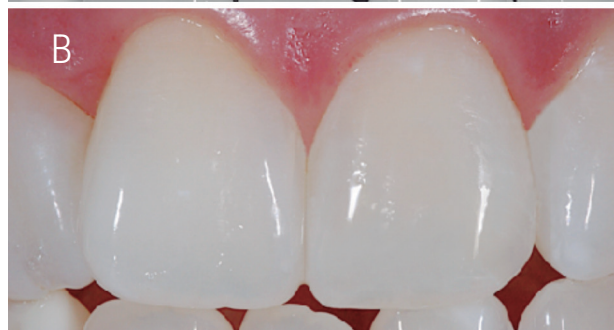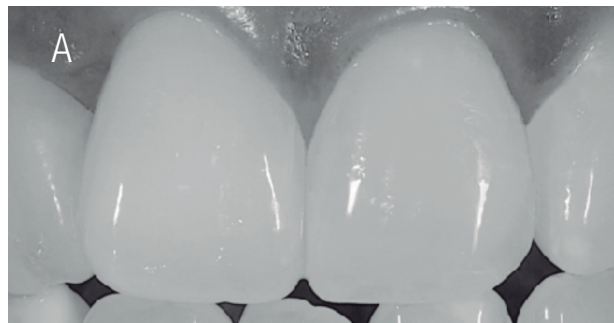**Figuras 12A & 12B.** Aplicación de un último incremento de resina translúcida con la ayuda de pinceles especiales no adherentes.



**Figura 13.** Restauración final inmediatamente después del acabado inicial. Observe la resequedad de la encía, así como la deshidratación de la pieza dental causada por la utilización adecuada de un aislamiento dental absoluto.



**Figura 14.** Restauración final 24 horas después del pulido y acabado. Obsérvese la hidratación de la pieza dental en conjunto con la restauración de resina compuesta.



**Figuras 15A & 15B.** Restauración final 1 semana después del pulido y acabado. Fotografía que determina la integración cromática del tejido dental con la resina compuesta artificial, además de su hidratación completa para la adecuada prueba de color.

## CONCLUSION

Los procedimientos mecánicos para la preparación de cavidades mínimamente invasivas asociados a la utilización de sistemas de adhesión con tecnologías de avanzada, nos ayudan a reforzar una línea de odontología más conservadora y predecible. Con resultados más confiables para el profesional y más apreciados por nuestros pacientes, la odontología mínimamente invasiva reafirma la necesidad de preservar el tejido dental sano. Este tipo de protocolos conservadores nos permiten heredar un concepto de preservación de tejido dental, el cual es insustituible, como un legado de filosofía para todos los nuevos y actualizados profesionales de nuestra era.

## REFERENCIAS

1. Musale P. K., Yadav T., Ahmed B. M. Clinical Management of an Epigenetic Enamel Hypoplasia - A Case Report. *Int J Clin Dent Sci* 2010; 1: 77-80.
2. Marson F. C., Sensi L. G., Bertholdo G., Silva C. O. Diferenças clínicas e de tratamentos entre a fluorose e a hipoplasia do esmalte. *R Dent Press Estét* 2009; 6:52-61.
3. Björndal L., Thyslstrup A. A structural analysis of approximal enamel caries lesions and subjacent dentin reactions. *Eur J Oral Sci* 1995;103: 25-31.
4. Azevedo D. T., Almeida C. G., Faraoni-Romano J. J., Geraldo-Martins V. R., Palma-Dibb R. G. Restorative treatment on permanent teeth with enamel hypoplasia and crown dilacerations caused by trauma to their primary predecessors. *Int J Dent* 2011; 10: 38-41.
5. Martos J., Gewehr A., Paim E. Aesthetic approach for anterior teeth with enamel hypoplasia. *Contemp Clin Dent* 2012; 3: S82-5.
6. Elcock C., Smith R. N., Simpson J, Abdellatif A., Bäckman B., Brook A. H. Comparison of methods for measurement of hypoplastic lesions. *Eur J Oral Sci* 2006; 114 (suppl1): 365-369.
7. Clarkson J. Review of terminology, classifications, and indices of developmental defects of enamel. *Adv. Dent Res* 1989; 3: 104-109.
8. Ribas A. O., Czlusniak G. D. Anomalias do esmalte dental: Etiologia, diagnostico e tratamento. *Biol Health Sci* 2004; 10:23-26.
9. Suckling G. W., Nelson D. G. A., Patel M. J. Macroscopic and scanning electron microscopic appearance and hardness values of developmental defects in human permanent tooth enamel. *Adv Dent Res.* 1989 Sept; 3 (2): 219-33.
10. Khatri A., Nandlal B. An indirect veneer technique for simple and esthetic treatment of anterior hypoplastic teeth. *Contemp Clin Dent.* 2010 Oct; 1 (4) 288-90.
11. Reston E. G., Corba D. V., Ruschel K., Tovo M. F., Barbosa A. N. Conservative approach for esthetic treatment of enamel hypoplasia. *Oper Dent.* 2011 May-Jun; 36 (3): 340-3.
12. Carvalho L. D., Bernardon J. K., Bruzi G., Andrada M. A., Vieira L. C. Hipoplastic enamel treatment in permanent anterior teeth of a child. *Oper Dent.* 2013 July- Aug; 38 (4): 363-8.
13. Reston E., Corba D., Ruschel K., Tovo M., Barbosa A. Conservative approach for esthetic treatment of enamel hypoplasia. *Oper Dent* 2011; 36: 340-3.
14. Bernardon J. K., Gondo R., Baratieri L. N. Minimally invasive restorative treatment of hypoplastic enamel in anterior teeth. *Am J Esthet Dent.* 2011; 1 (1): 2-13.
15. Vanini L. Light and color in anterior composite restorations. *Pract Periodontics Aesthet Dent* 1996; 8: 673-682.

16. Vanini L., Mangani F., Klimovs-kaia O. Colour in dentistry. In: Vanini L, Mangani F, Klimovs- kaia O. Conservative Restoration for Anterior Teeth. Viterbo, Italy: ACME, 2005:97–200.
17. Villarroel M., Fahl N., De Sousa A. M., De Oliveira O. B. Jr. Direct esthetic restorations based on translucency and opacity of composite resins. *J Esthet Rest Dent* 2011; 23: 73-87.
18. Schmeling M., Andrada M. A., Maia H. P., Araújo E. M. Translucency of value resin composites used to replace enamel in stratified composite restoration techniques. *J Esthet Restor Dent*. 2012 Feb; 24 (1): 53-8.
19. Ardu S., Krejci I. Biomimetic direct composite stratification technique for the restoration of anterior teeth. *Quintessence Int* 2006; 37: 167-174 [erratum 2006; 37: 408].
20. Dietschi D. Layering concepts in anterior composite restorations. *J Adhes Dent*. 2001; 3 (1): 71-80.
21. Baratieri L. N., Araujo E., Monteiro S. Jr. Color in natural teeth and direct resin composite restorations: Essential aspects. *Eur J Esthet Dent* 2007; 2: 172-86.
22. Heller A. Clinical procedures to avoid the ‘dark halo’ in restorations with direct composite resins. *Dent Update* 2011; 38: 304-6, 309-10, 312.
23. Pontons-Melo J. C., Furuse A. Y., Mondelli J. A direct composite resin stratification technique for restoration of the smile. *Quintessence Int* 2011; 42: 205-11.
24. Samorodnitzky-Naveh G. R., Geiger S. B., Levin L. Patients satisfaction with dental esthetics. *J Am Dent Assoc*. 2007 June;138 (6): 805-8.
25. Villarroel M., Fahl N., Sousa A. M., Oliveira O. B. Jr. Direct esthetic restorations based on translucency and opacity of composite resins. *J Esthet Restor Dent*. 2011 Apr; 23 (2): 73-87.



Attribution (BY-NC) - (BY) You must give appropriate credit, provide a link to the license, and indicate if changes were made. You may do so in any reasonable manner, but not in any way that suggest the licensor endorses you or your use. (NC) You may not use the material for commercial purposes.