

CASE REPORT

DOI: 10.15517/IJDS.2020.39214

Recibido:
10-V-2019

Restableciendo la oclusión funcional con restauraciones parciales de cerámica adhesiva tipo Onlay. Reporte de caso clínico

Aceptado:
23-VII-2019

Publicado en línea:
4-X-2019

Functional Rehabilitation with an Onlay Ceramic Adhesive Restoration: Case Report

Juan Carlos Ramírez Barrantes DDS, MSD, PhD¹

1. Departamento de Ciencias Restaurativas. Facultad de Odontología. Universidad de Costa Rica, Costa Rica.

Autor para correspondencia: Dr. Juan Carlos Ramírez Barrantes - juan.ramirez@ucr.ac.cr

RESUMEN: El objetivo de este artículo es analizar las indicaciones para la selección adecuada de restauraciones parciales de cerámica adhesiva tipo Onlay, proporcionando el protocolo clínico paso a paso para su correcta aplicación. Principios biomecánicos basados en consideraciones morfológicas y términos geométricos, deberán estar presentes para la cuidadosa preparación de cavidades tipo Onlay. Se discuten conceptos sobre las preparaciones cavitarias bajo condiciones esenciales en la preservación de tejido dental sano, sin compromiso de cúspides de soporte o vertientes que comprometan el resultado final de la restauración en condiciones funcionales y estéticas debidamente planificadas. La sugerencia del autor es respetar y seguir de forma puntual cada uno de los pasos aplicados en el protocolo clínico restaurador, para mejorar el resultado final de las restauraciones en los casos clínicos personalizados.

PALABRAS CLAVES: Estética; Sistemas adhesivos; Resinas compuestas; Restauraciones mínimamente invasivas.

ABSTRACT: The objective of this article was to analyze the indications for the proper selection of Onlay adhesive ceramic restorations, providing a step-by-step clinical protocol. Biomechanical principles based on morphological considerations and geometric terms must be present for the careful preparation of Onlay-type cavities. Concepts about cavitory preparations are discussed under essential conditions in the preservation of healthy dental tissue, without compromising the functional and aesthetic results over time. The author's suggestion is to respect and follow in a timely manner each of the steps applied in this restorative clinical protocol, to improve the final outcome of the restoration.

KEYWORDS: Esthetic; Adhesive systems; Composite resins; Minimally invasive restorations.

INTRODUCCIÓN

Los avances en la tecnología sobre adhesivos, cementos y materiales cerámicos como, el aumento de las exigencias estéticas de los pacientes, han incrementado las indicaciones para la utilización de restauraciones de cobertura parcial de cerámica tipo inlay, onlay y overlay, permitiendo obtener más resultados imperceptibles y exactos con respecto al color natural del diente.

Existe la posibilidad de restaurar dientes posteriores con pérdida de tejido dental afectado escogiendo el más adecuado material restaurador adherido. Una preparación cavitaria geoméricamente confeccionada cumplirá con los requerimientos básicos respetando los principios biomecánicos del diente. La cavidad deberá prepararse de forma conservadora, respetando el criterio de Odontología Mínimamente Invasiva, para preservar la mayor cantidad del tejido dental sano en la eliminación de cualquier estructura dental inestable o con soporte dudoso. Partiendo de este concepto, deben reducirse aquellas cúspides no soportadas por dentina que se encuentren delgadas o debilitadas aumentando la durabilidad de la restauración. Así, en la preparación cavitaria biomecánica bien detallada, definida y finalizada se podrá realizar un análisis minucioso de la estructura dental remanente íntegramente preservada. En relación, este procedimiento puede ser sensible y desafiante para el profesional, siendo que sus tiempos de trabajo serán en el paciente aún mas extensos.

Los procedimientos más difíciles en la confección de restauraciones parciales de cerámica en el sector posterior son la correcta elaboración anatómica de la superficie oclusal y la creación de las superficies proximales, orientadas y contorneadas con respecto a los puntos de contacto bien ubicados y ajustados hacia los rebordes marginales de sus dientes adyacentes. Una pieza dental posterior restaurada puede ofrecer un excelente desempeño clínico a largo

plazo con este tipo de restauración (1-4), pero, el riesgo de caries recidiva o de bruxismo, afectara considerablemente su duración (5,6).

Se ha documentado que las restauraciones parciales indirectas de cerámica, tipo onlay y overlay, son más duraderas cuando los dientes posteriores son restaurados en forma amplia por perdida o defecto de su tejido dental, no olvidando los principios biomecánicos en relación con las consideraciones mínimamente invasivas aplicadas en el diseño geométrico de la preparación (7-17).

Los diferentes factores que contribuyen al éxito de este tipo de restauración son las propiedades de los materiales restauradores y las técnicas de cementación adhesiva utilizadas, los cuales se estudian con mucha frecuencia en la literatura odontológica publicada (18,19).

Sin embargo, no se ha establecido un consenso con respecto a la confección de la forma de la preparación cavitaria para este tipo de restauración, debido a que dependerá de la cantidad y calidad de tejido dental remanente al finalizar la preparación con respecto a su forma geométrica (19-27). Para esto, deberá manejarse la aplicación de conceptos y conocimientos debidamente basados y fundamentados en la literatura con evidencia científica.

De esta forma, en el diente, el diseño de la preparación cavitaria es un factor determinante para el éxito de la confección de restauraciones parciales de cerámica (20-29).

En el desarrollo del artículo, se presentará un concepto de preparación cavitaria simplificado y no retentivo, muy utilizado para este tipo de restauraciones. El objetivo de este concepto de preparación simplificada es crear una unidad biomecánica en forma de bloque, comprendida entre la cerámica adherida, el cemento resinoso y la estructura dental remanente, funcionando de la

manera más favorable para obtener un tratamiento dental restaurativo de larga duración.

Los principios básicos del concepto de unión, restauración-cemento-diente con su contribución a la durabilidad del diente restaurado, serán analizados.

Posteriormente un análisis biomecánico correcto antes y durante la preparación cavitaria, determinará la cantidad de desgaste en el tejido dental.

Así mismo, el protocolo clínico de cementación para la restauración de dientes con coronas parciales de cerámica, se describirá paso a paso.

Finalmente, durante la descripción del caso clínico se desarrollarán criterios para la durabilidad clínica y cementación de restauraciones parciales de cerámica no retentiva, según datos publicados y basados en la literatura con evidencia científica.

CASO CLÍNICO

El paciente autoriza mediante consentimiento informado, la publicación en anonimato del caso clínico con fines didácticos y/o académicos.

Paciente de 25 años, sexo femenino se presentó a la clínica dental para realizar una revisión dental de rutina. Con el examen clínico y radiográfico se determinó que su condición dental era buena, con estado periodontal estable y técnicas personales de higiene bucal diariamente bien aplicadas (Fig.1). Su queja principal, "tengo dos restauraciones feas en resina que las veo de diferente color y más cuando me sonrío" (Fig. 2A a 2C).

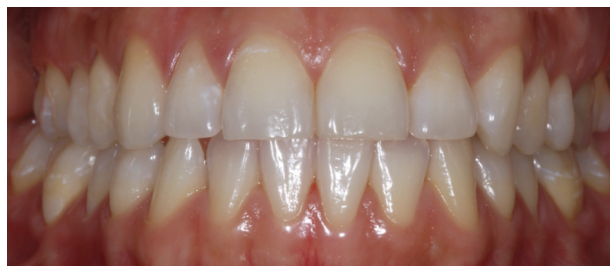

Figura 1. Vista inicial frontal mostrando la estabilidad oclusal bilateralmente. Línea media en posición correcta con relación a la oclusión.

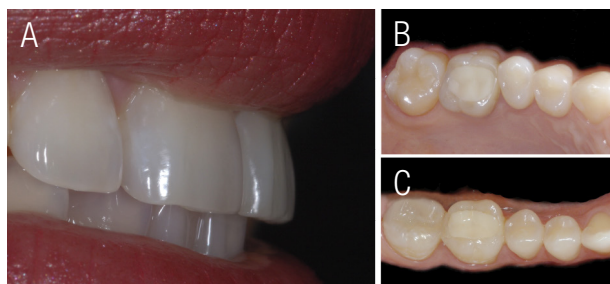


Figura 2A a 2C. Vista lateral en oclusión en armonía con los labios, estéticamente dientes anteriores con belleza natural. En contraposición restauraciones de resina compuesta posteriores insatisfactorias.

CONSIDERACIONES GENERALES

Las condiciones ideales sobre higiene oral y periodontal serán indispensables al inicio, durante y después de todo tratamiento dental restaurador. El compromiso del paciente al aceptar el tratamiento y permitir promover su estado de salud bucodental, facilitaran las condiciones para que el pronóstico sea aun más exitoso. Valorar periódicamente, crear conciencia, incentivar e impartir técnicas de higiene oral y cepillado dental ofrecerán como resultado final la garantía de un excelente desempeño clínico. De esta forma, inicialmente el paciente fue sometido a terapias de profilaxis y promoción de la salud

bucodental durante 15 días antes del tratamiento, obteniéndose resultados finales satisfactorios para iniciar con su plan del tratamiento restaurador (Fig. 3A a 3G).

En el análisis clínico de la condición inicial de las restauraciones en resina compuesta de la primera molar superior derecha 1.6 y primera molar inferior derecha 4.6, se observaron, la presencia de restauraciones insatisfactorias con defectos marginales y color diferente a la estructura natural del diente.

En el análisis biomecánico de las superficies, se determinó que la pieza dental mas afectada era la 1.6, con una extensión de la restauración de resina compuesta hacia el tercio cervical,

invadiendo la cúspide mesio vestibular, mientras que la pieza 4.6 estaba circunscrita a una restauración MOD. No existía en ninguna de ellas la presencia de micro fracturas de esmalte o aparentes socavados sobre las cúspides de trabajo. Tampoco la presencia de facetas de desgaste oclusales que indicaran cargas oclusales fuertes durante la oclusión o masticación.

En relación a la estabilidad oclusal del paciente se establecieron los puntos de contacto en las superficies oclusales inicialmente, especialmente en la piezas dentales donde se rehabilitaría con restauraciones parciales de cerámica, transcribiendo a un esquema de diseño oclusal la anotación de los puntos de contacto existentes antes de iniciar las preparaciones cavitarias (Fig. 4).

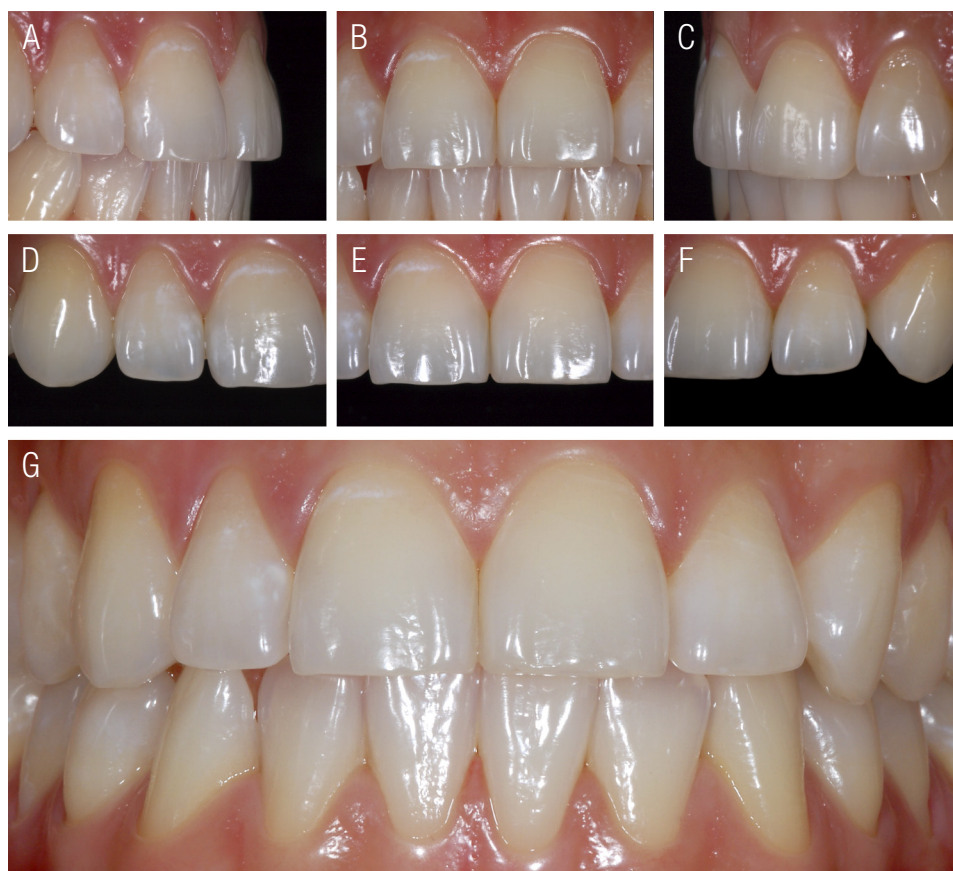


Figura 3A a 3G . Vistas frontales y laterales en oclusión del sector anterior. En acercamiento se observa la condición dental y periodontal del paciente después de la terapia intensiva sobre promoción de la salud bucodental.

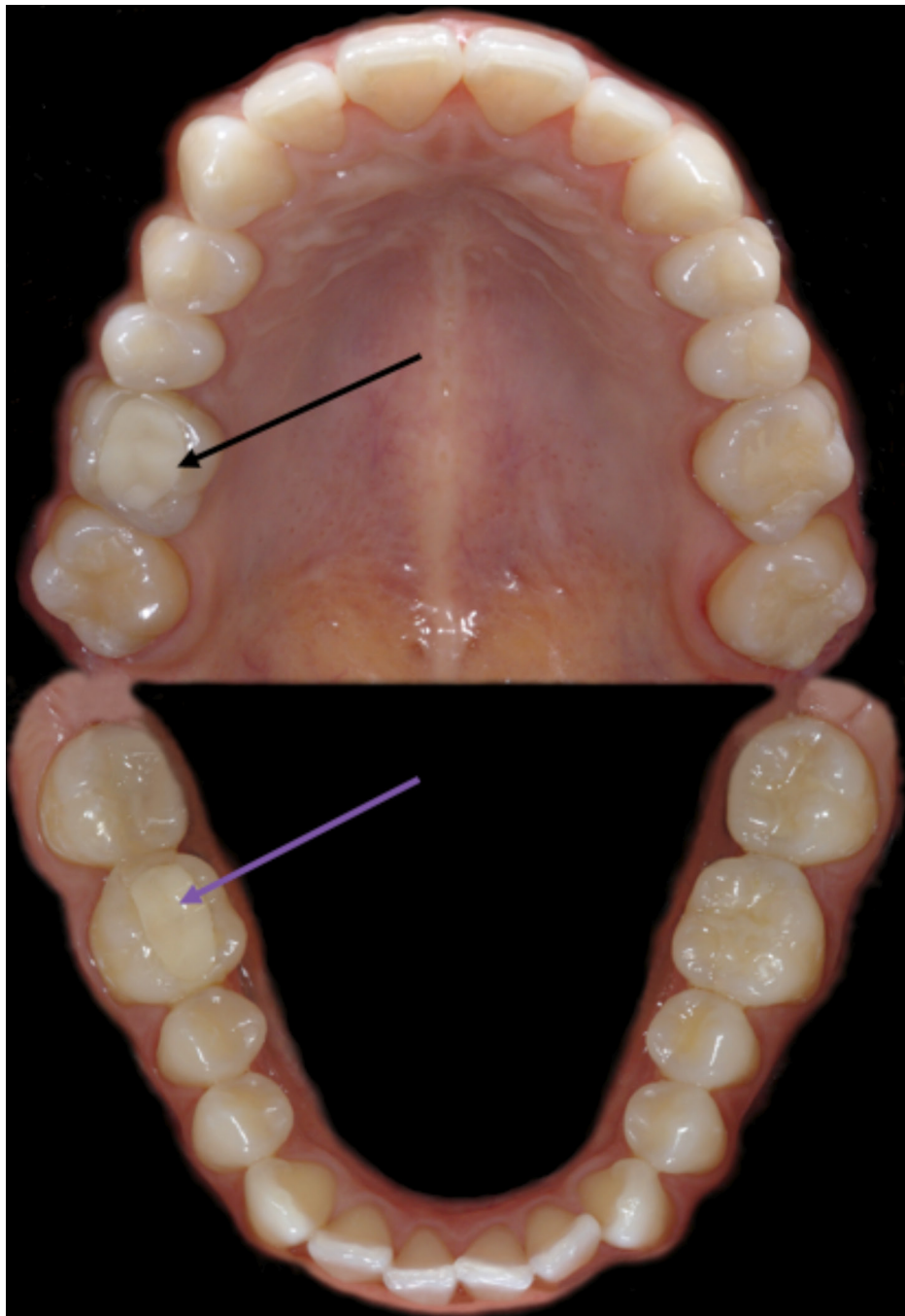


Figura 4. Vistas oclusales totales. Se observar la condición dental del paciente y la presencia de dos restauraciones insatisfactorias, indicadas con las flechas.

PRINCIPIOS BÁSICOS PARA LA CONFECCIÓN DE LA PREPARACIÓN CAVITARIA

Fueron valoradas las radiografías de control inicial, periapicales y de aleta, correspondientes a las piezas dentales comprometidas 1.6 y 4.6, sin visualizar caries recidiva y sin esperar provocar mecánicamente durante la preparación algún tipo de riesgo de exposición pulpar.

Se controlaron todos los aspectos oclusales de análisis de fuerzas y carga sobre las piezas dentales. Se prestó atención a la musculatura del paciente, las actividades funcionales y/o parafuncionales, la intensidad y la dirección de las fuerzas, la ubicación y fuerza de los puntos de contacto, como también los contactos sobre las cúspides.

Inicialmente se realizó el aislamiento del campo operatorio de forma absoluta, trabajando las restauraciones en su momento individualizadas y con la ayuda del dique de goma para obtener mayor visibilidad. Se eliminaron las restauraciones insatisfactorias con puntas de diamante esféricas # 6 (KG Sorensen, Cotia, SP, Brasil) en alta y baja rotación a una velocidad de 7.000 a 14.000rpm, acompañada de suficiente irrigación de agua como refrigerante. Después de la remoción total se valoró la condición clínica e histomorfológica del esmalte y la dentina, no encontrándose ninguna lesión cariosa que comprometiera el diseño de las preparaciones cavitarias, ni su condición biológica pulpar.

Posteriormente, se llevó a cabo un análisis biomecánico más detallado de las preparaciones cavitarias. Se controló el grosor y la calidad de las cúspides, el grosor de las crestas marginales y la presencia de grietas o líneas de fractura, además, las superficies vestibulares, palatinas o linguales de las dos preparaciones no presentaban cúspides socavadas. En todas las cúspides, el esmalte estaba apoyado sobre dentina sana. Así, ninguna de las presentes requirieron la necesidad de ser reducidas ocluso cervicalmente en cantidades

de 2mm. En cuanto a la calidad y cantidad de estructura dental remanente, inmediatamente, una vez más fue evaluada minuciosamente para permitir la selección de un material restaurador compatible con las condiciones del caso clínico, tomando en consideración tipo de preparación, eliminando o no cúspides y tipo de restauración, considerando una restauración directa o indirecta, que podría ser seleccionada. En este caso clínico en particular, existió la necesidad de liberar el espacio de la cúspide mesiovestibular de la pieza 1.6 como se mencionó anteriormente, casi hasta el tercio medio cervical, aproximadamente 2mm, la cual era parte de la restauración inicial de resina compuesta que fue removida.

En la decisión final, considerando las exigencias del caso clínico para escoger el tipo de restauración y material restaurador para las piezas dentales, se optó por restauraciones parciales de cerámica tipo Onlay constituidas por cerámica vítrea reforzada por Disilicato de Litio.

Esta vez, otra radiografía periapical y de aleta intermedia fueron realizadas, las cuales nos permitió valorar la profundidad de la preparación para la restauración planificada, también la presencia o no de caries recidiva no removida, defectos estructurales de líneas de fractura longitudinal o transversal y el riesgo de alguna exposición pulpar. Pero tal vez la observación más importante que logramos obtener del análisis radiográfico fue la ubicación de la terminación cervical interproximal de los cajones mesial y distal, estos eran ideales en su condición, ligeramente supragingivales. De ser necesario según valoración y decisión del profesional puede presentarse en algunas condiciones el programar una cirugía previa, una gingivectomía u osteoplastia (cuando el ancho biológico ha sido invadido), dependiendo de la ubicación de este margen cervical el cual en su última ubicación infragingival pueda comprometer el desempeño clínico de la restauración (30).

Existen un tratamiento alternativo no invasivo, en contraposición de un alargamiento de corona quirúrgica. Consiste en la reubicación de los márgenes cervicales de los cajones interproximales más supragingivalmente, sin comprometer el ancho biológico y el fondo del surco en su extensión delimitante de aproximadamente 3mm. Esta reubicación es conocida como "elevación profunda del margen" (DME). Este procedimiento es realizando por medio de la inserción de una resina compuesta de baja contracción por polimerización para la elevación profunda del margen cervical, esto respetando las indicaciones de adhesión con sistemas adhesivos de tres pasos, libre de humedad y control exigente de no contaminación por el sangrado o interdifusión del líquido crevicular, y esto sobre un protocolo de adhesión elegido. Lo que se espera con esta técnica es que se facilite, el tomar la impresión definitiva de la preparación, el aislamiento total y la técnica de cementación de la restauración indirecta (18,31,32).

Aunque la técnica es prometedora (33-36), a su vez es muy sensible y no existen estudios sobre la influencia en su desempeño clínico, longevidad de la restauración y salud periodontal (37).

En las zonas donde se removieron grandes cantidades de resina compuesta y se formaron muy pequeños socavados debajo de las cúspides, se procedió a la aplicación del sistema adhesivo de tres pasos (Syntac, Ivoclar Vivadent, Schaan, Liechtenstein) en combinación con una resina compuesta fluida de baja contracción Bulk o su similar una resina compuesta en pasta Microhíbrida, rellenando así las áreas comprometidas y proporcionado longitudinalmente una continuidad estable de superficie plana de las paredes internas o pisos en la reconstrucción de la preparación.

Para la confección de la preparación de las cavidades en las piezas dentales 1.6 y 4.6

se tomaron en consideración como requisitos indispensables los conceptos básicos de los diseños convencionales. Adoptando inicialmente, la selección de las puntas diamantadas que proporcionaran cavidades con las características geométricas necesarias para recibir la rehabilitación de las piezas dentales con restauraciones parciales de cerámica tipo Onlay de Disilicato de litio.

Las puntas diamantadas fueron seleccionadas con las series #3131(G,F,FF), #4137(G,F,FF), #4138(G,F,FF), (KG Sorensen, Cotia, SP, Brasil), teniendo la particularidad de proporcionarnos las características necesarias para este tipo de preparaciones, confeccionando así, paredes ligeramente expulsivas con angulaciones en toda su extensión en forma continua de aproximadamente entre 6° a 10° grados, permitiéndonos aumentar y asegurar la estabilidad mecánica e inserción en forma pasiva de las restauraciones parciales de cerámica tipo Onlay que serían confeccionadas extraoralmente en el laboratorio (Fig. 5A a 5F).

Los ángulos internos confeccionados por el área inicial activa de la punta diamantada permitieron obtener ángulos redondeados, los cuales, minimizaran considerablemente las concentraciones de estrés de fuerzas axiales provocadas por la masticación, o movimientos de lateralidad, protusivos y retrusivos, que podrían comprometer la fractura del remanente dental o en la mayoría de los casos la restauración. A su vez, los márgenes proporcionados en la confección de la cavidad por la extensión de la punta diamantada, fueron bien delimitados por ángulos cavosuperficiales nítidos conformados por angulaciones de 90°, estos formados por las paredes internas expulsivas de la cavidad y la superficie externa del remanente dental, en la mayoría de los casos constituida por esmalte. Siendo, el esmalte a su vez un elemento de suma importancia en el momento de la aplicación del sistema adhesivo para un mejor y mayor selle marginal provocando la vedación del esmalte

en el momento de la etapa de cementación, garantizándonos así permanentemente una mejor calidad del selle marginal de la restauración. Estas características nos permitirán obtener una adaptación delimitada casi perfecta por la restauración parcial de cerámica tipo Onlay.

La profundidad proporcionada estuvo en el límite de aproximadamente 1.5mm a 2mm dependiendo de la región preparada, esto para obtener la espesura adecuada de la restauración cerámica. El fondo de la preparación cavitaria, en su piso pulpar, se confeccionó una superficie con forma plana y lisa, sin irregularidades para aumentar la adaptación interna y el ajuste marginal de la restauración.

Es importante recordar que las preparaciones cavitarias para restauraciones de cerámica parciales tipo Onlay deben presentar la geometría básica más simple posible, evitando bordes cavosuperficiales afilados y ángulos agudos, con una profundidad uniforme de la preparación de un mínimo aproximadamente de 1,5mm a 2mm. Las fuerzas de tensión deben de transformarse siempre que sea posible en fuerzas de compresión cambiando el diseño geométrico de la preparación. Las superficies de contacto para las restauraciones cerámicas deben de confeccionarse de la forma más plana y lisa posible, aumentando una mayor área de contacto. Las fuerzas de tensión y repentinos cambios en los movimientos de bilateralidad deben de evitarse con desplazamientos suaves e ininterrumpidos, libres de contactos prematuros en este tipo de restauraciones.

Con respecto a este nuevo concepto simplificado de preparación dental, se debe enfatizar que este concepto funciona solo en la condición donde se obtenga una unión de alta calidad a la estructura dental remanente existente. Si se cometen errores de aplicación al respecto, se pueden esperar fallas en la restauración a muy corto plazo.

Una vez terminadas las preparaciones se revisaron cada uno de los requisitos y detalles finalizados en la geometría cavitaria (Fig.6A a 6D). Las características principales de este diseño modificado de preparación cavitaria son más frecuentemente utilizados para coronas parciales de cerámica, creando una superficie lisa de dentina con transiciones graduales y suaves entre concavidades y convexidades. No se requiere ninguna forma de resistencia y retención en ella y el perfil de la preparación sigue una curva suave y continua, con ángulos redondeados para aumentar y asegurar la estabilidad mecánica de la restauración. Además, el diseño no retentivo de la preparación del diente se considera como parte de un concepto completo, lo cual resultará en una carga biomecánica más favorable para el complejo formado por restauración - cemento adhesivo - diente, minimizando cualquier tipo de fuerza aplicada en su funcionalidad. Existen cuatro requisitos del diseño en la preparación cavitaria del diente. Inicialmente el área de la preparación debe ser resistente, debido a que durante la oclusión y masticación, las fuerzas oclusales de trabajo y de balance se concentran principalmente en el área central profunda del diente, sobre el piso pulpar, donde la superficie es capaz de soportar y apoyar mas continuamente la restauración. Las superficies preparadas deben ser lisas sin transiciones bruscas para disminuir la concentración de la fuerza tensil en el complejo compuesto por el diente, el cemento y la restauración. En el sistema adhesivo que es un material compuesto fluido, se crea un área de disipación de la fuerza tensil. Esto significa que las fuerzas absorbidas por la restauración se transfieren de la manera más favorable a la interface adhesiva y al diente, convirtiendo la fuerza de tracción aplicada en la cerámica y la interface adhesiva, en fuerza compresiva. Un cuarto requisito es que los márgenes de la preparación deben ser definidos con precisión para que la preparación permita el mejor ajuste posible interno y marginal de la restauración, así

la línea de cementación debe variar entre 50 y 100µm (38,39).

Lo ideal es que los márgenes de la preparación estén ubicados en el esmalte, aunque estará determinado por la extensión de la lesión. En particular, el margen de la preparación debe ubicarse en el esmalte para obtener un sellado marginal óptimo y permitir la estabilidad de la unión a largo plazo sobre la extensión de la superficie adhesiva de la dentina (40,23). Los prismas de esmalte deben cortarse oblicuamente para garantizar la máxima resistencia de unión y crear estabilidad mecánica para la restauración. Al seccionar o cortar los prismas de esmalte de manera oblicua, las tensiones se reubicarán principalmente en el área central mas profunda del diente, no fuera del diente, así la restauración contará con un asentamiento más estable en el área donde se concentrara la mayor cantidad

de la fuerza. La unión al esmalte oblicuamente seccionado permitirá como resultado una fuerza de adhesión significativamente mayor que aquella que se obtendría con el corte horizontal. Este esmalte de sección oblicua estará completamente soportado por dentina y las fuerzas se reubicarán de forma centralizada dentro del diente, y no afuera, específicamente en dirección hacia su periferia (41). Así, la restauración se beneficiará del soporte más estable en las áreas donde se concentra su mayor esfuerzo excéntrico.

Por último, se eliminó todo aquel tejido dental debilitado, específicamente los prismas de esmalte sueltos sin soporte o con poca espesura de estructura dental, evitando áreas o zonas de fragilidad eminentes que podrían provocar el fracaso de la restauración (20,28,29). En este caso utilizamos el instrumento ultrasónico (PCS, EMS or Sonicsys, KaVo).

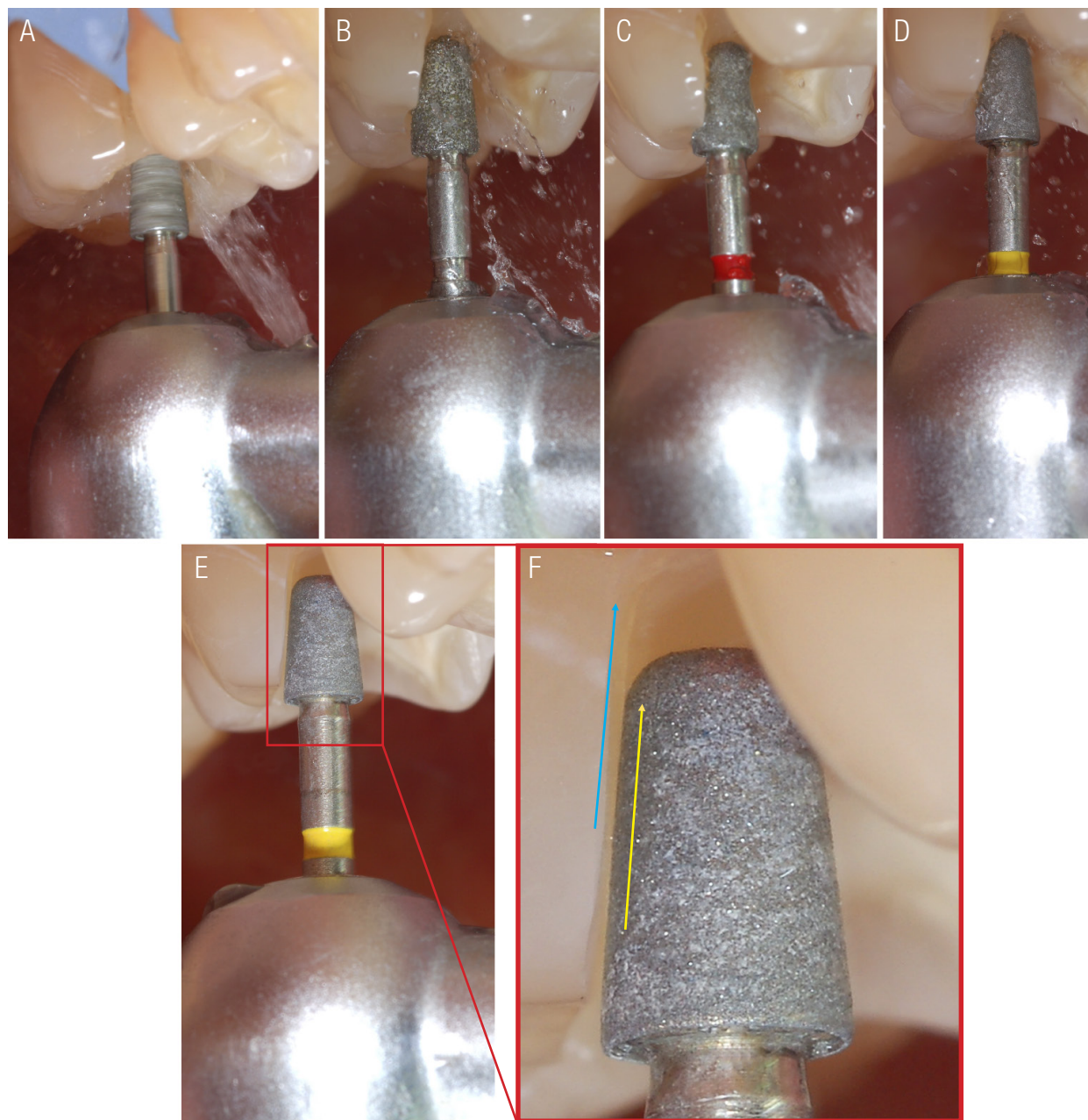


Figura 5A a 5F. Obsérvese el área activa de la punta diamantada sobre el eje longitudinal del diente formando una pared paralela ligeramente divergente en función del corte del tejido dental remanente. Líneas paralelas conforman la pared ligeramente expulsiva de aproximadamente 6° con conformación simultánea de ángulos internos redondeados.

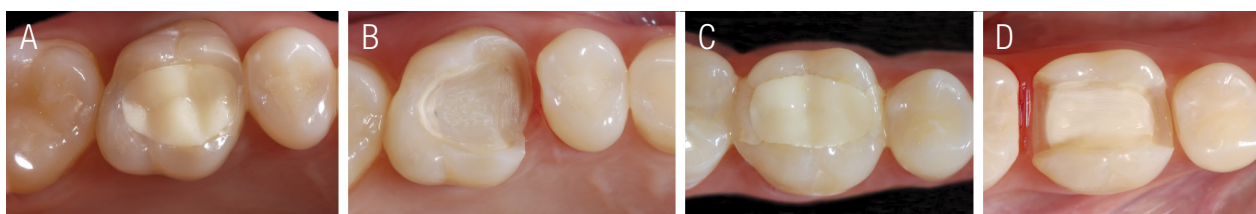


Figura 6A a 6D. Restauraciones de resina compuesta insatisfactorias y preparaciones cavitarias finalizadas. Se observan las preparaciones geométricas con el diseño finalizado para la confección de restauraciones parciales de cerámicas.

COLOCACIÓN DE HILOS RETRACTORES

La principal razón para lograr reproducir adecuadamente la línea de terminación de la preparación en una impresión, es el empleo de una técnica adecuada para el desplazamiento de la encía. De gran importancia será que, la encía se encuentre sana antes de la impresión, y de ser necesario realizar un control de la inflamación mediante un tratamiento periodontal o con un correcto provisional semicircunferencialmente ajustado a la terminación cervical. Las preparaciones cavitarias requieren involucrar íntegramente la línea de terminación, esto se realiza en función del surco gingival, colocando un hilo retractor acorde con las dimensiones de profundidad y ancho biológico relacionadas a su biotipo establecidas a su vez por la medición anticipada de una sonda periodontal.

Para la colocación de los hilos retractores fue utilizado un instrumento empacador de hilo retractor dentado, insertando el hilo # 000 o similar dentro del surco, iniciando en las superficies vestibulares, y siguiendo el protocolo de sumergirlo sin dilacerar la encía llegando al fondo del surco con movimientos suaves de “carreta” para permitir introducirlo poco a poco hasta llegar a la superficie contraria, en este caso,

las superficies finales palatina y lingual de cada una de las piezas dentales (Fig. 7A a 7D).

TOMA DE IMPRESIÓN CON SILICONA POR ADICIÓN

Para efectuar la impresión de las preparaciones cavitarias, se deberán conocer las propiedades específicas del material de impresión. Para seleccionar el más adecuado y lograr los objetivos deseados se debe de tomar en consideración las siguientes características, estabilidad dimensional, fluidez, flexibilidad, hidrofobicidad, recuperación elástica y definición al detalle.

Las impresiones fueron realizadas con material de impresión polivinilsiloxano, silicona por adición, con la técnica monofásica, sin retirar los hilos retractores y con una cubeta total acorde a las arcadas superior e inferior. La técnica utilizada para la aplicación del material de impresión en la cavidad oral, permite colocar el material fluido y a la vez esparcirlo sobre la preparación cavitaria con un soplo de aire suave mientras se va aplicando, para luego recibir la cubeta cargada con los dos materiales, pesado y liviano aun no endurecidos. El resultado, una impresión nítida con terminaciones bien definidas en toda la extensión de la preparación cavitaria (Fig. 8A a 8D).

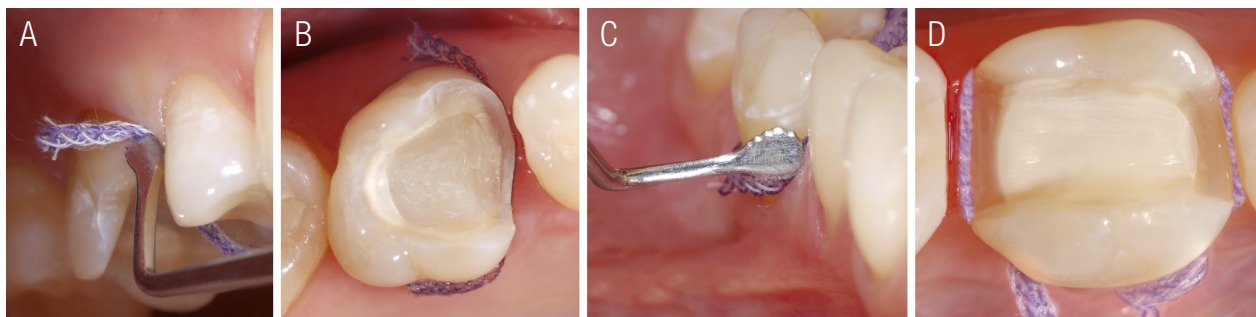


Figura 7A a 7D. Colocación del hilo retractor en cada una de las piezas dentales antes de la confección de la impresión.

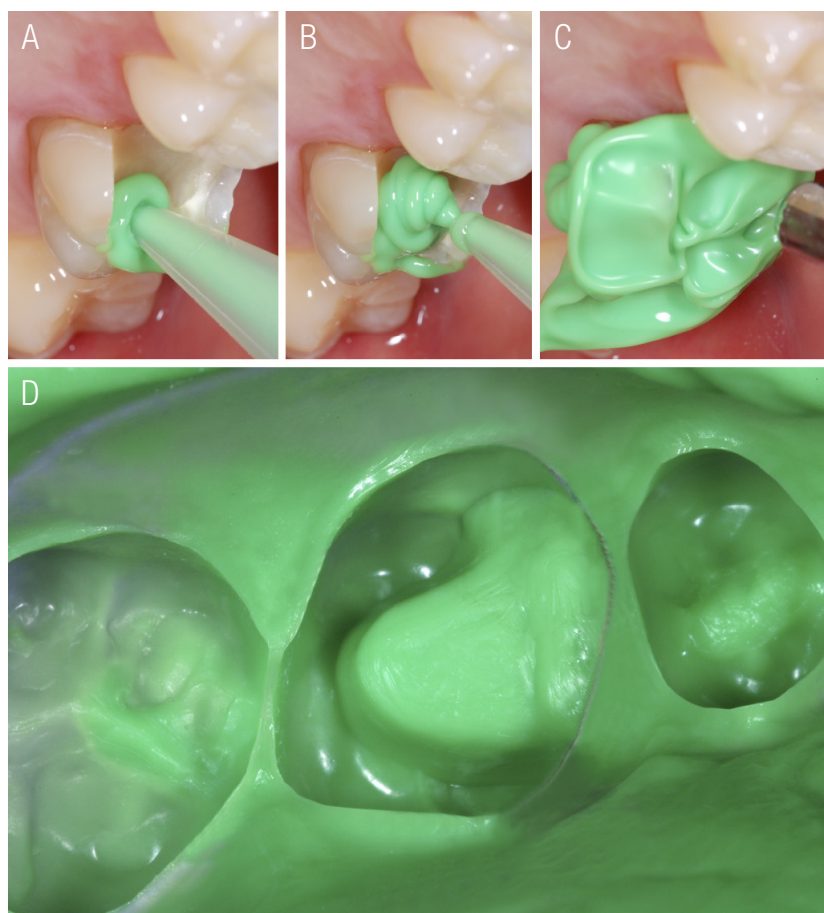


Figura 8A a 8D. Forma de aplicación del material de impresión para la confección de la impresión realizada con una técnica monofásica.

PROCEDIMIENTOS BÁSICOS DEL LABORATORIO

MODELOS DE TRABAJO

Las replicas de las preparaciones dentales finalizadas son los modelos de trabajo con las preparaciones cavitarias fieles e idénticas a aquellas que se prepararon.

El margen de la preparación debe ser nítido, preciso y definido en los modelos, lo que permitirá al técnico dental leer el margen de la preparación con mucha más claridad para la confección y adaptación de las restauraciones cerámicas. (Fig. 9A a 9D).

CONFECCIÓN Y ASENTAMIENTO DE LAS PIEZAS PROTÉSICAS DE DISILICATO DE LITIO EN LOS MODELOS DE TRABAJO CON YESO TIPO IV

La principal razón para la indicación de una corona parcial cerámica esta fundamentada en la presencia de tejido dental estructuralmente comprometido para devolver la anatomía natural del diente. Las vitrocerámicas más estudiadas dentro de la literatura y simultáneamente las más utilizadas para la confecciones de restauraciones adhesivas indirectas en la actualidad son aquellas que se encuentran reforzadas por cristales de disilicato de litio dentro de sus estructuras. Las restauraciones cerámicas fueron elegidas con

respecto a los materiales cerámicos ofrecidos en la industria para la práctica odontológica con las mejores propiedades mecánicas, físicas y ópticas para la elaboración de restauraciones adhesivas indirectas.

Las vitrocerámicas más utilizadas para la producción de restauraciones adhesivas indirectas en la actualidad son IPS e.max CAD / IPS e.max Press (Ivoclar Vivadent; Schaan, Liechtenstein). Así, las piezas protésicas fueron fabricadas a partir de pastilla IPS e.max Press de color HT, reforzada con partículas de cristales de Disilicato de Litio para conseguir reproducir los efectos ópticos de las piezas naturales y confeccionar de la forma más natural las restauraciones parciales tipo onlay (9,10,14,21,42-48). Este procedimiento de laboratorio depende de mucha precisión en el encerado y en la inyección del material. De esta manera, las piezas protésicas inicialmente se tallaron en cera y se procesaron por medio de la inyección de la pastilla de vitrocerámica reforzada, para posteriormente ser asentadas y ajustadas sobre los modelos de trabajo (Fig. 10).

Se puede observar que las piezas protésicas de cerámica confeccionadas, presentan un grosor de aproximadamente de 2mm, el cual debe ser lo más uniforme posible, para permitir una distribución homogénea de las fuerzas dentro de la restauración y a través de la interface adhesiva durante las cargas de oclusión. También es importante observar, la correcta inclinación interna de las superficies que la conforman, esto para obtener una carga de fuerza que se transfiera directamente hacia el centro de la pieza dental (Fig. 10). Recordando que, durante la aplicación de la carga oclusal, las fuerzas de tensión deberán reubicarse sobre el área central, desde la periferia hasta el centro del diente, para permitir que el diente restaurado

funcione como un diente natural que pueda disipar las cargas sobre su eje longitudinal en forma compresiva, específicamente sobre sus raíces. Esto se podrá conseguir si se siguen las consideraciones e indicaciones para este tipo de diseño de preparación en acople con una pieza protésica bien ajustada a su cavidad. Como el objetivo es realizar una restauración duradera con un desempeño clínico adecuado, es que se insiste en que la pieza protésica debe presentar un espesor mínimo de 1.5mm a 2mm dentro de sus márgenes (28,42).

Los resultados más favorables *in vivo* e *in vitro* se obtienen con las cerámicas gravables más resistentes disponibles en el mercado dental en la actualidad, es decir, las cerámicas vítreas de disilicato de litio, que además, presentan un comportamiento de desgaste similar al esmalte (49). En este concepto propuesto de preparación cavitaria, la retención de la restauración se basa principalmente en la unión adhesiva. Por lo tanto, la calidad de la unión a la restauración es clave siendo un factor importante para su éxito a largo plazo. Los cementos adhesivos proporcionan una unión más fuerte, resistente y duradera de la cerámica a la estructura dental remanente contribuyendo a una mayor resistencia de la pieza protésica (50).

Las coronas posteriormente a ser ajustadas y asentadas en los modelos de trabajo fueron probadas, ajustadas y asentadas en su respectivas cavidades geométricas de la cavidad oral. Se realizó un chequeo de la oclusión, para verificar sus puntos de contacto en oclusión con máxima intercuspidad, como movimientos protusivos, retrusivos y de lateralidad. Comprobando este análisis oclusal de estabilidad bilateral se procedió a preparar inicialmente y por separado, no simultáneamente, la pieza protésica y el substrato dental.

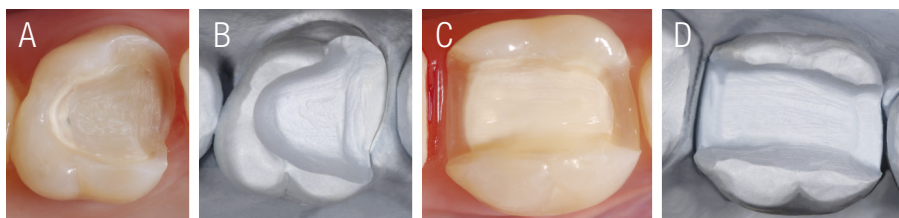


Figura 9A a 9D. Similitud de las preparaciones cavitarias con arquitectura geométrica junto a las replicas de los modelos de trabajo.

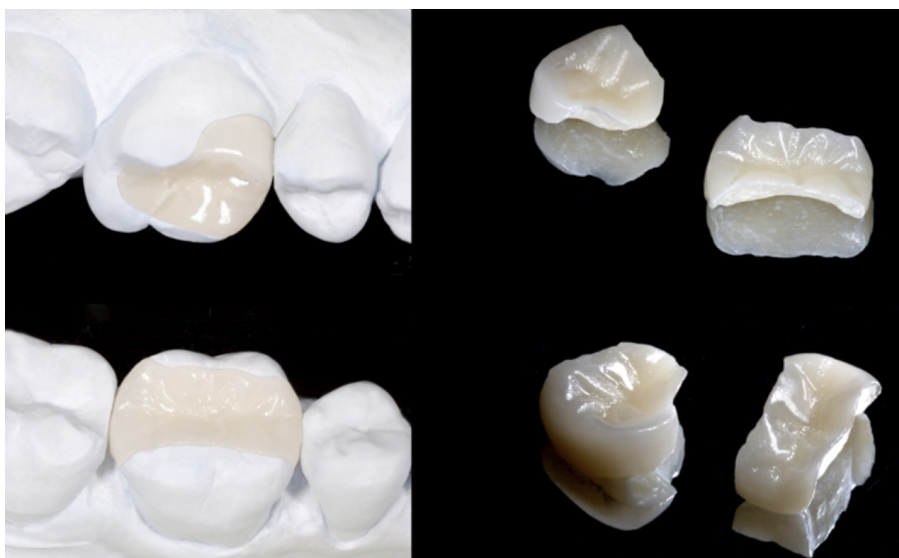


Figura 10. Coronas parciales de vitrocerámica reforzada con disilicato de litio fabricadas en IPS e.max Press, color HT (Ivoclar Vivadent; Schaan, Liechtenstein).

PRINCIPIOS BÁSICOS PARA EL TRATAMIENTO DE SUPERFICIE INTERNA DE LA PIEZA PROTÉSICA DISEÑADA EN DISILICATO DE LITIO.

TRATAMIENTOS QUÍMICOS PARA LA SUPERFICIE INTERNA

En concepto general, se acepta que la adhesión del cemento de resina a la cerámica se proporciona mediante dos mecanismos principales: el entramamiento micromecánico y la unión química. El entramamiento o la micro retención micromecánica se pueden proporcionar por grabado ácido, con un gel de ácido fluorhídrico (HF⁻), mientras que un agente de acoplamiento compuesto por silano aumenta la humectabilidad de la superficie cerámica y proporciona la unión química primaria (49). Varias cerámicas de vidrio

difieren en composición química y microestructura por lo que es necesario establecer procedimientos de unión según el tipo de vitrocerámica siguiendo las recomendaciones e indicaciones del fabricante (51,52,53). La vitrocerámica reforzada por disilicato de litio requiere un tiempo de grabado con ácido fluorhídrico HF⁻ más corto, aproximadamente 20s prudencialmente, en comparación con las vitrocerámicas reforzadas con feldespato o leucita. Con respecto al tiempo de grabado, es importante seguir las instrucciones del fabricante. En el tratamiento de superficie interna de la pieza protésica en disilicato de litio se debe de tomar en consideración el protocolo establecido para potencializar y extraer el mayor provecho del material en cuanto a la creación de microretenciones totalmente desobturadas por procedimientos químicos y mecánicos.

Es importante recalcar que en el protocolo aplicamos todos aquellos procedimientos existentes de tratamiento de superficie, siendo que pueden elegirse los procedimientos con las disoluciones seleccionadas dentro del protocolo, dependiendo de las condiciones en que se trabaje, lo que definitivamente no podrá faltar es, el ácido fluorhídrico (HF-) y el silano, disoluciones importantes para ofrecer un mayor desempeño clínico en la longevidad de la restauración.

Para la aplicación del protocolo completo sobre el tratamiento de superficie de las piezas protésicas se incluyen las siguientes consideraciones en cada uno de los pasos.

Inicialmente se colocó la pieza protésica sumergida “embutiéndola” en una porción de material pesado de impresión sobre un Dappen, de forma tal que cubriera y protegiera el área externa de la corrosión del ácido fluorhídrico, esto porque el hacer correr ácido sobre el

“Glasé” “brillo externo” de la corona parcial podrá provocar opacidad externa después del lavado. El “embutido” de la pieza protésica debe ser continuo de forma cubridora, donde solo se pueda observar la superficie interna de la pieza protésica expuesta. Enseguida se procedió a la aplicación de ácido fluorhídrico HF- al 10% por un tiempo prudencial de 20s, el gel se aplicó sobre toda la superficie interior y la acción del ácido se incrementó frotándolo con un micropincel. El gel de ataque con ácido fluorhídrico HF- se enjuagó muy cuidadosamente con un spray pulverizado de aire/agua destilada durante 60s, secándose a continuación la superficie con aire. También fue aplicado posteriormente ácido fosfórico al 37% por 15s, lavando con spray pulverizado de aire/agua por 30s eliminando las sales minerales residuales y secando. Por último, se colocó Ivoclean (dispersión de partículas de óxido de metal en agua) por 20s (Ivoclar Vivadent; Schaan, Liechtenstein), lavando con agua/aire pulverizada nuevamente y secando copiosamente por 20s (Fig. 11A a 11K).

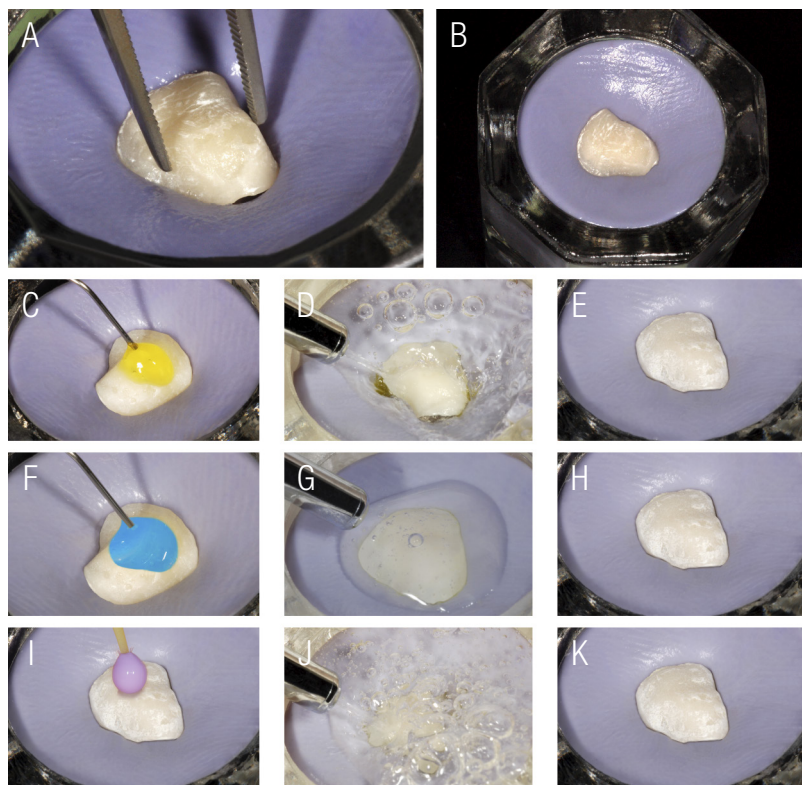


Figura 11A a 11K. Secuencia de tratamiento de superficie interna de la pieza protésica.

TRATAMIENTOS MECÁNICOS DE LIMPIEZA PARA LA SUPERFICIE INTERNA

Posteriormente se retiró la pieza protésica “desembutiéndola” y se colocó en un beaker con agua destilada. El beaker fue introducido dentro del tanque de llenado del dispositivo ultrasónico, al igual con agua destilada, el dispositivo se accionó por 5 minutos aproximadamente. Después del tiempo determinado fue retirada del recipiente beaker la pieza protésica antes de apagar el dispositivo de ultrasónico. Inmediatamente se dejó reposar y se secó copiosamente hasta observar una superficie color “Blanco Tiza”. Este procedimiento de limpieza nos permitió eliminar totalmente las trazas residuales de sales minerales no removidas en su totalidad por el ácido fosfórico, provocando la limpieza de las microretenciones provocadas

por el ácido fluorhídrico HF- 10% totalmente (Fig. 12A & 12B).

APLICACIÓN DEL AGENTE DE UNIÓN SILANO

Después de secar la superficie grabada copiosamente, se aplicó humectando toda la superficie con una gota y con la ayuda de un micropincel, el agente de unión Silano (Monobond Plus, Ivoclar Vivadent; Schaan, Liechtenstein) para humedecer toda la superficie interna, provocando así, una capa fina y dejando evaporizar el solvente por 60s, después se procedió a secar con aire de la jeringa try-way suavemente. Optativamente podrá colocarse también dentro de una cámara de aire caliente la pieza protésica silanizada por 60s a una distancia prudencial de 20cm (Fig. 13A & 13B).



Figura 12A & 12B . Recipiente beaker con agua destilada y piezas protésicas sumergido en el ultrasónico.

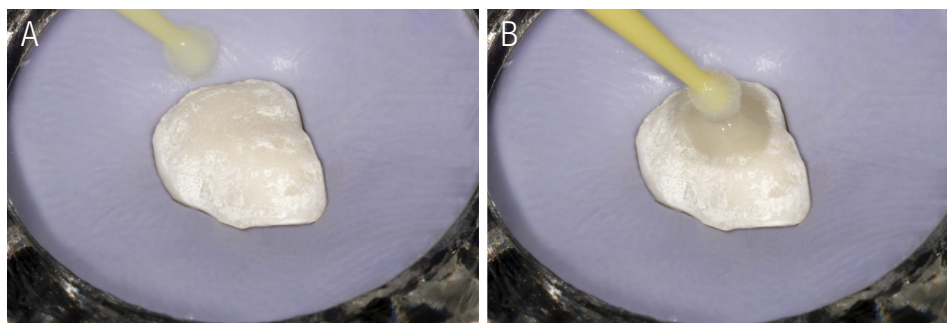


Figura 13A & 13B Colocación de silano en la superficie interna de la pieza protésica después de los procedimientos químicos y mecánico de limpieza de la superficie interna.

TRATAMIENTO CON EL SISTEMA ADHESIVO EN LA PREPARACIÓN CAVITARIA PARA RECIBIR LAS CORONAS PARCIALES DE CERÁMICA ONLAY

SUBSTRATO DENTAL

El proceso de cementación de las coronas parciales Onlay en disilicato de litio se inició con la colocación del aislamiento absoluto con dique de goma, el cual, debe ser totalmente estricto y necesario en el protocolo. Así, se procedió a eliminar los provisionales confeccionados en Revotek LC (GC America, Tokyo, Japan) de las preparaciones cavitarias en las diferentes arcadas en su debido momento y en cada uno de los procedimientos individualizados. Posteriormente con un cepillo Robinson y agua pura se limpiaron las preparaciones cavitarias para eliminar los residuos de contaminación existentes.

El sistema adhesivo escogido fue un sistema adhesivo de tres pasos, Syntac (Ivoclar Vivadent; Schaan, Liechtenstein). El proceso adhesivo en el substrato dental dió inicio con el grabado ácido total por 30s en toda la extensión de la preparación cavitaria. Para realizar el procedimiento correctamente, se aplicó inicialmente ácido fosfórico al 37% en gel de forma selectiva en el esmalte periférico del borde cavosuperficial de la preparación. Se inició primeramente en el esmalte periférico de la preparación, delimitando todo el borde cavosuperficial de la misma, para después pasar a dispersar el ácido en la dentina, condicionándola por un tiempo prudencial de 15s máximo y frotando con un micropincel para una mejor interdifusión del ácido en la parte interna de la preparación. El gel crea un patrón de grabado microrretentivo en el esmalte y a la vez elimina el barro dentinario limpiando la superficie de la dentina de contaminantes y liberando el área interna de los túbulos dentinales. Con el ácido la dentina intratubular es desnaturalizada disolviendo el material inorgánico alrededor de las fibras colágenas y desprotegiéndolas, como también

provocando la desnaturalización de la dentina peritubular superficialmente.

Después se procedió a lavar copiosamente el gel de grabado ácido hasta eliminarlo totalmente de la superficie de la cavidad, verificando pisos y paredes, posteriormente se seco, pero no desecando la dentina (Fig. 14A a 14H).

Después del lavado del ácido fosfórico se debe verificar muy bien de forma visual la no presencia de trazas o residuos de ácido fosfórico, esto porque al no ser removidas totalmente interfiere en la polimerización completa del adhesivo y del cemento resinoso utilizado, provocando fallas adhesivas colaterales con desprendimiento de la restauración protésica (Fig. 15A & 15B).

La superficie de la dentina se seco suavemente con aire dejando una superficie húmeda, inmediatamente después del secado, la dentina se rehidrata mediante la aplicación generosa del imprimador "1. primer" a base de agua y acetona, componente del sistema adhesivo, mientras se frotaba suavemente contra la superficie de la dentina con la ayuda de un micropincel durante al menos 20s. Esperando la evaporación lenta del solvente contenido en el primer se realizó un secado con aire pasivo por aproximadamente 10s iniciándose a una distancia de 5cm de la cavidad y acercándose paulatinamente cada vez más a una menor distancia, realizándose de forma repetitiva en dos ciclos. Enseguida se aplicó el agente de unión "2. adhesivo" con relleno de partículas y posteriormente el "3. heliobond" con la ayuda de un micropincel, donde se crea una capa adhesiva uniforme "capa híbrida" promoviendo la unión a todas las superficies de la cavidad. El adhesivo no se fotopolimerizó ni tampoco se expuso a la acción de la luz natural o de la luz emitida por la unidad dental.

Al terminar se puede observar una superficie de dentina hibridizada, con la utilización de un

sistema adhesivo de tres pasos, 1. grabado ácido, 2. primer, 3. adhesivo + heliobond (colocación por

separado, sin fotopolimerización del heliobond) (Fig. 16A & 16B).

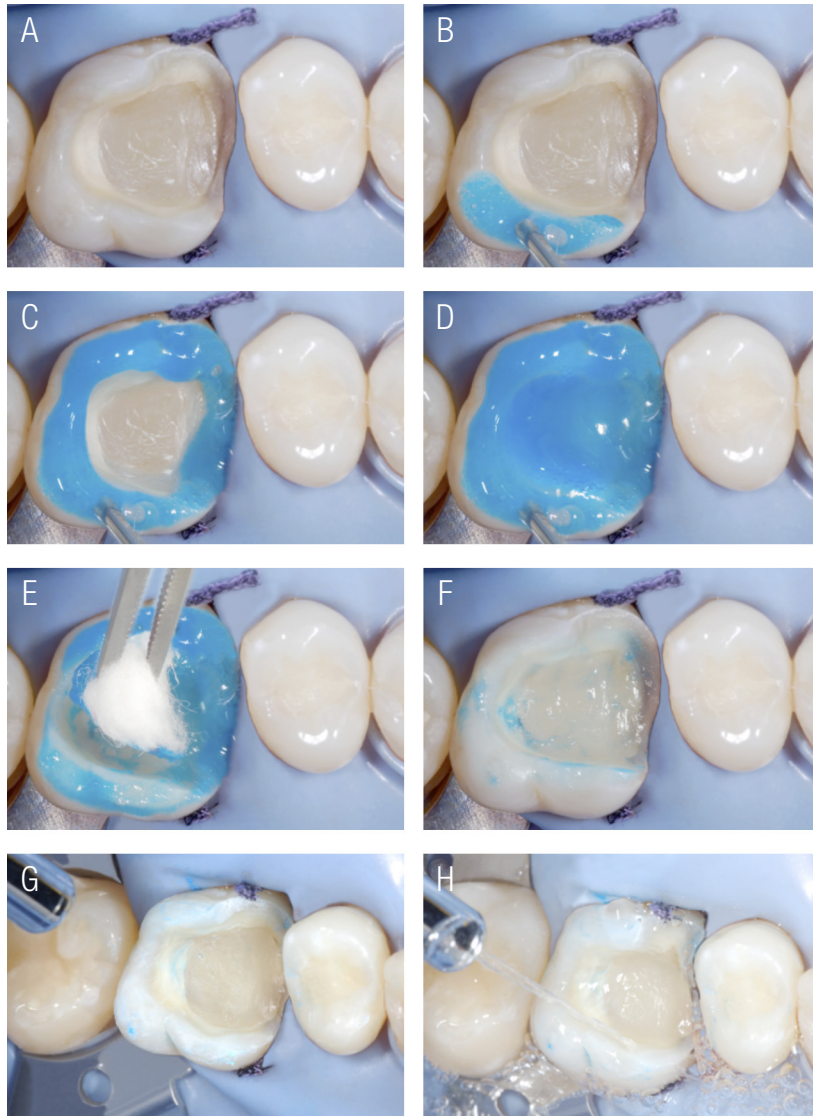


Figura 14A a 14H. Procedimiento completo de la aplicación de grabado ácido total paso a paso.

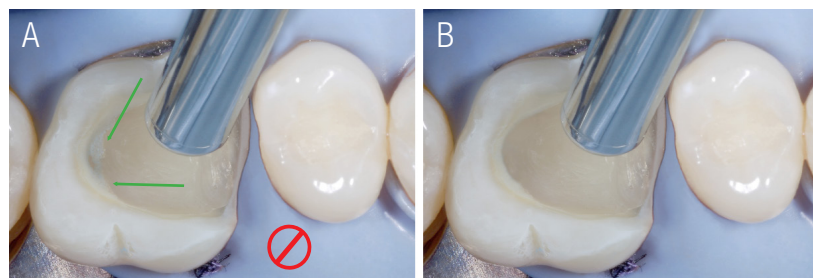


Figura 15A & 15B. Se determina la importancia de la eliminación total de las trazas del ácido. Obsérvese las cantidades mínimas de ácido no removidas, deben de eliminarse con el lavado para no comprometer la adhesión de la pieza protésica al sustrato.

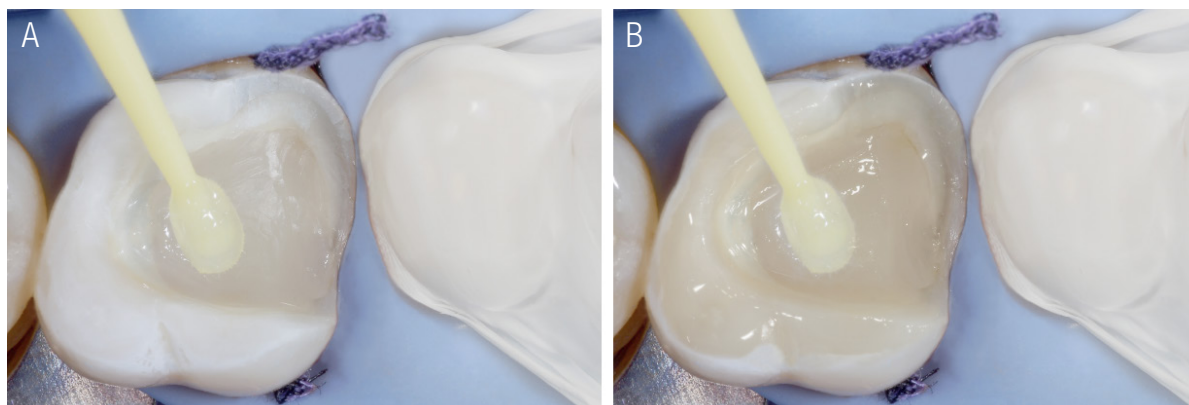


Figura 16A & 16B. Aplicación del sistema adhesivo para la creación de la hibridación.

CEMENTACIÓN ADHESIVA

Cuanto mejor sea la adaptación de la restauración menor será la línea de cementación. Cuanto más fácil se pueda colocar la restauración sobre la superficie dental preparada, más fácil será el flujo del cemento durante el asentamiento y la cementación, siendo así más precisa la oclusión.

Si la línea de cementación se puede reducir a la línea más delgada posible, existirá menos riesgo de interferencia en la oclusión y cierre de la mordida después de la cementación de la restauración. Un ajuste marginal deficiente puede exacerbar la degradación del cemento expuesto al entorno oral, provocando microinfiltración marginal, decoloración marginal, caries recurrentes y enfermedad periodontal (54,55).

Aunque no existe un consenso sobre el espacio interno ideal ocupado por el cemento de forma ideal para restauraciones de cerámica adhesivas en acople con la preparación, se ha recomendado un espacio interno de aproximadamente 50 a 100 μm para un buen desempeño clínico (56,57). Un gran espacio interno de acople ocupado por una película gruesa de cemento puede provocar mayor contracción por polimerización del cemento resinoso, afectando un menor soporte para la restauración.

Además, se demostró que la resistencia de unión de los cementos resinosos a la cerámica vítrea disminuirá con el aumento del espesor de la película del cemento resinoso (58).

Las superficies planas en la preparación cavitaria, también favorecen el resultado del factor C más bajo, porque disminuyen la contracción por polimerización del cemento resinoso en comparación con una preparación cavitaria con configuración compleja (59). Sin embargo, se debe considerar que existe una relajación elástica limitada en la contracción por polimerización del cemento resinoso debido a su fluidez, porque el cemento entra en contacto con todas las superficies de pisos y paredes. Cuando la espesura de una resina compuesta se reduce, como en el caso de un cemento resinoso, la contracción por polimerización de pared a pared es tres veces mayor a la contracción lineal normal de una resina compuesta tipo bulk. (60). Esta es una de las razones por las que es aconsejable usar un cemento resinoso fotopolimerizable como agente de cementación, debido a que la contracción por polimerización es menor en comparación con un material de cementación de polimerización dual.

Un cemento resinoso de cementación más resistente debe seleccionarse para crear

un adecuado soporte para la corona parcial de cerámica. La preparación del borde cavosuperficial antifrágil antimicrofracturas eliminando los prismas de esmalte oblicuos también es un determinante clave en el desempeño clínico de la restauración parcial de cerámica.

Para el procedimiento de cementación de la restauración parcial de cerámica, inicialmente se aplicó una capa ultrafina de Heliobond (Ivoclar Vivadent; Schaan, Liechtenstein) sobre la superficie interna silanizada de la pieza protésica, soplando muy suavemente y provocando mayor adelgazamiento de la película por un tiempo de aproximadamente 5s. Después la pieza protésica se dejó reposar lejos de la luz natural o luz operatoria cubriéndola con una pantalla ultravioleta contra luz natural para evitar la polimerización prematura del adhesivo. La corona parcial cerámica posteriormente, fue cargada en todas las superficies con cemento resinoso Multilink N (Ivoclar Vivadent; Schaan, Liechtenstein) y se colocó suavemente sobre la superficie del diente preparado, haciéndola coincidir con la preparación cavitaria confeccionada. Así, se buscó nuevamente la vía de inserción correcta y se inició parcialmente la adaptación de la restauración. Posteriormente se aplicó presión uniforme sobre la superficie oclusal, procediendo de suave a fuerte, este procedimiento de presionar y presionar se repitió de 2 a 3 veces, así la corona parcial llegó a estabilizarse completamente con el dedo, para posteriormente acercar un instrumento de bolita hacia el centro de la pieza protésica para estabilizarla. Existe una etapa de pre-gelificación donde el cemento fluye en consistencia con apariencia brillante en su superficie. El exceso del cemento resinoso se eliminó cuando su polimerización química (endurecimiento) fue evidente con la pérdida de brillo en todos los márgenes periféricos, con un explorador de punta fina. Los márgenes se verificaron una vez más con el explorador y se eliminó el último exceso de cemento resinoso. Si los márgenes desaparecen (táctilmente con el explorador no se siente un

degrade), la corona parcial se encuentra bien adaptada y totalmente ajustada, como ocurrió con nuestras dos restauraciones parciales en cerámica de las piezas dentales en 1.6 y 4.6.

Antes de la polimerización del cemento, el hilo dental se colocó interproximalmente para eliminar el exceso de cemento resinoso en las áreas de más difícil acceso, al realizar este procedimiento es importante estabilizar la restauración protésica con el dedo, para que no ocurra desplazamiento o dislocación de la misma. El hilo dental se desplazó desde el área lingual hacia el área vestibular llevándolo suavemente a una velocidad uniforme y constante. Esto debe repetirse hasta que todo el exceso de material de cemento resinoso se eliminen interproximalmente. Es importante dejar una cantidad de cemento resinoso en las superficies de más fácil acceso, como vestibular y palatino/lingual pero nunca en el área interproximal, esto nos permitió controlar la polimerización química en proceso por medio de su endurecimiento. Así después de este procedimiento la corona parcial se estabilizó con un instrumento liso y redondeado una vez más (Fig.17 A & 17B). Cada superficie se fotopolimerizó durante 20s con una intensidad de luz de 1200 mW/cm² en vestibular, palatino/lingual, mesio-oclusal y disto-oclusal, así completando el primer ciclo y el más importante de todos como protocolo, la punta de la unidad de fotopolimerización debe colocarse lo más cerca posible de la superficie de la restauración.

Un gel de glicerina se aplicó sobre las áreas de los márgenes y después se realizó la re-polimerización del cemento resinoso. Cada superficie accesible (vestibular, palatina, mesio-oclusal y disto-oclusal) se polimerizó nuevamente durante 2 ciclos de 20s con una intensidad de luz de 1200 mW/cm².

Para que este procedimiento dentro del protocolo sea exitoso las lámparas deben de calibrarse con un radiómetro que nos permita corroborar la intensidad con la que debemos

trabajar la polimerización del material resinoso, no menor a 700 mW/cm². Así se recomienda utilizar unidades LED de curado por luz suficientemente potentes, el curado por luz se realiza desde diferentes sitios y el tiempo de curado se prolonga de manera extensa y suficiente. Para obtener este resultado, es importante también que las restauraciones transmitan luz de manera suficiente e eficiente.

En general, para la confección de coronas parciales de cerámica, se utilizan materiales cerámicos de vidrio reforzados con disilicato de litio translúcido, debido a que permiten un resultado final más natural. Varios estudios clínicos también han demostrado que las inlay u onlay adheridas con cementos resinosos de fotopolimerización tienen un desempeño clínico excelente a largo plazo (61,62,13-15).

Después, los márgenes interproximales se verificaron en busca de excesos de cemento con la ayuda de un raspador agudo desde la superficie oclusal hacia la región cervical. Se dejó un pequeño exceso de compuesto en el margen vestibular y lingual (flechas verdes), solo para asegurarse de que toda la brecha marginal se rellenara con cemento resinoso de cementación. Este exceso de compuesto se eliminó con gomas pulidoras. Se utilizaron puntas de pulido de goma, bajo enfriamiento con agua a baja presión y rotación entre 14,000 y 20,000rpm. Las puntas eliminaron el exceso de cemento resinoso, que estaba visible. El pulido de los márgenes para fortalecer el brillo se realizó utilizando una copa de silicona amarilla

a una velocidad de rotación de 5000-7000rpm, seca y con muy baja presión, posteriormente con agua como irrigación. En el último paso, los márgenes se limpiaron y se pulieron con un cepillo sintético suave. Al final se utilizó un explorador agudo y se verificó la adaptación de los márgenes. Los márgenes de restauración eran invisibles e imperceptibles (Fig.18A & 18B).

Las restauraciones fueron valoradas 24 horas después y dos semanas después. Se verificó la estabilidad oclusal de las restauraciones realizando movimientos de lateralidad, protusivos y retrusivos transcritos al examen oclusal, se tomaron radiografías periapicales y de aleta, y también, se valoraron las condiciones de ajuste de las dos restauraciones parciales en vitrocerámica reforzada por disilicato de litio. El paciente se mostró satisfecho en cuanto a funcionalidad, textura y estética.

El efecto de "integración natural" del material restaurador artificial con la pieza dental es evidente, expresando la rehabilitación dental casi imperceptible al ojo humano. Efectos ópticos, propiedades físicas y mecánicas reunidas intentando mimetizar lo imposible creado por la belleza natural.

Dos semanas después fueron valoradas las restauraciones verificando una oclusión estable con la ayuda de un papel de articular. En el transcurso del tiempo se aprecia la integración del material restaurador al tejido dental por la hidratación completa de las piezas dentales (Fig. 20).

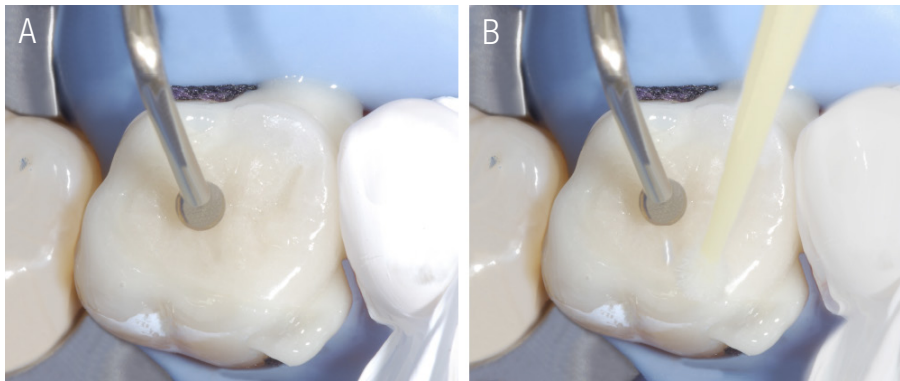


Figura 17A & 17B. Obsérvese la ayuda ejercida por el instrumento de bolita al contactar la parte central de la restauración parcial de cerámica, otorgándole estabilidad, asentamiento, escurrimiento del cemento y adaptabilidad antes de la fotopolimerización del cemento resinoso. Un micropincel ayuda en la remoción de excesos del cemento.

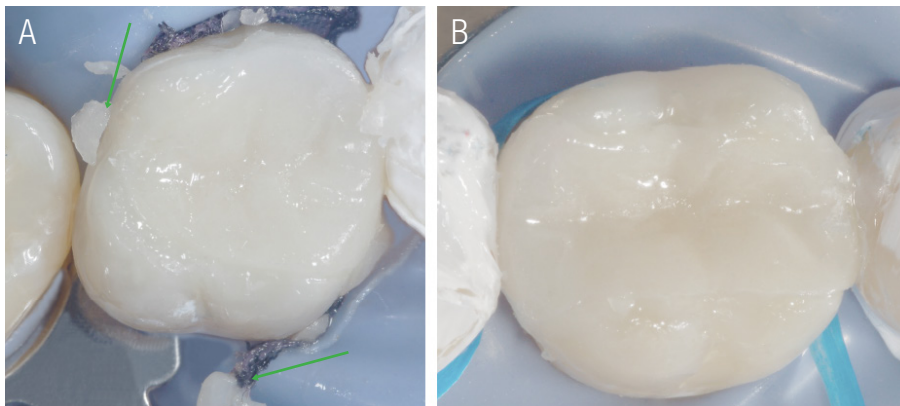


Figura 18A & 18B. Verificación del endurecimiento del cemento resinoso al quebrarse en fragmentos pequeños al realizar presión con el instrumento filoso. Observe el hilo dental como elemento de ayuda al abrazar la pieza dental y desplazar el cemento interproximal sumergido entre las troneras, abordaje indispensable y de rigor para evitar problemas periodontales.

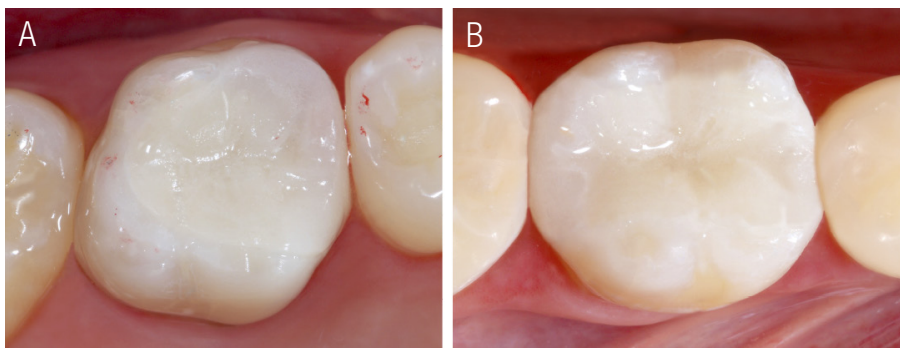


Figura 19A & 19B. Se puede apreciar la integración del material restaurador conformado por la restauración parcial de cerámica, vitrocerámica reforzada con Disilicato de Litio.

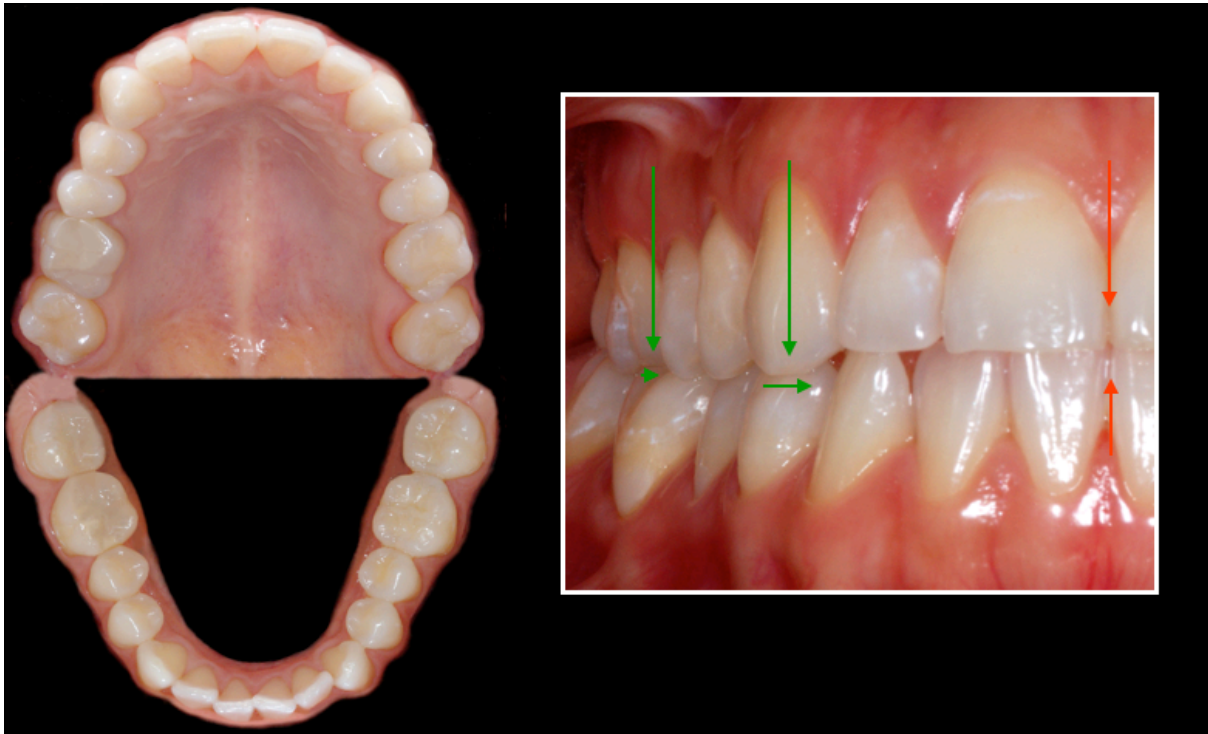


Figura 20. Dos semanas después se observa la estabilidad Oclusal del área restaurada.

CONCLUSIÓN

Las técnicas de preparación de cavidades para restauraciones parciales indirectas permiten una odontología más conservadora y estética, y son un prerrequisito para un buen sellado de la cavidad, minimizando la sensibilidad postoperatoria, decoloración marginal y caries secundaria. Los principios básicos en la adhesión de restauraciones parciales indirectas de cerámica están relacionados directamente por la formación en bloque del complejo

conformado por, restauración cerámica, cemento resinoso y tejido dental remanente. Después de rehabilitar el diente con una restauración parcial de cerámica y cementarla adhesivamente, se crea una unidad biomecánica fuerte que consiste en una restauración firmemente y establemente unida a la estructura dental remanente. Así, los tres componentes de este complejo en bloque, deben trabajar en sinergia para dar como resultado una restauración duradera a través del tiempo durante su desempeño clínico.

REFERENCIAS

1. Morimoto, F. B. W. Rebello de Sampaio, M.M. Braga, N. Sesma, M. Özcan5 *Journal of Dental Research* 2016, Vol. 95 (9) 985-994.
2. Fennis W. M., Kuijs R. H., Roeters F. J., Creughers N. H. Kreulen CM. Randomized control trial of composite cuspal restorations: five-year results. *J Dent Res* 2014; 93: 36-41.
3. Laegreid T., Gjerdet N. R., Johansson A. K. Extensive composite molar restorations: 3 years clinical evaluation. *Acta Odontol Scand* 2012; 70: 344-352.
4. Scholtanus J. D., Özcan M. Clinical longevity of extensive direct composite restorations in amalgam replacement: up to 3.5 years follow-up. *J Dent* 2014; 42: 1404-1410.
5. Opdam N. J., van de Sande F. H., Bronkhorst E., Cenci M. S., Bottenberg P., Pallesen U., Gaengler P., Lindberg A., Huysmans M. C., van Dijken J. W. Longevity of posterior composite restorations: a systematic review and meta-analysis. *J Dent Res* 2014; 93: 943-949.
6. van de Sande F. H., Opdam N. J., Da Rosa Rodolpho P. A., Correa M. B., De-marco F. F., Cenci M. S. Patient risk factors' influence on survival of posterior composites. *J Dent Res* 2013; 92: 78S-83S.
7. Arnetzl G. V., Arnetzl G. Reliability of nonretentive all-ceramic CAD/CAM overlays. *Int J Comput Dent* 2012; 15: 185-197.
8. Beier U. S., Kapferer I., Burtscher D., Giesinger J., Dumfahrt H. Clinical performance of all-ceramic inlay and onlay restorations in posterior teeth. *J Prosthodont* 2012; 25: 395-402.
9. Belleflamme M. M., Geerts S. O., Louwette M. M., Grenade C. F., Vanheusden A. J., Mainjot A. K. No post-no core approach to restore severely damaged posterior teeth: An up to 10-year retrospective study of documented endocrown cases; *J Dent* 2017; 63: 1-7.
10. Belli R., Petschelt A., Hofner B., Hajto J., Sherrer S. S., Lohbauer U. Fracture Rates and lifetime estimations of CAD/CAM all-ceramic restorations. *J Dent Res* 2016; 95: 67-73.
11. Federlin M., Hiller K. A., Schmalz G. Controlled, prospective clinical split-mouth study of cast gold vs ceramic partial crowns: 5.5 years. *Am J Dent* 2010; 23: 161-167.
12. Felden A., Schmalz G., Hiller K. A. Retrospective clinical study and survival analysis on partial ceramic crowns: results up to 7 years. *Clin Oral Invest* 2000; 4: 199-205.
13. Frankenberger R., Taschner M., Garcia-Godoy F., Petschelt A., Krämer N. Leucite-reinforced glass ceramic inlays and onlays after 12 years. *J Adhes Dent* 2008; 10: 393-398.
14. Guess P. C., Selz C. F., Steinhart Y. N., Stampf S., Strub J. R. Prospective clinical split-mouth study of pressed and CAD/CAM all-ceramic partial-coverage restorations: 7-year results. *Int J Prosthodont* 2013; 26: 21-25.
15. Krämer N., Taschner M., Lohbauer U., Petschelt A., Frankenberger R. Totally bonded ceramic inlays and onlays after eight years. *J Adhes Dent* 2008; 10: 307-314.
16. Morimoto S., Rebello de Sampaio F. B. W., Braga M. M., Sesma N., Özcan M. Survival rate of resin and ceramic inlays, onlays, and overlays: A systematic review and meta-analysis. *J Dent Res* 2016; 95: 985-994.
17. Van Dijken J. W. V., Hasselrot L. A prospective 15-year evaluation of extensive dentin-enamel bonded pressed ceramic coverages. *Dent Mater* 2010; 26: 929-939.
18. Dietschi D., Spreafico R. Evidence-based concepts and procedures for bonded inlays and onlays. Part I. Historical perspectives and clinical rationale for a biosubstitutive approach. *Int J Esthet Dent* 2015; 10: 210-227.
19. Rocca G. T., Rizcalla N., Krejci I., Dietschi D. Evidence-based concepts and procedures for bonded inlays and onlays. Part II. Guidelines for

- cavity preparation and restoration fabrication. *Int J Esthet Dent* 2015; 10: 392-413.
20. Ahlers M. O., Mörig G., Blunck U., Hajto J., Pröbster L., Frankenberger R. Guidelines for the preparation of CAD/CAM ceramic inlays and partial crowns. *Int J Comput Dent* 2009; 12: 309-325.
 21. Clausen J. O., Tara M. A., Kern M. Dynamic fatigue and fracture resistance of non-retentive all-ceramic full-coverage molar restorations. Influence of ceramic materials and preparation design. *Dent Mater* 2010; 26: 533-538.
 22. Federlin M., Schmidt S., Hiller K. A., Thonemann B., Schmalz G. Partial ceramic crowns: influence of preparation design and luting material on internal adaptation. *Oper Dent* 2004; 29: 560-570.
 23. Federlin M., Sipos C., Hiller K. A., Thonemann B., Schmalz G. Partial ceramic crowns. Influence of preparation design and luting material on margin integrity – a scanning electron microscopic study. *Clin Oral Invest* 2005; 9: 8-17.
 24. Guess P. C., Shultheis S., Wolkewitz M., Zhang Y., Strub J. R. Influence of preparation design and ceramic thicknesses on fracture resistance and failure modes of premolar partial coverage restorations. *J Prosthet Dent* 2013; 110: 264-273.
 25. Krifka S., Anthofer T., Fritsch M., Hiller K. A., Schmalz G., Federlin M. Ceramic inlays and partial ceramic crowns: influence of remaining cusp wall thickness on the marginal integrity and enamel crack formation in vitro. *Oper Dent* 2009; 34: 32-42.
 26. Stappert C. F. J., Abe P., Kurths V., Gerds T., Strub J. R. Masticatory fatigue, fracture resistance, and marginal discrepancy of ceramic partial crowns with and without coverage of compromised cusps. *J Adhes Dent* 2008; 10: 41-48.
 27. Stappert C. F. J., Att W., Gerds T., Strub J. R. Fracture resistance of different partial-coverage ceramic molar restorations. *J Am Dent Assoc* 2006; 137: 514-522.
 28. Arnetzl G. V., Arnetzl G. Design for all-ceramic inlay materials. *Int J Comput Dent* 2006; 9: 289-298.
 29. Arnetzl G. V., Arnetzl G. Biomechanical examination of inlay geometries – is there a basic biomechanical principle? *Int J Comput Dent* 2009; 12: 119-130.
 30. Veneziani M. Adhesive restorations in the posterior area with subgingival cervical margins: new classification and differentiated treatment approach. *Eur J Esthet Dent* 2010; 5: 50-76.
 31. Kielbassa A. M., Philipp F. Restoring proximal cavities of molars using the proximal box elevation technique: Systematic review and report of a case. *Quintessence Int* 2015; 46: 751-764.
 32. Magne P., Spreafico R. C. Deep margin elevation: a paradigm shift. *Am J Esthet Dent* 2012; 2: 86-96.
 33. Frankenberger R., Hehn J., Hajto J., Krämer N., Naumann M., Koch A., Roggendorf M. J. Effect of proximal box elevation with resin composite on marginal quality of ceramic inlays in vitro. *Clin Oral Invest* 2013; 17: 177-183.
 34. Ilgenstein I., Zitzmann N. U., Bühler J., Wegehaupt F. J., Attin T., Weiger R., Krastl G. Influence of proximal box elevation and the marginal quality and fracture behavior of root-filled molars restored with CAD/CAM ceramic or composite onlays. *Clin Oral Invest* 2015; 19: 1021-1028.
 35. Roggendorf M. J., Krämer N., Dippold C., Vosen V. E., Naumann M., Jablonski-Momeni A., Frankenberger R. Effect of proximal box elevation with resin composite on marginal quality of resin composite inlays in vitro. *J Dent* 2012; 40: 1068-1073.
 36. Zaruba M., Kasper R., Kazama R., Wegehaupt F. J., Ender A., Attin T., Mehl A. Marginal

- adaptation of ceramic and composite inlays in minimally invasive mod cavities. *Clin Oral Invest* 2014; 18: 579-587.
37. Juloski J., Köken S., Ferrari M. Cervical margin relocation in indirect adhesive restorations. A literature review. *J Prosthodont Res* 2018; 62: 273-280.
 38. Felton D. A., Kanoy B. E., Bayne S. C., Wirthman G. P. Effect of in vivo crown margin discrepancies on periodontal health. *J Prosthet Dent* 1991; 65: 357-364.
 39. Kawai K., Isenberg B. P., Leinfelder K. F. Effect of gap dimension on composite resin cement wear. *Quintessence Int* 1994; 25: 53-58.
 40. De Munck J., Van Meerbeek B., Yoshida Y., Inoue S., Vargas M., Suzuki K., Lambrechts P., Vanherle G. Four-year water degradation of total-etch adhesives bonded to dentin. *J Dent Res* 2003; 82: 136-140.
 41. Giannini M., Soares C. J., de Carvalho R. M. Ultimate tensile strength of tooth structures. *Dent Mater* 2004; 20: 322-329.
 42. Ma Li, Guess P. C., Zhang Y. Load-bearing properties of minimal-invasive monolithic disilicate and zirconia occlusal onlays: Finite element and theoretical analyses. *Dent Mater* 2013; 29: 742-751.
 43. Magne P., Schlichting L. H., Maia H. P., Baratieri L. N. In vitro fatigue resistance of CAD/CAM composite resin and ceramic posterior occlusal veneers. *J Prosthet Dent* 2010; 104: 149-157.
 44. Magne P., Stanley K., Schlichting L. H. Modeling of ultrathin occlusal veneers. *Dent Mater* 2012; 28: 777-782.
 45. Milichic G. The compression dome concept: the restorative implications. *Gen Dent* 2017; 65: 55-60.
 46. Politano G., Fabianelli A., Papacchini F., Cerutti A. The use of bonded partial ceramic restorations to recover healthy compromised teeth. *Int J Esthet Dent* 2016; 11: 314-336.
 47. Sasse M., Krummel A., Klosa K., Kern M. Influence of restoration thickness and dental bonding surface on the fracture resistance of full-coverage occlusal veneers made from lithium disilicate. *Dent Mater* 2015; 31: 907-915.
 48. Wendler M., Belli R., Valladares D., Petschelt A., Lohbauer U. Chairside CAD/CAM materials. Part 3: Cyclic fatigue parameters and lifetime predictions. *Dent Mater* 2018; 34: 910-921.
 49. Rosentritt M., Preis V., Behr M., Hahnel S., Handel G., Kolbeck C. Two-body wear of dental porcelain and substructure oxide ceramics. *Clin Oral Invest* 2012; 16: 935-943.
 50. Tian T., Tsoi J. K., Matinlinna J. P. Aspects of bonding between resin luting cement and glass ceramic materials. *Dent Mater* 2014; 30: e147-162.
 51. Elsayed A., Younes F., Lehmann F., Kern M. Tensile bond strength of so-called universal primers and universal multimode adhesives to zirconia and lithium disilicate ceramics. *J Adhes Dent* 2017; 19: 221-228.
 52. Lyann S. K., Takagaki T., Nikaido T., U. o M., Ikeda M., Sadr A., Tagami J. Effect of different surface treatments on the tensile bond strength to lithium disilicate glass ceramics. *J Adhes Dent* 2018; 20: 261-268.
 53. Politano G., Fabianelli A., Papacchini F., Cerutti A. The use of bonded partial ceramic restorations to recover healthy compromised teeth. *Int J Esthet Dent* 2016; 11: 314-336.
 54. Gregor L., Bouillaguet S., Onisor I., Ardu S., Krejci I., Rocca G. T. Microhardness of light- and dual-polymerizable luting resins polymerized through 7.5mm-thick endocrowns. *J Prosthet Dent* 2014; 112: 942-948.
 55. Gresnigt M. M. M., Cune M. S., de Roos J. G., Ozcan M. Effect of immediate and delayed dentin sealing on the fracture strength, failure type and Weibull characteristics of lithium disilicate laminate veneers. *Dent Mater* 2016; 32: e73-81.

56. Molin M. K., Karlsson S. L., Kristiaensen M. S. Influence of film thickness on joint bend strength of a ceramic/resin composite joint. *Dent Mater* 1996;12: 245-249.
57. Silva N. R., de Souza G. M., Coelho P. G., Stappert C. F., Clark E. A., Rekow E. D., Thompson V. P. Effect of water storage time and composite cement thickness on fatigue of a glass-ceramic trilayer system. *J Biomed Mater Res B Appl Biomater* 2008; 84: 117-123.
58. Cekic-Nagas I., Canay S., Sahin E. Bonding of resin core materials to lithium disilicate ceramics: the effect of resin cement film thickness. *Int J Prosthodont* 2010; 23: 469-471.
59. Feilzer A. J., De Gee A. J., Davidson C. L. Setting stress in composite resin in relation to the configuration of the restoration. *J Dent Res* 1987; 66: 1636-1639.
60. Feilzer A. J., De Gee A. J., Davidson C. L. Increased wall-to-wall curing contraction in thin bonded resin layers. *J Dent Res* 1988; 68: 48-50.
61. D'Arcangelo C., Zarow M., De Angelis F., Vadini M., Paolantonio M., Giannoni M., D'Amario M. Five-year retrospective clinical study of indirect composite restorations luted with a light-cured composite in posterior teeth. *Clin Oral Invest* 2014; 18: 615-624.
62. Roggendorf M. J., Kunzi K., Eber J., Roggendorf H. C., Frankenberger R., Reich S. M. Seven-year clinical performance of CEREC 2 all-ceramic CAD/CAM restorations places within deeply destroyed teeth. *Clin Oral Invest* 2012; 16: 1413-1424.



Attribution (BY-NC) - (BY) You must give appropriate credit, provide a link to the license, and indicate if changes were made. You may do so in any reasonable manner, but not in any way that suggest the licensor endorses you or your use. (NC) You may not use the material for commercial purposes.