

**FUNDAMENTOS DE ANATOMÍA GENITAL Y ESTUDIO DEL DICTAMEN  
MÉDICO LEGAL PARA LA CORRECTA COMPRENSIÓN DE PERICIAS  
FORENSES EN DELITOS SEXUALES**

*Prof. Dr. Franz Vega Z.\**

*Médico forense del Departamento de Medicina Legal de Costa Rica.*

*Profesor de la Maestría en Ciencias Penales de la Facultad de Derecho UCR.*

**RESUMEN:** El artículo hace una introducción a los fundamentos de la anatomía genital femenina y masculina con una orientación jurídica, de manera que abogados y abogadas que requieran en su práctica profesional comprender estos tecnicismos, cuenten con un apoyo que les permita identificar y comprender en mayor dimensión los resultados de las pericias médico legales en casos de delitos sexuales. Asociado a esto, se hace un breve análisis de las características anatómicas del himen así como de su clasificación según la forma de su orificio, y de su elasticidad. Por último se explican las partes que conforman el dictamen médico legal en casos de delitos sexuales, analizando de manera sucinta cada apartado del mismo.

**PALABRAS CLAVE:** Derecho científico, Anatomía, Genitales Femeninos, Anatomía genital femenina, Dictamen médico legal, ciencias forenses, Medicina Legal, Medicina Forense, Delitos Sexuales, Fundamentación médico legal.

**ABSTRACT:** This article introduces the fundamentals of female and male genital anatomy with a legal focus, in a way that lawyers who require understand these technicalities as part of their practice, can count with support material that will help to identify and understand the results of the forensic expertise in cases of

---

\*Abogado y Médico Legista. Profesor del la Maestría en Ciencias Penales de la Universidad de Costa Rica.

sexual crimes. It includes a brief analysis of the anatomic characteristics of the hymen as well its classification according to the shape of its orifice and its elasticity. Finally, it explains the parts that form the medical analysis in cases of sexual crime, briefly analyzing each part of it.

**KEYWORDS:** Scientific law, anatomy, female genitalia, female genital anatomy, forensic opinion, forensics sciences, legal medicine, forensic medicine, sexual crimes, forensic groundwork.

**Fecha de recepción:** 27 de septiembre de 2013.

**Fecha de aprobación:** 30 de septiembre de 2013.

## INTRODUCCIÓN

La valoración forense de las personas víctimas de delitos sexuales es muy compleja y laboriosa, requiere de basta experiencia y claridad científica para interpretar correctamente lo que se observa, emitir un criterio objetivo y con ello ayudar a la administración de justicia en el esclarecimiento de un hecho delictivo.

Mientras que la valoración clínico-hospitalaria en un caso de agresión sexual, pretende determinar el estado de salud de la persona a fin de establecer un diagnóstico y tratamiento ajustado al estado físico y psíquico del *paciente*, la valoración forense tiene como objetivo recabar prueba, recolectar muestras y confirmar o descartar en la *víctima*, la presencia de signos que sugieran abuso sexual tanto reciente como antiguo, a fin de emitir un criterio pericial a solicitud del Ministerio Público.

Esta valoración pericial comporta un conocimiento profundo de la anatomía genital que es importante que los juristas conozcan a fin de que comprendan el lenguaje anatómico utilizado en las pericias médico legales realizadas a víctimas de delitos sexuales.

Complemento de lo anterior es también importante que conozcan los elementos básicos de los que se compone el dictamen médico legal, dos herramientas con las cuales podrán los operadores del derecho asistir a sus clientes de una manera más profesional durante la contienda en el foro.

Empezaremos por sentar las bases anatómicas del área genital masculina y femenina, identificando sus partes, nombres y funciones. Seguidamente, nos abocaremos a explicar los requisitos de forma y de fondo en los dictámenes médico legales, todo en un lenguaje lúcido y lo más llano posible a efecto de que el jurista tenga a mano una claridad meridiana en lo que atañe a los aspectos anatómicos, no siempre correctamente comprendidos por lo difícil de entender para quien por su formación académica no conoce la anatomía. La estructura que desarrollaremos será:

## **PARTE I.** Fundamentos de anatomía genital

### **CAPÍTULO I.** Área genital femenina

#### **Sección 1.** Genitales externos

- §1. *Monte de Venus*
- §2. *Clítoris*
- §3. *Labios menores*
- §4. *Labios mayores*
- §5. *Meato urinario*
- §6. *Introito vaginal*
- §7. *Vestíbulo vaginal*
- §8. *Orquilla vulvar*
- §9. *Vulva*
- §10. *Himen*
- §11. *Ano*
- §12. *Periné (rafé medio)*

#### **Sección 2.** Genitales internos

- §1. *La vagina*
- §2. *Ano y recto*

**CAPÍTULO II.** Área genital masculina

- §1. *Pene*
- §2. *Testículos*
- §3. *Periné o Rafé medio*
- §4. *Ano*

**PARTE II.** Valoración Clínica Forense

**CAPÍTULO I.** Dictamen médico legal de la víctima de delitos sexuales.

§1 Concepto

**Sección 1.** Requisitos de un dictamen médico legal

§1 Requisitos formales

- A. Escrito, firmado y fechado
- B. Posibilidad de dictaminar por separado cuando exista diversidad de opiniones entre peritos.
- C. Fundamentación
- D. Relación detallada de las operaciones practicadas y de sus resultados,
- E. Conclusiones

§2 Requisitos materiales

- A. Ficha de Identificación
- B. Historia Médico Legal
- C. Examen Físico
- D. Estudios de gabinete
- E. Interconsulta a especialistas
- F. Fundamentación Médico Legal (Comentario)
- G. Conclusión

**PARTE I.**

## **FUNDAMENTOS DE ANATOMÍA GENITAL**<sup>1056</sup>

Se hace necesario, antes de entrar en materia, aclarar algunos términos, que son de uso cotidiano en medicina forense:

**Distal:** se refiere a la zona que está más alejada del centro del cuerpo o de una estructura corporal: ejemplo: Los dedos de la mano están “distales” al hombro.

**Proximal:** es lo contrario de distal, por lo tanto, es lo que se aproxima más al centro del cuerpo o al punto de unión de una extremidad. “El codo está proximal al hombro, pero la muñeca está distal al hombro”.

**Cefálico:** es lo que está más cerca de la cabeza.

**Caudal:** es lo que está más alejado de la cabeza.

**Decúbito dorsal:** acostado “boca arriba”

**Decúbito ventral:** acostado “boca abajo”

**Medial:** Que se acerca a la línea media del cuerpo (línea vertical)

**Lateral:** Que se aleja de la línea media del cuerpo

**Objeto Romo:** Que no tiene filo. Por ejemplo: un dedo, un pene, un garrote.

**Mucosa:** es la capa de tejido que recubre estructuras como la cavidad oral, la vagina, el ano entre otras. La forma más fácil de identificar una mucosa es tocándose con la lengua la cara interna de las mejillas.

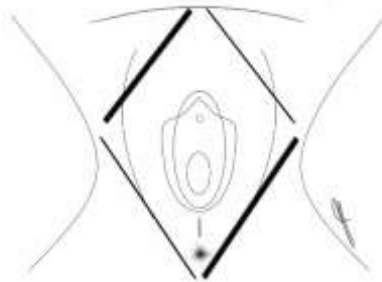
## **CAPÍTULO I.**

---

<sup>1056</sup> Este estudio anatómico se basa principalmente en Netter, 1998 y en Gray, 2003.

## ÁREA GENITAL FEMENINA<sup>1057</sup>

El área genital femenina, para efectos forenses, es una zona anatómica de forma romboidal (**ver Fig. 1**), cuyos extremos se extienden desde la región púbica hasta el ano, limitada lateralmente en su extensión más ancha, por los bordes laterales de los labios mayores. Esta área contiene los genitales externos, así como los órganos genitales internos, estos últimos incluyen la vagina, el útero, las trompas de Falopio, los ovarios y el recto (parte distal del intestino grueso). Por su parte los genitales externos están conformados por todas las estructuras anatómicas que pueden visualizarse dentro de polígono que se encierra desde el Monte de Venus hasta el Ano.



**Fig. 1.** Área genital femenina delimitada por una línea imaginaria de forma romboidal.

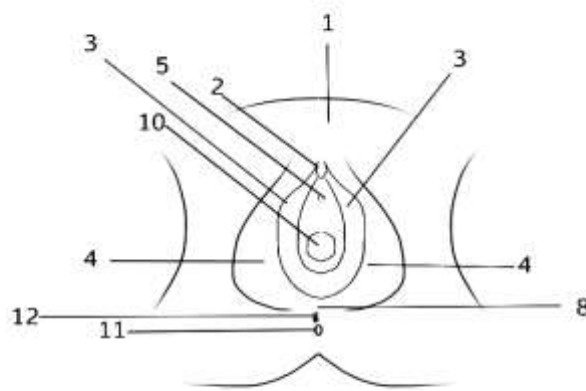
Dada la mayor importancia forense que revisten los genitales externos, empezaremos por explicar cada uno de las estructuras que los conforman.

---

<sup>1057</sup> Para una comprensión clínica acerca del abordaje forense de esta área consúltese: BEAUTHIER Jean – Pol. *Traité de médecine légale*. 2 édition. Éditions De Boeck. 2011. Bruxelles. Pag 405 a 437-

## SECCIÓN 1.

Genitales externos: Para exponer los genitales externos femeninos es necesario que la persona se coloque en posición ginecológica, es decir en decúbito dorsal, con las rodillas semiflexionadas y en abducción (separadas) a efecto de poder visualizar las diferentes estructuras anatómicas, las cuales se muestran en la **Fig. 2.**



**FIG. 2 Genitales externos femeninos. Vista desde la posición ginecológica.**

Monte de Venus (1); Clítoris (2); Labios menores (3); Labios mayores (4); Meato urinario (5); Horquilla vulvar (8); Ano (11); Rafé medio (12). *(Dibujo propio de autor, derechos reservados)*

### §1. Monte de Venus

Corresponde a una zona abultada de tejido graso recubierta de piel y vello (después de la pubertad) que se encuentra cubriendo el hueso del pubis. Tiene mucha importancia porque es un área que podría albergar indicios que pueden

ayudar a identificar tanto el sitio del suceso como al agresor: restos de maleza, tierra, elementos pilosos o semen. Rara vez presenta contusiones durante un asalto sexual.

## §2. Clítoris

Es la zona más erógena, está conformada por tejido eréctil que responde a estímulos. Está localizado por arriba del meato urinario (sitio por donde se expele la orina) y desde ahí nacen los *labios menores*. Es una zona en la que se pueden encontrar rastros de saliva del agresor, así como excoriaciones de la mucosa que lo conforma.

## §3. Labios menores

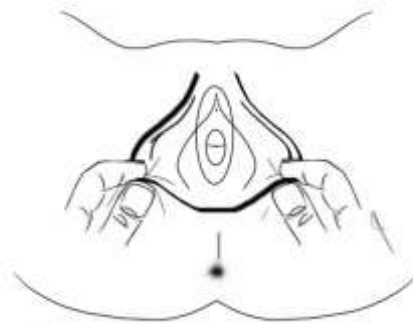
Son dos hojas de tejido dispuestas una a cada lado del *Vestíbulo vaginal*, que cuando son traccionadas en sentido lateral, (**ver Fig. 3**) dejan ver una forma cóncava que las opone. Nacen desde el clítoris, al que rodean y en la mujer adulta tienden a adosarse como protegiendo el orificio vaginal.

En las niñas pre púberes, sobre todo en las niñas preescolares, estos labios se disponen a manera de un techo de forma triangular que cubre el tercio superior del orificio vaginal y será hasta que alcancen una edad maduracional mayor (12 años en promedio) que los labios terminen de crecer y conformen a manera de dos pétalos que se adosan guardando el orificio de la vagina ayudando a delimitar el *vestíbulo vaginal*. Justo por debajo de su unión inferior, se ubica la *Comisura posterior*.

En estas hojas de tejido, dada su configuración anatómica y a la humedad que las caracteriza, generalmente guardan restos de maleza, elementos pilosos o partículas de tierra que pueden ayudar a identificar el sitio del suceso o al



agresor. También corresponden a una excelente zona para hacer un isopado (frotis) en busca de saliva o semen. En mujeres adultas, cuando se lesionan en un asalto sexual, es posible visualizar contusiones en su cara interna. En las niñas, rara vez se lesionan. Cuando lo están, es porque el objeto contundente, abarcó un área periférica importante.



**Fig. 3** *Tracción de los labios mayores permitiendo la separación de los labios menores con su forma cóncava que los opone con lo que se permite visualizar las estructuras que normalmente está cubiertas por ellos. Nótese la comisura anterior (por arriba) y la posterior (por abajo), al seguir el reborde negro y grueso (que representa a los labios mayores) que están siendo traccionados. (Dibujo propio de autor, derechos reservados)*

#### §4. *Labios mayores*

Son dos repliegues de tejido adiposo (grasa) cubiertos por piel, que discurren verticalmente y hacia atrás siguiendo una trayectoria elíptica, rodeando la hendidura vulvar. Su coalescencia en el Monte de Venus se denomina *Comisura anterior* y su unión posterior (cerca del ano) se llama *Comisura posterior*. (ver **Fig. 3**) En las mujeres post-púberes, están recubiertos de vellos. Conforman la parte más prominente de la *Vulva* y son susceptibles de sufrir equimosis y escoriaciones cuando son separados violentamente con los dedos del agresor. Están ubicados lateralmente a los labios menores, es decir, que

recubren a estos. En aquéllos se pueden albergar elementos pilosos externos que deben diferenciarse de los de la víctima, por lo que al igual que en el Monte de Venus, es necesario realizar un barrido en busca de ellos y enviarlos a su análisis forense. Dado su tamaño y exposición, es una zona fácilmente contundible, en caso de caídas a horcajadas, que al mismo tiempo sirve de protección a las estructuras que recubre, como el *himen* y los labios menores. De ahí que sea frecuente que en caso de traumatismos de ese tipo, no existan rupturas himeneales asociadas, pues estas se van a producir como consecuencia de la penetración, de un pene u objeto romo y no como consecuencia de un trauma vulvar a horcajadas.

#### §5. *Meato urinario:*

Es el sitio por donde se expele la orina y se ubica unos milímetros por debajo del clítoris. No tiene mayor trascendencia forense.

#### §6. *Introito vaginal:*

Es una zona desprovista de tejido que abre su paso comunicando los genitales externos con la vagina y con el resto de los órganos genitales internos. En palabras sencillas, corresponde a la entrada de la vagina. En mujeres núbiles (vírgenes), se puede encontrar un tejido membranoso que nace desde la paredes del introito y que se denomina *Himen*. En los casos de mujeres con vida sexual activa, el introito vaginal persiste, pues es simplemente la entrada o zona más externa del canal vaginal, pero desprovista total o parcialmente de la membrana himeneal. Es un área muy frecuentemente afectada durante una agresión sexual, pues está recubierta de mucosa fácilmente contundible. Tanto el introito como sus zonas aledañas, se pueden lesionar durante una penetración violenta aun en mujeres con vida sexual activa, aunque en estos casos lo más frecuente es observar un ligero eritema (enrojecimiento) de tipo inespecífico; con

“inespecífico” quiero decir que ante los ojos del experto forense valorador, es un enrojecimiento que puede tener variadas causas, no sólo la penetración.

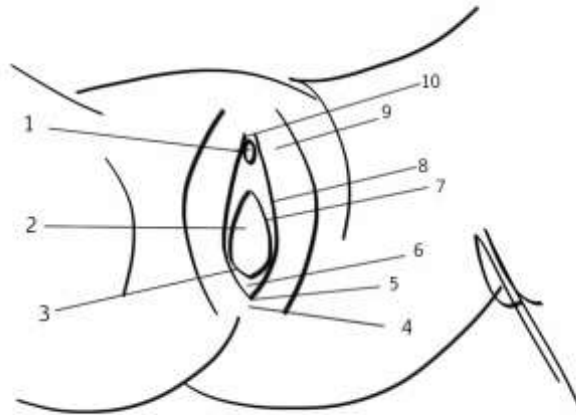
En mujeres adultas sin vida sexual activa, se pueden evidenciar contusiones por la penetración de un objeto romo, y en el caso de niñas, la periferia y el introito mismo sufre mayores lesiones en una relación inversamente proporcional a la edad: a menor edad, mayor y más graves pueden ser las lesiones, sea por intento o por penetración de algún objeto o cuerpo romo. En el caso de las niñas debe hacerse un isopado en esta área en busca de semen que se deposita durante el coito vulvar, que es aquél en el que el agresor, generalmente, por no poder penetrar a la víctima, dado la resistencia anatómica que le imponen naturalmente los tejidos, opta por eyacular en plena excitación en la vulva de su víctima.

#### §7. *Vestíbulo vaginal*

Corresponde a una depresión de la vulva al fondo de la cual se encuentran las estructuras que lo limitan, en el tercio superior, el meato uretral, en el tercio medio, el orificio vaginal y en límite caudal del tercio inferior, la *Fosa Navicular*. **(Ver Fig. 4)**.

#### §8. *Fosa Navicular*

Es una zona provista de mucosa, localizada en el límite caudal del vestíbulo vaginal y que delimita un arco en forma de “U”, justo en el sitio donde se unirán los labios menores en la mujer adulta. **(ver Fig. 4)**. No debe confundirse con la comisura posterior, que es el punto más agudo en donde se juntan los labios menores en su extremo caudal.



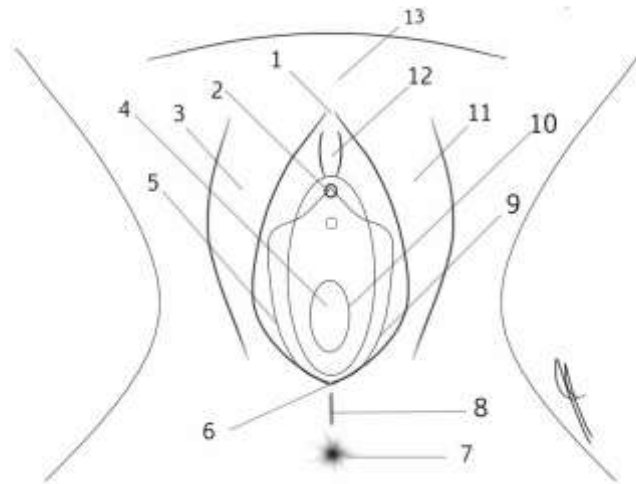
**Fig. 4.** Vista de la vulva que permite apreciar el vestíbulo vaginal por medio de las estructuras que lo delimitan. Clítoris (1). Inmediatamente por debajo del clítoris esta el meato uretral (“caño de la orina”) que no se aprecia en esta gráfica; Orificio vaginal (2); Himen (3, 7); Horquilla vulvar. (4); Comisura posterior (5); Fosa Navicular; Labio menor (8); Labio mayor (9); Comisura anterior (10). (Dibujo propio de autor, derechos reservados)

La fosa navicular no corresponde a un punto sino más bien a la zona que forma justamente a manera de una depresión, o fosa, la conjunción de los labios menores. Su mucosa es muy friable, razón por la que generalmente se encuentra evidencia del roce o de la presión que hace un cuerpo u objeto como en su intento por penetrar. Incluso en mujeres con vida sexual activa y adecuadamente lubricadas, normalmente dejará, al menos, un eritema (enrojecimiento) que tenderá a desaparecer en pocos minutos. En el caso de las niñas, esta zona es aun más frágil que en la mujer adulta por lo que las contusiones, laceraciones, abrasiones y fisuras superficiales de mucosa son muy frecuentes de encontrar en casos de abuso sexual. El forense experimentado sabe que debe guardar cuidado con las maniobras exploratorias, pues la simple separación de los labios mayores en una niña, puede producir grietas superficiales que incluso pueden generar un sangrado escaso. La forma de disminuir esta afectación iatrogénica es tomando los labios mayores con el índice

y pulgar, por su tercio inferior, y halar hacia arriba y a los lados al unísono y luego, y solo luego, hacia abajo para exponer el vestíbulo y el orificio himeneal. **(ver Fig. 3)** Una vez que se expone esta zona, se pueden separar los bordes laterales de la horquilla vulvar, colocando el dedo índice y pulgar, medial al mismo sitio donde anteriormente se halaron los labios mayores con el fin de tomar muestras con la mano libre. No debe pensarse que en caso que el explorador produzca iatrogénicamente grietas en la mucosa sea motivo de una lesión a la víctima, dado que es una afectación tan superficial y banal que se le produce a la mucosa, que en cuestión de minutos el cuerpo la repara y no deja huella alguna. La importancia es más que todo para que el explorador inexperto no vaya a confundir las grietas producidas por él mismo durante la valoración, con lesiones post abuso sexual. La horquilla vulvar y la fosa navicular es el área genital que con mayor frecuencia se lesiona en el abuso sexual. Se aclara que la horquilla vulvar es justo la zona de unión de los labios menores con los mayores en la porción caudal de la vulva.

#### §9. *Vulva*

Es un área de forma ovalada, de disposición vertical, que esta limitada arriba por la comisura anterior, a ambos lados por los labios mayores, abajo por la comisura posterior y en su zona medial por los labios menores, el clítoris, el vestíbulo vaginal, el introito vaginal, el himen y la fosa navicular posterior. Nótese que la vulva no incluye la vagina. **(Ver Fig. 5)**



**Fig. 5.** *La vulva y sus partes. Nótese la forma ovalada que le imprimen los labios mayores. Comisura anterior (1); Clítoris (2); Labio mayor derecho (3); Introito vaginal (4); Labio menor derecho (5); Comisura posterior (6); Ano (7); Rafé medio o periné (8); Labio menor izquierdo (9); Himen (10); Labio mayor izquierdo (11); Capuchón del clítoris (12); Monte de Venus (13). (Dibujo propio de autor, derechos reservados)*

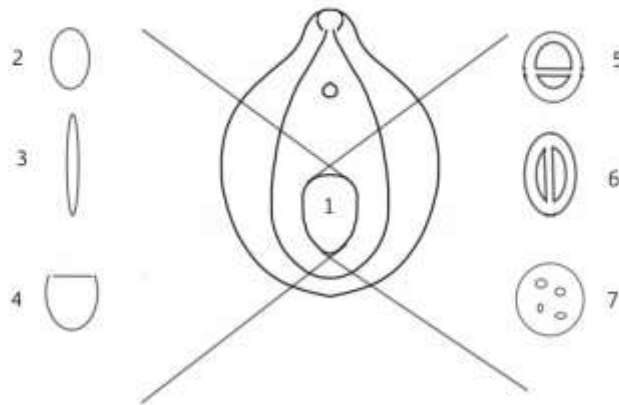
#### §10. Himen<sup>1058</sup>

Es una membrana que nace de las paredes del introito y se extiende hacia el centro del mismo, dejando un defecto de llenado que conforma el *orificio himeneal*. Este tejido es muy vascularizado, razón por la que sangra fácilmente cuando se rompe.

Se clasifica desde el punto de vista anatómico según la forma que tenga el orificio del himen (ver **Figuras 6 y 7**). Así los hay redundantes cuando sus bordes se repliegan sobre sí; anulares cuando su forma es redondeada,

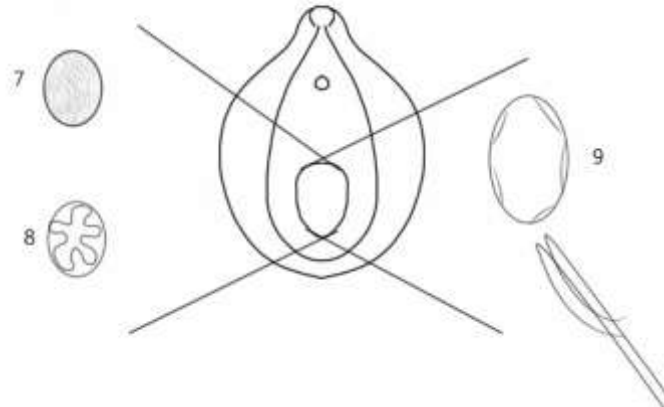
<sup>1058</sup> Para un estudio detallado cf. Kvitko, Luis A. El himen. Estudio Médico Legal. Ediciones La Rocca. Buenos Aires. 2005.

semilunares o en forma de semiluna; bilabiados cuando su orificio es alargado; imperforados si una membrana los recubre totalmente, siendo esto una prueba indubitable de que no han sido penetrados; septados, cuando los divide un *septum* que puede ser transversal o vertical.



**Fig. 6 Formas de orificios himeneales I.** (*Dibujo propio de autor, derechos reservados*)

*El número 1 identifica el orificio himeneal dentro de la zona vulvar. El número 2 corresponde a un himen de tipo anular; el número 3 es un bilabiado; el número 4 a uno semilunar; el 5 a un himen tabicado o septado transversal; el 6 a uno tabicado o septado vertical y el 7 al cribiforme o fenestrado.*



**Fig. 7 Formas de orificios himeneales II** (*Dibujo propio de autor, derechos reservados*)

*El número 7 corresponde a un himen imperforado, rareza anatómica que en caso de encontrarse intacto es prueba indubitable que no ha sido penetrado. El número 8 representa a un himen redundante, que es un tipo de himen cuyos bordes se repliegan y que tiende a producir mucha dificultad diagnóstica para poder establecer la diferencia entre escotaduras profundas y rupturas. El numerado como 9 representa al himen reducido a carúnculas mirtiformes.*

Otra clasificación se hace con base en la elasticidad del himen. Será *dilatado* cuando permita el paso de dos dedos del médico explorador sin oponer resistencia tal que pueda romperse y sin reducir su diámetro al retirarlos. Será *dilatado* cuando su diámetro transversal y vertical, permita el paso de dos dedos del explorador, y al retirarlos, vuelva a su diámetro original. En ambos casos el himen no se romperá durante una penetración con el miembro viril.

La valoración adecuada del himen es de las cosas más difíciles de la medicina legal clínica, pues la anatomía del mismo no siempre es clara y se puede prestar a confusiones sino se cuenta con la debida experiencia, sobre todo que cuando la víctima se presenta al forense, está muy aprehensiva, nerviosa y la manipulación de esa zona es precisamente lo que menos desea. Normalmente los médicos que no son especialistas en Medicina Legal, no tienen



motivos para valorar el himen, salvo casos que se presenten al servicio de emergencias por un abuso sexual. El caso del Pediatra, es quien más podría valorar hímenes en niñas, sin embargo, no es el grueso de sus motivos de consulta. Por otro lado, el Ginecólogo, que es quien sí tiene que valorar el área genital como parte de su labor diaria, normalmente no tiene mucha experiencia con hímenes precisamente porque el grueso de sus pacientes son mujeres con vida sexual activa.

Así las cosas, es el especialista en Medicina Forense, sobre quien mayoritariamente recae la función de valoración del himen en personas víctimas de abuso sexual, tanto niños como adultos.

Otro aspecto que debe quedar claro cuando de himen se habla es el concepto de *penetración total y parcial*. Existe una tendencia jurisprudencial que considera que la penetración del pene puede ser total o parcial. Le llaman parcial cuando no ha atravesado el portal himeneal y total si lo atraviesa. De aquí que se ha prestado a una confusión entre los juristas, quienes quizá para darle una mayor protección al bien jurídico tutelado en este tipo de delitos, consideran que el solo roce del pene en la vulva es una penetración parcial y si de la valoración forense se deduce que rompió el himen y por lo tanto penetró hacia la vagina, entonces se trataría de una penetración total. Este concepto, es anatómicamente incorrecto, pues la vulva no se puede penetrar dado que no es una cavidad anatómica. La vagina sí que lo es y la puerta de entrada de la misma es el himen, de donde que si el forense encuentra rupturas himeneales, eso es un dato fidedigno de que el himen fue atravesado y por lo tanto de acceso carnal en la vagina.

Por su puesto que estamos hablando de casos de mujeres núbiles o niñas cuyo himen muestra hallazgos típicos de haber sido accedido. Ahora, en el caso de las mujeres con vida sexual activa, el himen no siempre ayuda en la determinación médico legal del acceso dado que se trata de mujeres con vida

sexual activa y por lo tanto no quedan mayores lesiones luego de una penetración no violenta. En estos casos, el hallazgo de semen en la cavidad vaginal bastará para suponer la penetración del pene en la cavidad vaginal.

Un caso particular es el de la niña de corta edad pero con capacidad de quedar embarazada (generalmente a partir de los 9 años) cuya desarrollo genital externo aún no permite el paso de un pene sin causar importantes lesiones, motivo por el cual su victimario al notar el impedimento anatómico para accederla carnalmente, opta un coito vulvar cuyo eyaculado, debido a la fuerza eyectiva que lo proyecta, penetra a la cavidad vaginal y embaraza a la menor, cuyo himen está íntegro.

En este caso no se puede hablar técnicamente de acceso carnal ni de penetración parcial, pues no se dio ninguna de las dos cosas, lo que ha habido es una penetración del semen, que no es lo mismo que un acceso carnal y que para el código penal costarricense, cabría según nuestro criterio, en el concepto de penetración de objetos, entendiendo a objeto como la sexta acepción que le da el DRAE, es decir, como *cosa*: “*todo lo que tiene entidad, ya sea corporal o espiritual, natural o artificial, real o abstracta.*”<sup>1059</sup> De donde que al demostrarse la presencia de semen en la vagina o sin demostrarse esta pero teniendo la evidencia de un embarazo y una prueba de ADN que demuestre la paternidad del victimario, se podría demostrar, desde el punto de vista científico forense, la penetración a la cavidad vaginal.

Debe comprenderse que el concepto de coito vulvar no implica penetración vaginal. La penetración debe ser necesariamente en una cavidad, y la vulva, como ya se dijo, no lo es; la vagina sí. Así entonces hablar de penetración parcial porque el pene o los dedos o la lengua haya tocado la vulva no es anatómicamente correcto. Para que se acceda (se penetre) debe atravesarse la puerta de entrada de la cavidad, que en el caso de la vagina es el

---

<sup>1059</sup> Diccionario de la Real Academia Española. Vigésima segunda edición. Versión on line accesible desde [www.rae.es](http://www.rae.es)

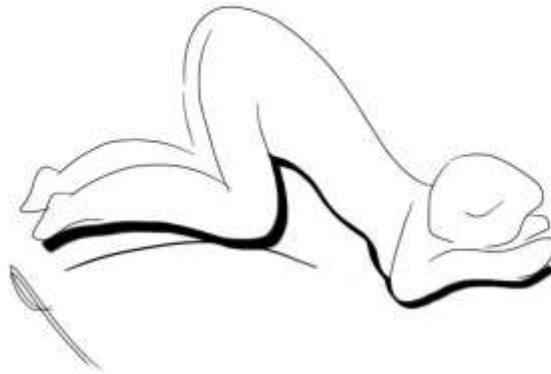himen y en el caso del recto es el ano. Así como nadie piensa que exista una penetración anal parcial cuando lo que se produce es un coito interglúteo, igualmente tampoco debe pensarse que exista una penetración parcial vaginal, cuando lo que ha ocurrido es un coito interfemora (roce del pene entre los muslos) o un coito vulvar (roce del pene entre los labios mayores de la vulva).

Otro distingo anatómico que debe conocerse a nivel del himen, son las *escotaduras*. Estas corresponden a hallazgos anatómicos de nacimiento y no son de origen traumático (consecuencia de la penetración o intento de penetración). Una escotadura himeneal es un hendidura en la pared del himen que podría similar una ruptura, no obstante, se diferencia de ella en que la ruptura cuando se da, inicia en el borde del orificio himeneal y se extiende hasta el borde de inserción del mismo, no así la escotadura que si bien es cierto inicia en el borde del orificio himeneal no se continúa hasta el borde de inserción del mismo.

Por otra parte, el concepto de ruptura himeneal debe entenderse como una disrupción de la mucosa del himen desde su borde interno hasta su borde de inserción, como consecuencia únicamente de la dilatación de su diámetro por penetración de algún objeto romo. Por su puesto que un objeto filoso podría generar una herida en la mucosa himeneal que se apreciará en términos generales igual a una ruptura, pero por definición hablamos de ruptura sólo en casos de penetración por el mecanismo descrito pues otros mecanismos como caída en horcajadas o cabalgar no producen rupturas himeneales.

#### §11. *Ano*

Para la valoración de esta estructura anatómica el experto forense debe solicitar a la persona a evaluar que se coloque en posición genopectoral o de plegaria mahometana de tal suerte que se expongan los glúteos a fin de poder visualizar el área y tomar las muestras necesarias sin lesionar física ni moralmente a la víctima. (**Ver Fig. 8**).



**Fig. 8** Posición anatómica para valorar la región anal. En estos casos la víctima se cubre con una sábana para protegerle su pudor. (*Dibujo propio de autor, derechos reservados*)

El ano es un canal de 2 a 4 cm de longitud que se continúa con el recto, porción más distal del intestino grueso. Este canal termina en un orificio que se denomina, *orificio anal*. El ano, es un conducto que se mantiene cerrado por efecto de un músculo que lo rodea llamado esfínter anal interno. Hay dos esfínteres, el externo y el interno. El primero se puede abrir y cerrar a voluntad, el segundo es involuntario y se abre o cierra según las necesidades de evacuación del recto. El orificio anal está recubierto de piel que por el efecto de cierre del esfínter, y de un músculo denominado *Músculo corrugador de la piel del ano*, le producen pliegues a la piel, llamados *pliegues anales*. Estos pliegues son importantes porque se ha descrito el efecto denominado *borramiento de pliegues*, que consiste en la ausencia de los mismos como consecuencia del efecto traumático que produce la penetración anal crónica, quizá como consecuencia de la ruptura de las fibras musculares que lo corrugan. Por otra parte, cuando durante la valoración médica se traccionan lateralmente sus bordes, estos se “des-pliegan” exponiéndose la piel y en caso de existir fisuras se evidencian. Entendemos por fisura, la ruptura de las capas superficiales de la piel anal que cede ante la presión que se produce por la penetración de un objeto o cuerpo romo. Estas fisuras pueden producirse también en la mucosa del canal

anal que al igual que la piel, al sobredistenderse, cede y revienta. La fisura de la piel anal es de forma triangular y alargada con su vértice en dirección concéntrica y su base en dirección excéntrica. La del canal anal también es de forma triangular y alargada, siendo que para poder visualizarlas se requiere de la introducción de un espéculo anal, que es un dispositivo con dos hojas plásticas y desechables que se abren luego de introducidas en el ano y que permite distenderlo para visualizar su estructura interna. En casos de mayor violencia o de penetración de objetos de mayor diámetro, lo que se producirán serán desgarros, que corresponden a rupturas profundas que incluso pueden llegar a comunicar estructuras vecinas como en el caso de los desgarros ano perineales (unión de ano con periné) o ano-vaginales.

#### §12. *Periné (rafé medio)*

Esta es una zona de piel que está entre el la *Comisura posterior* y el Ano. Su importancia forense es para descartar posibles desgarros que abarquen hasta esa zona. En esos casos se trataría de un desgarró muy grave y generalmente se ve en niñas o en personas adultas a las que se les introducen objetos cilíndricos desproporcionados al diámetro vaginal o anal. En Costa Rica al periné se le conoce popularmente como el “nies” (ni es ano, ni es vagina)

## **SECCIÓN II.**

### **GENITALES INTERNOS**

Son los órganos que no son visibles directamente y corresponden a: la Vagina, el Útero, las Trompas de Falopio, los Ovarios y el Recto. De ellos revisten importancia forense el primero y el último.

### §1. *La vagina*

Es un conducto alargado en forma cilíndrica, de tamaño variable, en adultos en promedio mide unos 10 cm. de longitud. Las mujeres de raza negra tienen una mayor longitud respecto de las caucásicas. Las paredes vaginales anterior y posterior, en estado de reposo, normalmente se encuentran en contacto, excepto por su extremo superior, donde se inserta el cuello uterino y en el extremo inferior, donde se encuentra el orificio vaginal. La vagina se inserta en las paredes laterales del tercio inferior del cuello del útero formando cuatro recesos denominados *fondos de saco* o *fornix*, dos laterales, uno anterior y otro posterior. Estos fondos de saco revisten importancia forense porque son el sitio anatómico donde se aloja la mayor cantidad de semen y por lo tanto, deberá tomarse muestras de cada uno de ellos, pero sobre todo del posterior. Para ello lo ideal es introducir un espéculo vaginal que es un dispositivo similar al que se describió anteriormente para la valoración del ano, con el objetivo de poder acceder a una zona profunda en la anatomía y con una adecuada guía visual poder tomar la muestra del sitio correcto a fin de captarla que no se pierda, no obstante en valoraciones forenses esto no siempre es posible llevarlo a cabo, dado el estado psíquico en que se encuentran las víctimas quienes no siempre aceptan que se les practiquen exámenes invasivos.

Las paredes vaginales también pueden evidenciar lesiones, que generalmente corresponden a laceraciones o abrasiones producidas por las uñas del agresor o por algún objeto con punta. En el caso de las niñas pequeñas, la sola penetración vaginal de un objeto romo puede producir serias laceraciones y contusiones.

### §2. *El recto*

Es la parte más distal del intestino grueso, mide unos 12 cm de largo y en su trayecto se continúa con el canal anal. Cuando presenta lesiones, generalmente se deben a la penetración de objetos con salientes cortantes,

como una rama de árbol, o de longitud importante como para romperlo en su trayecto.

## **CAPÍTULO II.**

### **ÁREA GENITAL MASCULINA**

El área genital masculina es de mucho menor complejidad que su contraparte femenina, en cuanto a valoración forense se refiere. Está conformada por el pene, los testículos, el periné y el ano.

#### **§1. *El pene***

Es una estructura cilíndrica, de tejido eréctil que está atravesado longitudinalmente por la uretra. El tejido eréctil se dispone en tres columnas, dos lateralmente (cuerpos cavernosos) y una en el plano medial (cuerpo esponjoso), conformando entre todas, la cabeza, el cuerpo y la raíz del pene. Los cuerpos cavernosos discurren distalmente y terminan unidos formando el *Glande del pene* (cabeza del pene). Éste tiene una punta, un cuerpo, y una base o cuello. De la punta surge el *Meato uretral*, que es la porción final de la uretra y es una abertura en medio de los dos cuerpos cavernosos por donde sale la orina. En la base del glande, se encuentra la *Corona*, que es un reborde prominente que lo circunda y delimita al *cuello del pene* o *surco balanoprepucial*. De la cara posterior del glande, emerge un pequeño pliegue llamado *frenillo* que sostiene la piel que cubre al glande (cabeza del pene). Esta redundancia de piel que cubre al glande se denomina *prepucio* y debe retraerse durante la exploración forense a efectos de valorar si hay lesiones tanto en el glande como en el frenillo y además para tomar muestras del *surco balanoprepucial*, que es la zona donde se acumulan células epiteliales de la vagina, que se desprenden durante el coito; restos de heces que quedan adheridas después de la penetración anal; así como sangre de la víctima o saliva del agresor.

## §2. *Testículos*

Normalmente son dos, están envueltos en una bolsa llamada escroto, y en el niño pueden estar ascendidos en el canal inguinal, es lo que se conoce como “testículos en ascensor”, pues descienden y de repente pueden de nuevo ascender. En el adulto, deben estar descendidos ambos. Normalmente no sufren mayor tipo de lesiones durante el abuso sexual y en el caso del agresor, tampoco deja evidencia de lesiones.

## §3. *Periné o Rafé medio*

Es la zona que se encuentra entre la raíz del pene y el ano. En el niño abusado puede notarse evidencia del mismo cuando ha existido desgarros importantes, que comprometen esa zona. En los adultos (hombres y mujeres) agredidos sexualmente, también podría verse comprometida esta zona, en casos de penetraciones con objetos muy grandes. Cuando la víctima a estado acostada sobre maleza en esta zona podría encontrarse restos de hierbas o tierra, aunque lo más frecuente es encontrarla en los glúteos y en el ano. Al igual que en la mujer, es conocido como “nies”

## §4. *Ano*

La misma explicación que se dio para la anatomía genital femenina se puede aplicar para el varón.

## **PARTE II.**

### **VALORACIÓN CLÍNICO FORENSE**

En el caso de las valoraciones clínicas hospitalarias, el examen médico se hace a solicitud del paciente o de sus familiares (si se tratara de un menor de edad). El médico tendrá como objetivo la determinación del estado de salud del



paciente, el diagnóstico de las afecciones físicas y psíquicas, y la instauración de los tratamientos que amerite, según el daño que presente. El médico que conozca un caso de esta naturaleza, lo hará porque el paciente llega en busca de atención al centro clínico, o porque la policía lo traslada para su respectiva valoración médica. En ambos casos sólo se requiere el consentimiento del paciente, y no será necesaria una orden del Fiscal para su evaluación. El objetivo del médico clínico será hacer diagnósticos y dar tratamiento curativos y preventivos. La recolección de prueba, deberá dejarla en manos del médico forense, por lo que tendrá que referir a su paciente, sabiendo que priva, ante todo, la integridad de la salud antes que la recolección de muestras, que quedará en un segundo o tercer plano. Por su puesto, la sola referencia al médico legista, no basta para que se realice el dictamen médico legal, será necesaria la solicitud expresa del Ministerio Público.

A diferencia de la valoración clínico hospitalaria, la valoración médico legal de una supuesta víctima de abuso sexual, solo puede hacerse a solicitud de autoridad competente y aunque priva también la salud de la víctima, deberá intentarse, si las circunstancias lo permiten, la recolección de prueba, (cuidando la cadena de custodia), en aras de satisfacer el objetivo de la intervención: emitir un Dictamen Médico Legal.

La valoración forense puede hacerse en un centro médico (adonde la víctima acudió) o en el Instituto de Medicina Legal (en Costa Rica: Departamento de Medicina Legal). La solicitud de dictamen que envía la autoridad competente, también puede incluir la valoración genital y extra genital del imputado, en cuyo caso el actuar del Médico debe ajustarse a lo requerido por nuestra legislación y jurisprudencia, para los casos de valoraciones corporales de imputados.

El resultado de la valoración médico legal se plasma en un documento formal denominado Dictamen Médico Legal.

## **CAPÍTULO I.**

### **DICTAMEN MÉDICO LEGAL DE LA VÍCTIMA DE DELITOS SEXUALES**

#### **§1 CONCEPTO<sup>1060</sup>**

El Dictamen Médico Legal es el resultado de un acto pericial<sup>1061</sup>, realizado necesariamente por uno o varios médicos para valorar el cuerpo de la víctima (elemento de prueba) y obtener de él previo consentimiento<sup>1062</sup> datos objetivos que permitan ayudar en la determinación de la verdad científica de los hechos: circunstancias de modo, tiempo y lugar, así como de identificación de victimario y de ser necesario de la víctima también.

#### **SECCIÓN 1.**

#### **REQUISITOS DE UN DICTAMEN MÉDICO LEGAL<sup>1063</sup>**

Son exigencias mínimas que debe cumplir el dictamen para ser un elemento probatorio que revista características científicas y jurídicas.

---

<sup>1060</sup> Cf. HERNÁNDEZ CUETO, Claudio. Valoración médica del daño corporal. 2 edición. Editorial Masson. Barcelona- España. 2001. Pag 471 – 488.

<sup>1061</sup> Cf. AMAT, Jean Paul & ROSSEAU Claude. Guide pratique de l'expertise du dommage corporel. DCCD. France. 1988. Pag. 5-6.

<sup>1062</sup> Cf. CHARIOT Patrick & DEBOUT Michel. Traité de Médecine Légale et de Droit de la Santé. À l'usage des professionnels de la santé et de la justice. 2012. Paris- France, pag.638 a 654.

<sup>1063</sup> Cf. ARBUS, Louis & ROUGÉ, Daniel. Le rôle du médecin traitant dans les expertises. Editions ESKA. Paris- France. 1995. Pag. 136 a 139 y 142 a 145.

## §1. Requisitos formales

El Dictamen médico legal de una supuesta víctima de abuso sexual, deberá cumplir una serie de requisitos de forma establecidos en la norma. En el caso de Costa Rica, especialmente los artículos, 213<sup>1064</sup> y 218<sup>1065</sup> del Código Procesal Penal. De existir protocolos estos deben de seguirse.<sup>1066</sup>

### A. El dictamen se presentará por escrito, firmado y fechado

Aunque el código menciona este orden, no significa que el dictamen tenga que seguirlo, de hecho, la fecha es lo primero y la firma lo último. La rúbrica podrá ser digital y nada obsta para que sea ampliado en forma oral en la audiencia.

### B. Se podrá dictaminar por separado cuando exista diversidad de opiniones entre peritos.

En las experticias que realiza el Consejo Médico Forense, interviene un tribunal médico conformado por tres médicos, pudiéndose dictaminarse con criterio de minoría.

### C. El dictamen pericial será fundado:

Esto significa que las conclusiones que el perito extraiga no podrán carecer de fundamentación, es decir, para emitir un criterio conclusivo, el fundamento del mismo tiene que estar distribuido a todo lo largo del dictamen, si

---

<sup>1064</sup> **Art. 213:** “Podrá ordenarse un peritaje cuando, para descubrir o valorar un elemento de prueba, sea necesario poseer conocimientos especiales en alguna ciencia, arte o técnica”.

<sup>1065</sup> **Art. 218:** “El dictamen pericial será fundado y contendrá, de manera clara y precisa, una relación detallada de las operaciones practicadas y de sus resultados, las observaciones de las partes o las de sus consultores técnicos y las conclusiones que se formulen respecto de cada tema estudiando. Los peritos podrán dictaminar por separado cuando exista diversidad de opiniones entre ellos. El dictamen se presentará por escrito, firmado y fechado, sin perjuicio del informe oral en las audiencias.”

<sup>1066</sup> Cf. DURIGON, M. Pratique médico-légale. 2 édition actualisée. Masson. Paris-France. 2007, pag. 145.

el dictamen no es fundamentado, su conclusión podrá ser recurrida<sup>1067</sup> por carecer de un requisito de forma.

D. Contendrá, de manera clara y precisa, una relación detallada de las operaciones practicadas y de sus resultados,

El código prevé la descripción del apartado del examen físico, de los resultados de los estudios de laboratorio, radiológicos o interconsultas a otros expertos, así como la explicación de los resultados de los mismos.

E. Contendrá, de manera clara y precisa las conclusiones que se formulen respecto de cada tema estudiado.

Esto es el equivalente al “por tanto” de la sentencia judicial, de tal manera que será la consumación de la pericia, que viene a plasmar el criterio final, que está debidamente fundamentado en todos los apartados previos, es la esencia misma del dictamen.

Existe una divergencia de opiniones entre si el dictamen debe concluir únicamente lo que se pregunta, o si por el contrario debe extenderse más allá según el criterio pericial. Creo que en tesis de principio el dictamen debe ser claro en todo sentido, la pericia no se solicita para reforzar una parte de la verdad y ocultar otra, el dictamen es imparcial y no debe premeditadamente favorecer a ninguna de las partes. De ahí que la virtud científica del perito se mide en las conclusiones que emita, las cuales deberán ser amplias, claras, precisas y concordantes desde el punto de vista de la lógica pericial<sup>1068</sup>. Puede existir en la descripción del apartado examen físico, una serie de tecnicismos propios del arte

---

<sup>1067</sup> DE SANTO, Víctor. La prueba pericial. Editorial Universidad. Buenos Aires. 1997. Pag. 337 a 342.

<sup>1068</sup> Cf. VEGA ZUNIGA, Franz. Enunciados lógico - periciales en los dictámenes médico legales. *Med. leg. Costa Rica*. 2011, vol.28, n.2, pp. 23-33 .

de la medicina, pero las conclusiones y el comentario, siempre deben ser claros. No se debe omitir nada.

## §2. Requisitos materiales

Respecto de los requisitos de materiales<sup>1069</sup>, contendrá al menos los siguientes: Ficha de identificación, Historia Médico Legal, Examen Físico, Fundamentación Médico Legal (Comentario) y Conclusión.

Como apartados opcionales, podrá contener: Documentos médicos, Antecedentes Patológicos, Estado Anterior, Estudios radiológicos y de gabinete e Interconsultas.

Analizaremos los requisitos básicos:

### A. Ficha de Identificación:

Es un apartado en el que se indican las calidades que permiten identificar y ubicar a la persona, incluyen su nombre completo, estado civil, sexo, edad, lugar donde vive, lateralidad (zurda o diestra), escolaridad y número de identificación, si se tiene. En caso que venga acompañado, sobre todo, tratándose de menores de edad, se indica, el nombre, el número de identificación y la relación de parentesco o amistad que los une.

### B. Historia Médico Legal:

Su objetivo es enterar *al forense* de los aspectos esenciales de la agresión, a efecto de dirigir el examen físico, razón por la que se pregunta sobre el *Cómo, Cuándo y Adonde* ocurrieron los hechos. No pretende informar al Juez

---

<sup>1069</sup> Cf. AMAT Jean Paul & ROUSSEAU Claude. Guide pratique de l'expertise du dommage corporel. CDCD, 1988. Francia.

o al Fiscal, sobre estos detalles, pues, fueron previamente investigados por el Ministerio Público, que es el órgano competente para ello. Lo que procura es tan sólo orientar al médico en la búsqueda y recolección de indicios, para la siguiente parte de su valoración, el examen físico.

En la práctica hemos visto que algunas veces en debate, se ha usado esta información a favor o incluso en contra de la misma víctima, aduciéndose que al médico forense le indicó una cosa y en la denuncia dijo otra. Al respecto debe insistirse en que la historia que el forense recaba no pretende ser una “toma de declaración”, ni un “interrogatorio”, en el sentido jurídico de los términos, pues no es, ni será nunca, competencia del médico forense interrogar, ni tomar declaraciones. Incluso algunos, habiendo tergiversado el sentido de la *Historia Médico Legal*, han pretendido que el perito realice las *prevenciones de ley*, antes de la “*declaración*”, confundiendo una simple recopilación de datos de interés médico legal, con una declaración jurídica.

Debe aclararse aquí, que el Forense, hace preguntas y anota en su dictamen lo que crea conveniente para la elaboración de su pericia, por lo que sin ánimo de faltar a la verdad, puede omitir, en su proceso epistemológico, información que a la larga, puede interpretarse como que la víctima entró en contradicción entre su declaración y el relato que le dio al médico, lo cual aunque sí podría suceder, nunca debe concluirse por la simple lectura de la Historia Médico Legal. Insisto, el perito anota lo que le interesa para su pericia, él no es el Fiscal.

Con el advenimiento del código procesal penal de 1998 se ha pretendido instaurar en Costa Rica, una sana corriente que busca disminuir la revictimización de las personas que han interpuesto denuncias por abuso sexual, sobre todo en menores de edad. Para ello se pretende, en concordancia con el artículo 221 del CPP y con las *Directrices para reducir la revictimización de las personas menores de edad en los procesos penales*, reducir al máximo posible el número de veces que se entreviste a la víctima. Aunque esto es un *ideal*, la realidad es que se torna un poco difícil en la práctica diaria, pues es tal el número

de casos diarios que se valoran, que no se ha logrado llevar a la práctica en un mismo acto, la entrevista del Fiscal y la valoración de todos los demás intervinientes en el proceso, incluyendo peritos médicos.

### C. Examen Físico

El examen físico de una víctima de abuso sexual debe realizarse con la mayor circunspección, pudor y delicadeza que el arte médico enseña. El ambiente físico debe ser el más adecuado, limpio, libre de interrupciones y ruidos, con adecuada ventilación y preferiblemente con luz natural. El consultorio médico por sí mismo, debe “invitar a quedarse” y debe ser un ambiente adecuado y discreto.<sup>1070</sup>

El examen físico tradicionalmente se ha dividido en tres zonas anatómicas: el área extra genital, el área para genital y el área genital. El área genital es la zona correspondiente a los genitales externos, periné y ano. El área para genital que corresponde a los glúteos, la cara interna del tercio proximal de los muslos y Monte de Venus. El área extra genital es el resto del cuerpo, incluyendo los senos.

### D. Estudios de Gabinete:

Se refiere a estudios radiológicos, de laboratorio, u otros que el perito requiera para complementar su experticia.

### E. Interconsulta a especialistas:

Cuando sea necesario el auxilio de otra especialidad médica o de otra ciencia, para la adecuada resolución del caso, el perito médico forense puede solicitar la opinión de otro experto.

---

<sup>1070</sup>SOUTOUL, Jean-Henri & CHEVRANT-BRETON, Olivier. Les agressions sexuelles de l'adulte et du mineur. Editions Ellipses. 1994. Paris- France. Pag. 36-37.

F. Fundamentación médico legal o Comentario médico legal.<sup>1071</sup>

Este es el apartado más importante desde el punto de vista del jurista, pues el experto forense explica en términos comprensibles al abogado (o al menos así debería de hacerlo) los motivos sobre los cuales va a fundamentar el siguiente apartado, la conclusión médico legal.

El perito debe en este momento arrojar luz sobre los aspectos médicos legales que ha venido describiendo a lo largo de todo el cuerpo del dictamen médico y que ahora, a manera de cierre comprensible, se despoja de su tecnicismo y con verdadera intención aclaratoria, plasma en un lenguaje más llano las razones que justifican sus conclusiones.

El perito “amarra” en este apartado su visión general acerca de los hallazgos por él percibidos desde que la persona ofendida ingresó en su consultorio médico legal, su forma de comportarse, su vestimenta, el lenguaje utilizado, los gestos expresados, pasando revista por el tipo de lesiones, o la ausencia de las mismas según las distintas áreas anatómicas descritas, la antigüedad de las lesiones, el patrón que guardan entre ellas, así como la correspondencia del cuadro lesionológico con la versión dada y los elementos externos que se hayan podido percibir: elementos pilosos, sangre, fibras etc, todo lo cual servirá de hilo conductor para fundamentar las razones por las cuales arribará a las conclusiones que correspondan.

G. Conclusión médico legal

Es la parte final del dictamen en el cual se vierten las conclusiones a las cuales llegó el experto forense a la luz de los hallazgos encontrados y necesariamente descritos en los otros apartados del dictamen médico legal y fundamentados en el apartado de Comentario Médico Legal al que nosotros preferimos llamarle Fundamentación médico legal.

---

<sup>1071</sup> Cf. JOUVENCEL, M.R. Manual del perito médico. Fundamentos técnicos y jurídicos. Editorial Diaz de Santos. Madrid, España. 2002. Pag. 343 a 351.



## **BIBLIOGRAFÍA**

AMAT Jean Paul & ROUSSEAU Claude. Guide pratique de l'expertise du dommage corporel. CDCD, 1988. Francia.

ARBUS, Louis & ROUGÉ, Daniel. Le rôle du médecin traitant dans les expertises. Editions ESKA. Paris- France. 1995.

BEAUTHIER Jean – Pol. Traité de médecine légale. 2 édition. Éditions De Boeck. 2011. Bruxelles.

CHARIOT Patrick & DEBOUT Michel. Traité de Médecine Légale et de Droit de la Santé. À l'usage des professionnels de la santé et de la justice. 2012. Paris-France

DE SANTO, Víctor. La prueba pericial. Editorial Universidad. Buenos Aires. 1997.

DURIGON, M. Pratique médico-légale. 2 édition actualisée. Masson. Paris-France. 2007.

JOUVENCEL, M.R. Manual del perito médico. Fundamentos técnicos y jurídicos. Editorial Diaz de Santos. Madrid, España. 2002.

GIRARDÍN, FAUGNO, SENESKI, SLAUGHTER and WHELAN. Color Atlas of Sexual Assault. USA, Editoriao Mosby, 1997.

GRAY F., The Complete Gray's anatomy, USA, Editorial Senate, 2003.

HERNÁNDEZ CUETO, Claudio. Valoración médica del daño corporal. 2 edición. Editorial Masson. Barcelona- España. 2001.

KVITKO, Luis A. El himen. Estudio Médico Legal. Ediciones La Rocca. Buenos Aires. 2005.

NETTER, Frank, Atlas de Anatomía Humana, Barcelona, España, Editorial Masson, 2da edición, 2002.

NETTER, Frank, Colección Ciba de Ilustraciones Médicas. Sistema Reproductor. Tomo 2. Barcelona, España. Editorial Masson.1998.

ROMANES, G.J. Cunningham Tratado de Anatomía, Madrid. Editorial Interamericana-McGraw-Hill, 1987.

SOUTOUL, Jean-Henri & CHEVRANT-BRETON, Olivier. Les agressions sexuelles de l'adulte et du mineur. Editions Ellipses. 1994. Paris- France.

VEGA ZUNIGA, Franz. Enunciados lógico - periciales en los dictámenes médico legales. *Med. leg. Costa Rica*. 2011, vol.28, n.2, pp. 23-33 .