



TEMA 1-2015: SÍNDROME DE VENA CAVA SUPERIOR: una emergencia médico quirúrgica



ISSN
2215-2741

Hospital San Juan de Dios, San José, Costa Rica. Fundado en 1845

Recibido: 10/08/2014
Aceptado: 28/11/2014

Edwin Manuel Alvarado Arce¹
Daniel Odio Cortés²

¹Jefe de Servicio del Departamento de Cirugía de Tórax y Cardiovascular. Hospital México. C.C.S.S. Profesor de la Facultad de Medicina de la Universidad de Costa Rica y Catedrático de la Universidad de Ciencias Médicas. Correo electrónico: ed_malva@hotmail.com

²Residente de Medicina Familiar y Comunitaria. Universidad de Costa Rica-CENDEISSS.

RESUMEN

Desde su descripción en 1757, el Síndrome de Vena Cava Superior se ha mantenido como un reto para el clínico. Al ser una entidad que pone en peligro la vida del paciente corresponde a una verdadera emergencia médico - quirúrgica. Se define como la obstrucción, intrínseca o extrínseca de la Vena Cava Superior. Su etiología ha variado de ser por causas infecciosas (aneurismas sífilíticos, mediastinitis tuberculosa) a ser debida a causas neoplásicas y en los últimos años han tomado importancia los casos debidos a trombosis de la vena por al aumento en el número de procedimientos mínimamente invasivos o accesos venosos centrales. La causa más frecuente es la neoplásica, siendo el cáncer de pulmón su etiología más frecuente. Clínicamente se manifiesta como edema facial y en miembros superiores, con circulación colateral y síntomas respiratorios como disnea y tos, los casos severos se manifiestan con síntomas neurológicos debido a

edema cerebral. Se ha propuesto una escala de clasificación de 6 grados del Síndrome de Vena Cava Superior la cual es útil para definir el manejo de la misma. En el diagnóstico los métodos de imágenes continúan siendo un pilar y en los casos donde no se conoce la causa subyacente se requiere de métodos más invasivos para poder tener un diagnóstico etiológico. El tratamiento médico con quimioterapia, radioterapia o trombolíticos es de primera elección, aunque varía dependiendo de la etiología. El intervencionismo endovascular se está convirtiendo en el tratamiento primario, tanto para las causas oncológicas como para las no oncológicas, mientras que el tratamiento quirúrgico se reserva para casos severos o refractarios.

PALABRAS CLAVE

Síndrome de vena cava superior. Oncología. Quimioterapia. Radioterapia. Cáncer de pulmón.



ABSTRACT

Since its first description in 1757, the Superior Vena Cava Syndrome has been a challenge for the clinician. It is a true emergency, since it puts the patient's life in jeopardy. By definition it is the extrinsic or intrinsic obstruction of the Superior Vena Cava. Its etiology has changed over time, it used to be due to infectious causes (syphilitic aneurisms, tuberculosis), now neoplastic etiologies are more frequent and in the last years thrombosis due to the use of indwelling catheters and minimally invasive procedures have become an important cause. Its clinical manifestations are facial edema and in the superior limbs, with collateral circulation and respiratory symptoms, like dyspnea and cough, severe cases present with neurologic symptoms due to cerebral edema. Investigators from Yale University have recently proposed a classification scale that consists in 6 degrees, this classification is useful in the treatment and management of the syndrome. Imaging methods continue to be fundamental in the diagnostic and in the cases where the subjacent cause is unknown, more invasive methods are required to define the etiology. Medical treatment with chemotherapy, radiotherapy and the use of thrombolytics are of first choice, but this can vary depending on the etiology, endovascular interventionism it's quickly becoming a first choice in treatment while surgical management is reserved for severe or refractory cases.

KEY WORDS

Superior Vena Cava Syndrome. Oncology. Chemotherapy. Radiotherapy. Lung cancer.

INTRODUCCIÓN

Las emergencias oncológicas representan un reto en la práctica clínica diaria, el síndrome de vena cava superior (SVCS), que se suele presentar como una emergencia oncológica, requiere de un diagnóstico certero y pronto. Este florido síndrome tiene el problema de que muchas veces se presenta sin que se conozca la patología subyacente, haciendo prioritario un diagnóstico de la causa, pues su tratamiento varía dependiendo de la etiología del síndrome. Este artículo corresponde a un revisión de bibliografía reciente, donde se presenta aspectos epidemiológicos, de presentación clínica,

diagnóstico y tratamiento del SVCS. Se hace también una propuesta de clasificación y tratamiento del SVCS la cual aún no ha sido validada en estudios mayores, pero simplifica el manejo de esta entidad.

DISCUSIÓN

Historia

La primera descripción patológica de una obstrucción de la vena cava superior (VCS) en un paciente con aneurisma sífilítico de la aorta correspondió a William Hunter en 1757, cuando describió el SVCS en un paciente con un aneurisma sacular de la aorta ascendente, reportando en la autopsia que la VCS y la vena innominada “*estaban ambas tan comprimidas por la dilatación de la arteria que con dificultad quedaba algo de la capacidad y apariencia normal de la vena*”⁽¹⁾. En 1837 Stokes reportó un caso de SVCS secundario a una malignidad del pulmón derecho, él notó que los síntomas progresivos eran el resultado de la compresión del tumor sobre la VCS⁽²⁾. En 1954 Schechter revisó 274 casos bien documentados de SVCS en la literatura, el 40% de ellos se debían a aneurismas sífilíticos o mediastinitis tuberculosa⁽³⁾. En una serie de 1949, de 502 casos de SVCS revisados por McIntyre y Sykes, el 67% de los pacientes tenían trastornos benignos, mientras que el 33% tenían tumores malignos⁽⁴⁾. Desde entonces estas entidades han desaparecido virtualmente y actualmente el cáncer de pulmón es el proceso subyacente en aproximadamente el 70% de los casos⁽³⁾.

Definición y Fisiopatología

La obstrucción de la VCS tiene como consecuencia una constelación de signos y síntomas conocidos en conjunto como SVCS.

La VCS es el principal conducto para el drenaje venoso de la cabeza, cuello, las extremidades superiores y el tórax superior, se trata de un vaso de pared fina, blando, localizado en el mediastino medio y rodeado de estructuras más rígidas, como los ganglios mediastínicos y paratraqueales, la tráquea y el bronquio principal derecho, la arteria pulmonar y la aorta. Se extiende desde la unión de las venas innominadas derecha e izquierda a la aurícula derecha, por una distancia de 6 a 8 cm, los 2 cm



distales de la VCS se encuentran dentro del saco pericárdico y en la reflexión de este se produce cierta fijación de la VCS, la anchura de la VCS es de 1.5 a 2 cm^(4,5). Por tanto la VCS es susceptible de ser comprimida desde el exterior por cualquier lesión ocupante de espacio.

Su principal vaso auxiliar, la vena ácigos, entra en la VCS posteriormente justo por encima de la reflexión pericárdica, otros sistemas colaterales son las venas mamarias internas, las venas para espinales y la red venosa esofágica. Las venas cutáneas son vías importantes y su ingurgitación en el cuello y tórax es un hallazgo físico típico del SVCS^(4,5). A pesar de estas vías colaterales, si hay obstrucción de la VCS casi siempre se eleva la presión venosa del compartimiento superior; la obstrucción del flujo de la VCS produce hipertensión venosa de la cabeza, el cuello y las extremidades superiores, lo que a su vez es responsable de la presentación clínica característica^(4,6).

Etiología y Epidemiología

La obstrucción de la VCS puede ser consecuencia de una compresión externa causada por enfermedades neoplásicas o por fibrosis secundaria a inflamación o trombosis. Hubo una época en que entre las etiologías más frecuentes figuraban las enfermedades granulomatosas y la aortitis sifilítica⁽⁴⁾.

El SVCS afecta a 15000 norteamericanos al año, un 3% de todos los pacientes con cáncer de pulmón van a desarrollar este síndrome mientras que 10% de los pacientes con malignidades del hemitórax izquierdo lo harán⁽²⁾. En una revisión de 1987 (Fincher) el 87% de los pacientes tenían un tumor maligno intratorácico.

El 87-97% de los pacientes con SVCS tienen tumores malignos, de los cuales los más frecuentes son el de pulmón y los linfomas. De todas las causas malignas, un 65-80% son secundarias a cáncer de pulmón, un 20% a tumores mediastinales y el 5% restante a metástasis sólidas^(2,7), cabe recordar que el pulmón es un órgano donde se localizan muchas metástasis de procesos neoplásicos frecuentes en nuestro medio^(8,9). Existen reportes poco frecuentes de metástasis inusuales como de cáncer de próstata o colon, diagnosticadas antes que el tumor primario, que recuerdan la importancia de un análisis clínico completo y la

identificación histológica de la causa del SVCS antes de su tratamiento definitivo⁽¹⁰⁻¹²⁾.

El cuadro 1 enumera las causas malignas y benignas de SVCS de mayor a menor frecuencia⁽¹³⁻¹⁶⁾. En series más recientes las causas oncológicas continúan correspondiendo a alrededor de un 80% de todas las causas⁽¹⁷⁾.

El bocio intratorácico y la fibrosis mediastínica corresponden a dos de las causas no oncológicas más frecuentes de SVCS⁽¹⁸⁾. La tercera causa benigna más frecuente es la trombosis asociada a catéteres o marcapasos⁽¹⁹⁾, es importante mencionar que esta es la etiología cuya incidencia va en aumento, en el 2013 Barbaryan y *et al.* publicaron un caso de un SVCS causado por una trombosis de la VCS debido a un puerto de acceso subclavio que el paciente había tenido 15 años atrás durante 5 años⁽²⁰⁾, demostrando la importancia del antecedente de acceso venoso central, aun cuando hayan pasado muchos años desde su uso.

Algunas series inclusive mencionan a la trombosis de accesos venosos centrales con una incidencia de 40%⁽¹⁷⁾, las trombosis no solo se limitan a trombosis de la VCS pues inclusive hay reportes de SVCS debido a hematomas intrapericárdicos⁽²¹⁾. Se ha demostrado que es un factor de riesgo muy fuerte que la punta de un acceso venoso se encuentre muy "arriba" en la VCS⁽²²⁻²⁴⁾.

En algunas ocasiones, el SVCS es la forma de presentación de alguna neoplasia poco frecuente que afecte el mediastino superior, como lo son los tumores de células germinales o los timomas⁽²⁵⁾. Un ejemplo de tumor muy poco frecuente pero que afecta mediastino superior es el liposarcoma gigante⁽²⁶⁾. También puede ser secundario a tumores benignos poco frecuentes como el tumor fibroso solitario y gigante de pleura⁽²⁷⁾.

Existen casos inusuales de SVCS agudo, como lo puede ser la obstrucción de VCS debido a la colocación de un retractor de arteria torácica interna izquierda durante la realización de un *bypass* coronario, posterior a la colocación de marcapasos o accesos cardiacos mínimamente invasivos⁽²⁸⁻³⁰⁾. Se han descrito casos extremadamente inusuales como lo es metástasis intraluminales en la VCS⁽³¹⁾ o la disección aórtica tipo A⁽³²⁾.



Causas Malignas	Causas Benignas
Carcinoma microcítico de pulmón	Bocio intratorácico
Carcinoma epidermoide de pulmón	Mediastinitis fibrosa (idiopática o secundaria a histoplasmosis, Tb o radiación)
Adenocarcinoma de pulmón	Sarcoidosis
Linfoma no Hodgkin (incluyendo linfoma mediastínico primario de células B)	Trombosis asociada a catéteres o marcapasos
Carcinoma de pulmón de células grandes	Síndrome de Behcet
Tumores metastásicos (mama, testículo)	Aneurismas, pseudoaneurismas
Linfoma de Hodgkin	Linfadenopatías

Cuadro 1: Causas Malignas y Benignas más frecuentes de SVCS.

Clínica

Las manifestaciones más frecuentes son edema facial, disnea, tos, ortopnea, edema en brazos y cuello y cefalea. Los hallazgos más frecuentes a la exploración clínica son el edema facial, edema cervical o de los brazos, dilatación de las venas del hemicuerpo superior y plétora o cianosis facial. El edema periorbitario puede ser prominente. Otros hallazgos físicos pueden ser: edema laríngeo, edema de la lengua, cambios en el estado mental y derrame pleural, que con frecuencia es derecho^(10,11). La Tabla 1 presenta los signos y síntomas asociados a SVCS y su porcentaje de aparición en todos los pacientes⁽³³⁾.

La intensidad del síndrome depende de la rapidez de instauración da la obstrucción y de su localización, cuanto más rápida es la instauración, más intensos son los síntomas, porque las venas colaterales no tienen tiempo de distenderse para acomodar el flujo sanguíneo^(33,34).

Si la obstrucción se produce por encima de la entrada de la vena ácigos, el síndrome es menos pronunciado, porque el sistema de la vena ácigos puede distenderse rápidamente para acomodar la sangre derivada, desarrollándose menos presión venosa en la cabeza, los brazos y el tórax superior.

Si la obstrucción se produce por debajo de la entrada de la vena ácigos, se ven síntomas y signos más floridos, porque la sangre debe ser devuelta al corazón por las venas abdominales superiores y la vena cava inferior, lo que precisa

una mayor presión venosa^(33,34). En algunos casos asociados a trombosis, puede producirse clínica de dolor en la mandíbula, el cuello y el hombro, sin que se aprecie circulación colateral.

Tabla 1: Signos y síntomas asociados con SVCS.

Signo o Síntoma	Porcentaje de todos los pacientes	Rango (%)
Hemodinámicas		
Edema facial	82	60-100
Edema en brazos	46	14-75
Distensión de venas del cuello	63	27-86
Distensión de venas del pecho	53	38-67
Plétora Facial	20	13-23
Síntomas visuales	2	-
Respiratorios		
Disnea	54	23-74
Tos	54	38-70
Voz ronca	17	-
Estridor	4	-
Neurológicos		
Síncope	10	8-13
Cefalea	9	6-11
Mareo	6	2-10
Confusión	4	-
Obnubilación/evento cerebro vascular		
	2	-

Fuente: Traducido de: Yu J, et al. 2008.

En los casos secundarios a neoplasias (la mayoría), los síntomas son complejos debido a que el tumor causal puede afectar a otras estructuras; es especialmente importante estudiar la columna torácica en casos en que el síndrome incluya dolor dorsal, ya que no es rara la asociación de SVCS y compresión medular^(21,33,34).

Hay una clasificación reciente de la universidad de YALE de la severidad del SVCS según los signos y síntomas del paciente. Tiene 6 grados que van desde asintomático hasta la muerte y se presenta en la Tabla 2. Esta clasificación de severidad sirve para orientar el manejo del paciente con SVCS y aunque aún no ha sido validada, es una forma útil de abordar esta patología⁽³³⁾.



Tabla 2: Propuesta de clasificación del SVCS según signos y síntomas.

Grado	Categoría	Incidencia estimada (%)	Definición*
0	Asintomático	10	Obstrucción radiográfica de la VCS en ausencia de síntomas.
1	Leve	25	Edema en cabeza o cuello (distensión vascular), cianosis, plétora.
2	Moderado	50	Edema en cabeza o cuello con discapacidad funcional (disfagia leve, tos, leve o moderada limitación al movimiento de la cabeza, mandíbula o movimientos oculares, molestias visuales debido al edema ocular).
3	Severo	10	Leve o moderado edema cerebral (cefalea, mareos) o leve/moderado edema laríngeo o disminución de la reserva cardiaca (sincope).
4	Amenaza la vida	5	Edema cerebral significativo (confusión, obnubilación) o edema laríngeo significativo (estridor) o compromiso hemodinámico significativo (sincope sin factores precipitantes, hipotensión, insuficiencia renal).
5	Fatal	<1	Muerte.

*Cada signo o síntoma debe deberse a una obstrucción de la VCS y los efectos del edema cerebral o laríngeo o los efectos en la función cardiaca. Los síntomas causados por otros factores (parálisis de cuerdas vocales, compromiso del árbol traqueo bronquial o el corazón por efecto de masa) no deben considerarse ya que se deben a un efecto de masa en otros órganos y no a una obstrucción de la VCS.

Fuente: Traducido de: Yu J, et al.2008.

Estudios diagnósticos

La historia clínica, combinada con imágenes de tomografía computarizada (TC) generalmente permiten diferenciar entre trombosis de VCS y compresión extrínseca. El diagnóstico patológico es necesario para confirmar la presencia de condiciones malignas, el examen citológico del esputo podría resultar diagnóstico para pacientes con cáncer endobronquial. Los derrames pleurales son comunes (afectan alrededor de 2/3 partes de los pacientes con SVCS), la toracocentesis y el análisis citológico del líquido se recomiendan fuertemente pues son simples de realizar, sin embargo solo sirven como pruebas diagnósticas en aproximadamente un 50% de los pacientes⁽³⁵⁾.

La radiografía de tórax demuestra una alteración en más del 90% de los casos. La masa se encuentra en el mediastino superior derecho en el 75% de los casos y se combina con una lesión pulmonar o una adenopatía hiliar en un 50% de ellos, en un 25% existe derrame pleural, casi siempre del lado derecho⁽³⁵⁾. En una serie de la Clínica Mayo, de 86 pacientes con SVCS, en la radiografía de tórax se encontró que: un 64% tenían ensanchamiento mediastínico superior, un 26% derrame pleural, un 16% fue normal, un 12% una masa hiliar derecha, un 7% infiltrados difusos bilaterales, un 6% cardiomegalia, 5% ganglios

paratraqueales calcificados y un 3% una masa mediastínica anterior⁽¹⁰⁾.

La TC de tórax permite un análisis eficaz y no invasivo de la VCS y de sus colaterales, entre sus ventajas se encuentra que proporciona detalles anatómicos de las estructuras intratorácicas y músculo-esqueléticas, permite la identificación de la causa de la obstrucción (extrínseca frente a intrínseca) y su grado, permite documentar el nivel y la extensión del bloqueo⁽³⁴⁾, documenta la circulación colateral, lo que es especialmente importante si se espera realizar un *bypass* quirúrgico, proporciona una guía para biopsias percutáneas, ayuda a planificar la radioterapia si es precisa y permite controlar el efecto del tratamiento⁽¹⁰⁾.

La resonancia magnética nuclear (RMN) es de gran utilidad ya que no es invasiva, parece definir mejor la permeabilidad vascular que la TC y permite obtener imágenes en muchos planos, además de no precisar medio de contraste, por lo que puede ser útil en el paciente que tiene contraindicación para el mismo⁽³⁹⁾. La tomografía por emisión de positrones puede resultar útil porque puede influenciar el diseño del campo de radiación de la radioterapia (RT)⁽²¹⁾.

El papel de la venografía con contraste es controversial, aporta información importante para



determinar si la VCS está totalmente obstruida o si sigue permeable y esta comprimida extrínsecamente. La venografía es valiosa si se considera un *bypass* quirúrgico para la VCS obstruida. Algunos autores consideran que no aporta nada en casos en que existe una masa que explique el síndrome⁽¹⁰⁾.

El papel de la mediastinoscopia está bien establecido en la estadificación del carcinoma broncogénico, pero su papel en el diagnóstico del SVCS es muy controversial cuando han fracasado otros intentos diagnósticos. Algunos autores la recomiendan basándose en que el tratamiento óptimo depende de un diagnóstico tisular exacto, otros mantienen que es innecesaria y peligrosa debido al riesgo de hemorragia por la distensión venosa y el mal pronóstico asociado al SVCS de etiología maligna⁽¹⁰⁾.

La biopsia de ganglios supraclaviculares tiene un rendimiento del 87%, pero tienen que ser positivos. Ahman ha examinado la opinión de que los procedimientos diagnósticos conllevan un riesgo significativo, principalmente sangrado excesivo, otros autores han encontrado pruebas mínimas que sugieran que los procedimientos diagnósticos como la venografía, la toracotomía, la broncoscopia, la mediastinoscopia y la biopsia de ganglios linfáticos conllevan un riesgo excesivo para pacientes con SVCS⁽¹⁰⁾.

Tratamiento

La Figura 1 muestra un algoritmo de manejo propuesto por Yu *et al.* Está basado en la clasificación del SVCS según los signos y síntomas, propuesta por los mismos autores.

El manejo del SVCS debido a una malignidad depende de la etiología del cáncer, la extensión de la obstrucción, la severidad de los síntomas y el pronóstico del paciente. La expectativa de vida de un paciente con SVCS por causa maligna tiene una media de aproximadamente 6 meses, con un rango de 1.5 a 9.5 meses, pero esto varía dependiendo del tipo de cáncer. El manejo debe ir orientado a descomprimir la VCS y al tratamiento de la malignidad⁽³⁴⁾.

Desde un punto de vista oncológico, el mayor problema consiste en la aparición de un SVCS en un paciente sin diagnóstico primario conocido y con una masa que sugiere etiología tumoral en el mediastino. Esta indicado el tratamiento de ur-

gencia en presencia de: disfunción cerebral, disminución del gasto cardíaco y obstrucción de las vías aéreas superiores⁽²²⁾.

El tratamiento médico de soporte se basa en tomar las siguientes medidas: elevación de la cabecera de la cama, administración de oxígeno, corticosteroides y diuréticos^(8,20).

No es infrecuente que muchos pacientes con SVCS presenten trombosis de la VCS, un 30-50% de los pacientes con SVCS al momento de la autopsia tienen evidencia de un trombo⁽³⁷⁾. Los pacientes con cáncer frecuentemente tienen accesos venosos centrales, que pueden trombosarse, el uso frecuente de estos catéteres ha aumentado la incidencia de causas no malignas de SVCS⁽³⁹⁾. Los pacientes que desarrollan SVCS asociado a catéter son candidatos para terapia anticoagulante o remoción del catéter⁽⁸⁾. Con la radioterapia, es probable que un 10% de los pacientes con SVCS maligno no respondan durante la primera semana, en estos casos es probable que la causa de la falta de respuesta sea un coágulo, por lo que la trombolisis se debe considerar⁽³⁰⁾.

Mientras se define un tratamiento definitivo es necesario también iniciar con diuréticos para reducir el volumen intravascular e iniciar un ciclo corto de esteroides parenterales (dexametasona 6mg cada 4 horas) para disminuir el edema, sin embargo no se ha estudiado a fondo el uso de estas terapias⁽³⁹⁾.

La RT es de elección en el SVCS producido por tumores no sensibles a la quimioterapia. Se recomienda iniciar con fracciones grandes, con la idea de conseguir una respuesta más rápida, aunque hay pocas pruebas en la literatura que lo justifiquen, recientemente se ha utilizado con éxito la RT estereotáctica con fracciones altas para el tratamiento del SVCS producido por carcinoma de pulmón de células no pequeñas⁽⁴⁰⁾.

Ahman observó que en la mayoría de pacientes que recibieron RT los síntomas se aliviaron. En 75 de 99 casos que revisó, no había flujo sanguíneo significativo en la VCS en la autopsia a pesar de la RT. Mas del 90% de los pacientes en este estudio, alcanzaron una respuesta parcial o completa con un régimen de 3 semanas de 8 Gy en una fracción cada semana hasta una dosis total de 24 Gy⁽²⁰⁾.



La rapidez de la respuesta a RT varía en los rangos de 7 a 15 días, pero se puede observar inclusive a las 72 horas luego de iniciar la terapia. Contraindicaciones relativas a la RT son: tratamiento previo con RT en la misma zona,

algunos desórdenes del tejido conectivo (como esclerodermia) y radioresistencia del tumor (sarcomas por ejemplo)⁽³⁴⁾.

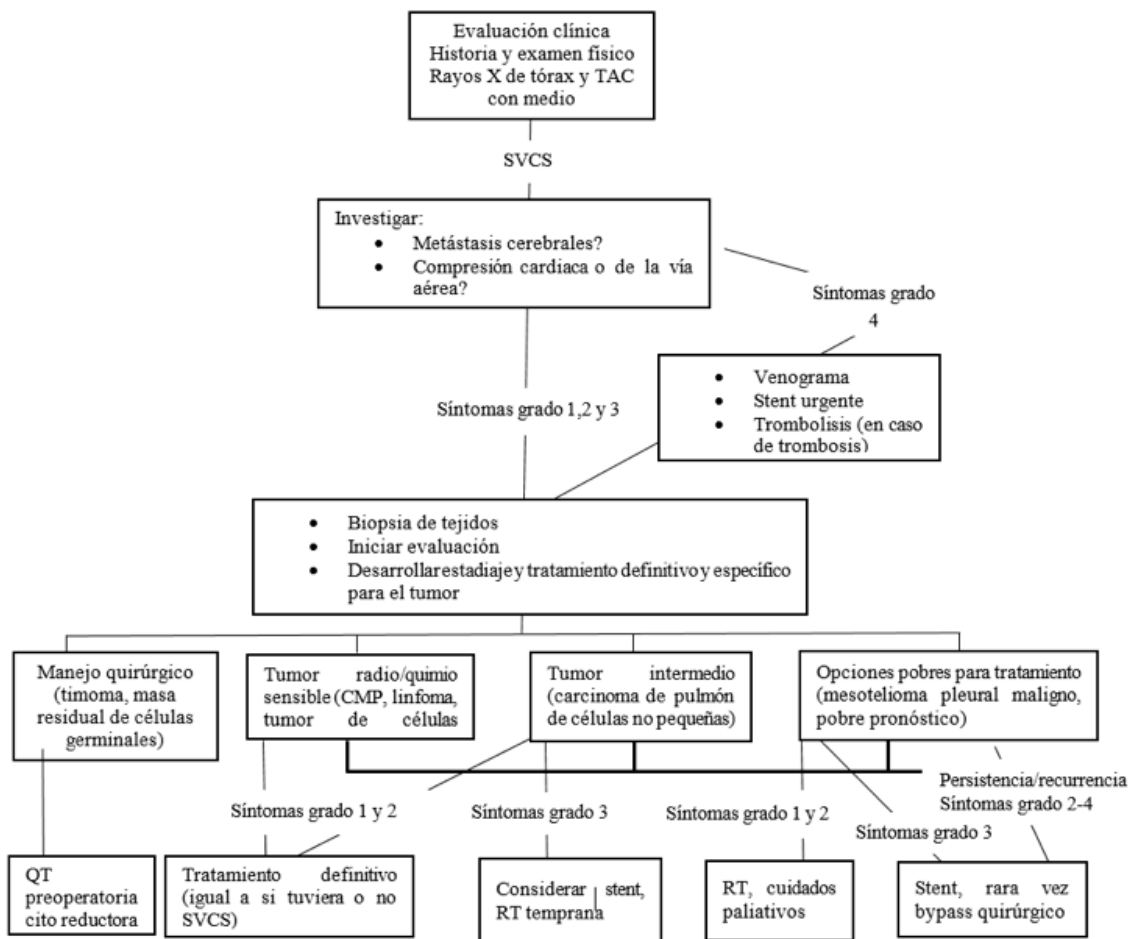


Figura 1. Propuesta de Algoritmo de manejo del grupo de la Universidad de Yale.

Fuente: traducido de: Yu J, et al. 2008.

En una revisión de 46 estudios, incluyendo a 445 pacientes que desarrollaron SVCS ya fuera debido a cáncer de células pequeñas o de células no pequeñas, la quimioterapia (QT) y la RT demostraron una eficacia similar en el alivio de síntomas⁽³⁹⁾. Tiene como ventajas ser no invasivo y tratar la malignidad subyacente, pero el alivio no es inmediato y al inicio los síntomas pueden empeorar por inflamación, además puede comprometer el diagnóstico histopatológico si aun no se ha obtenido⁽³⁹⁾.

Los *stents* son una forma relativamente nueva de tratamiento, el primer reporte de colocación de stent fue realizado en 1986⁽⁴¹⁾, recientemente han alcanzado popularidad aunque no se emplean en todos los centros y su uso depende mucho de la experiencia local, sin embargo cada vez existen mas reportes sobre su uso exitoso⁽⁴⁰⁾. Aún no se han realizado estudios de casos-control randomizados, sin embargo existe suficiente evidencia científica que apoya su uso⁽⁴³⁻⁴⁵⁾.



En la mayor serie comunicada hasta el 2010, de pacientes tratados con *stents* por SVCS, en 75 pacientes con obstrucción maligna tratados con Wallstent, el 100% mostró mejoría de los síntomas en 48 horas y el 90% quedó libre de síntomas hasta la muerte. El 12% de los tratados con RT mostró ausencia de síntomas significativos hasta la muerte^(10,46). En otra serie de 30 pacientes, 13 presentaron reobstrucción del *stent*, sin embargo 8 de estos pacientes pertenecían al grupo de hemodiálisis, por lo que se recomienda siempre un seguimiento cercano a este tipo de pacientes para una reintervención oportuna^(47,48). Algunos autores recomiendan incluso el uso de *stents* tanto en pacientes oncológicos como a aquellos con causas benignas⁽⁴⁹⁾.

Las complicaciones de la colocación de *stents* son generalmente infrecuentes, siendo las más comunes la re-estenosis y trombosis intra-*stent*, por lo tanto la mayoría de los pacientes intervenidos endovascularmente continúan con la anti coagulación después de la intervención y son iniciados en terapia antiplaquetaria de duración variable después de colocada la prótesis^(50,51).

Algunos estudios han demostrado que los *stents* medicados tienen una patencia mayor que los no medicados, pero las tasas de éxito clínico no difieren significativamente⁽⁵²⁾. Tiene como ventaja proveer un alivio rápido de los síntomas, no comprometer el diagnóstico histopatológico y permite tratar a futuro usando RT o QT, pero es una opción invasiva (aun mínimamente), con complicaciones como sangrado y restenosis, además de no tratar la malignidad subyacente⁽⁴⁵⁾.

Los linfomas, carcinomas microcíticos de pulmón (CMP) y tumores de células germinales suelen ser quimioresistentes con una respuesta rápida a QT, la velocidad de la respuesta es similar a la de la RT. La adición de la RT a la QT no ha demostrado mayores beneficios en al alivio de los síntomas de SVCS, no obstante muchas veces luego de alcanzar el beneficio clínico con la QT, el paso siguiente es la curación de la malignidad (dependiendo del tipo y del estadio) lo cual muchas veces incluye la adición de RT para evitar recidivas locales; en estas circunstancias la adición de RT si es beneficiosa⁽³⁴⁾. Tiene la ventaja de ser no invasivo, tratar la malignidad subyacente y no requerir equipo especializado, pero el alivio no se ve hasta en 1-2 semanas, así como comprometer el diagnóstico histopatológico,

además muchos pacientes están muy delicados como para tolerar QT⁽³⁴⁾.

La cirugía abierta vascular solía ser la única terapia invasiva y definitiva para los pacientes con SVCS que no respondía al tratamiento conservador. Actualmente la cirugía solo se reserva para casos que no son candidatos o que no mejoran con la intervención^(53,54). Se indica raramente debido al éxito de la RT y la QT; juega un papel en pacientes bien seleccionados que tengan una oclusión completa de la VCS, síntomas refractarios severos y trombosis de las venas colaterales.

Se realizan dos procedimientos quirúrgicos, el *bypass*, que desvía la sangre hacia el atrio derecho y que tiene como contraindicaciones la trombosis extensa, coagulopatías irreversibles y procesos infecciosos activos, se suele utilizar desde una vena permeable por encima del nivel de la obstrucción hasta la aurícula derecha. Parece ser una técnica segura, eficaz y duradera para pacientes seleccionados con SVCS de causa benigna^(10,46); el otro procedimiento es la resección completa del tumor y la VCS con una posterior reconstrucción de la VCS con un implante venoso (*graft*), tiene las mismas contraindicaciones que el anterior y ambos tienen el riesgo de complicarse con sangrados, trombosis, infección y falla respiratoria^(8,55).

Se ha demostrado que el manejo quirúrgico es efectivo a largo plazo con intervenciones endovasculares secundarias para mantener la patencia del implante⁽⁴³⁾.

CONCLUSIONES

El SVCS es una emergencia médica y quirúrgica, es necesario un diagnóstico rápido y adecuado para definir pautas de tratamiento que tienden a ser cada vez más individualizadas.

La etiología más frecuente del SVCS es el cáncer de pulmón, sin embargo la trombosis de la VCS es una causa en aumento debido al uso cada vez más frecuente de procedimientos mínimamente invasivos y uso de accesos venosos centrales.

La manifestación clínica más frecuente es el edema facial, seguido del edema en miembros superiores, es frecuente encontrar síntomas respiratorios y cuando el cuadro es severo encontrar



alteraciones neurológicas, la intensidad de los síntomas depende de la rapidez de la instauración de la obstrucción de la vena cava superior.

Es necesario clasificar clínicamente el SVCS, la propuesta de Yu *et al.* es sencilla y útil para definir el manejo de este síndrome.

Los estudios de imágenes proveen información útil para clasificar la compresión en extrínseca o intrínseca, además de definir muchas veces el origen de la obstrucción, sin embargo cuando no se conoce la enfermedad subyacente es necesario estudios más invasivos para definir la etiología. Los resultados de las distintas pruebas diagnósticas más o menos invasivas indican que estas son factibles y los tratamientos oncológicos, cada vez más individualizados, aconsejan la obtención de un diagnóstico histológico preciso.

La radioterapia y quimioterapia continúan siendo terapias de primera línea, con tasas de éxito similares, sin embargo el tratamiento final depende sobre todo de la enfermedad subyacente. La intervención endovascular se ha convertido en una excelente opción para casos oncológicos y no oncológicos, actualmente el abordaje quirúrgico se reserva solo para casos severos o refractarios a las terapias anteriormente señaladas.

REFERENCIAS BIBLIOGRÁFICAS

- Hunter W. *History of aneurysm of the aorta with some remarks on aneurysms in general.* Medical Observations and Inquiries (London). 1757;1:323.
- Wudel L Nesbitt J. *Superior vena cava syndrome.* Current Treatment Options In Oncology. 2001;2(1):77-91.
- Lanuti M De Delva P Mathisen D *et al.* *Review of superior vena cava resection in the management of benign disease and pulmonary or mediastinal malignancies.* The Annals Of Thoracic Surgery. 2009;88(2):392-397.
- Leo F Bellini R Conti B Delledonne V Tavecchio L Pastorino U. *Superior vena cava resection in thoracic malignancies: does prosthetic replacement pose a higher risk?* European Journal Of Cardio-Thoracic Surgery: Official Journal Of The European Association For Cardio-Thoracic Surgery. 2010;37(4):764-769.
- Abner A. *Approach to the patient who presents with superior vena cava obstruction.* Chest. 1993;103(4):394S-397S.
- Eren S Karaman A Oxur A. *The superior vena cava syndrome caused by malignant disease.* Imaging with multi-detector row CT. Eur J Radiol. 2006;59(1):93-103.
- Cheng S. *Superior vena cava syndrome: a contemporary review of a historic disease.* Cardiology In Review. 2009; 17(1):16-23.
- Salazar-Vargas C Alvarado-Arce EM Gonzales-H I Pucci-Coronado J Soto-Pacheco L. *Resección de lesiones metastásicas pulmonares.* Rev med costa rica cent. 1997;54(539):51-57.
- Dixon-Plumer T Alvarado-Arce EM. *Factores pronósticos en la cirugía de metástasis pulmonares.* Rev med costa rica cent. 2010;67(593):311-316.
- McGarry RC. *Superior vena cava obstruction due to prostate carcinoma.* Urology. 2000;55(3):436.
- Montalban C Moreno MA Molina JP *et al.* *Metastatic carcinoma of the prostate presenting as a superior vena cava syndrome.* Chest. 1993;104(4):1278-1280.
- Yun HD Ershler WB. *Superior vena cava syndrome as a presentation of metastatic prostate cancer.* BMJ Case Rep. 2012;3.
- Aryana A Sobota K Esterbrooks D Gelbman A. *Superior vena cava syndrome induced by endocardial defibrillator and pacemaker leads.* The Amer J Card. 2007;99(12):1765-1767.
- Riley R Petersen S Ferguson J Bashir Y. *Managing Superior Vena Cava Syndrome as a Complication of Pacemaker Implantation: A Pooled Analysis of Clinical Practice.* Pacing & Clinical Electrophysiology. 2010;33(4):420-425.
- Johansen M Hoyer M Kleiman M. *Trans-catheter treatment of SVC syndrome from histoplasmosis-related mediastinal fibrosis in a 9-year old male.* Catheter Cardiovasc Interv. 2013;82(5):E708-E711.
- Samphao S Eremin J Eremin O. *Oncological emergencies: clinical importance and principles of management.* European Journal Of Cancer Care. 2010;19(6):707-713.



17. Rice TW Rodríguez RM Light RW. *The superior vena cava syndrome: clinical characteristics and evolving etiology*. Medicine. 2006;85:37-42.
18. Novella L Sanz F. *Fibrosis mediastínica y síndrome de vena cava superior*. Arch Bronconeumol. 2013;49:340-342.
19. Kokotsakis J Chaudhry UA Tassopoulos D *et al*. *Surgical management of superior vena cava syndrome following pacemaker lead infection: a case report and review of the literature*. J Cardiothorac Surg. 2014;9(1): 107.
20. Barbaryan A Ali AM *et al*. *A rare case of superior vena cava syndrome*. BMJ Case Rep. 2013;25.
21. Alvarada-Arce EM. *Síndrome de vena cava secundario a hematoma organizado intrapericárdico: reporte de caso*. Trabajo presentado en el LXIII Congreso Médico Nacional de Costa Rica 2001.
22. Caers J Fontaine C Vinh-Hung V *et al*. *Catheter tip position as a risk factor for thrombosis associated with the use of subcutaneous infusion ports*. Support Care Cancer. 2005;13:325-331.
23. El Hajjam M Marcy PY Lacout A *et al*. *Superior vena cava syndrome: do not miss the Ariadne's thread*. Diagn Interv Radiol. 2013;19(1):70-72.
24. Puel V Caudry M Le Métayer P *et al*. *Superior vena cava thrombosis related to catheter malposition in cancer chemotherapy given through implanted ports*. Cancer. 1993;72:2248-2252.
25. Mainieri-Hidalgo J Rees-Alpizar V, Gamboa-González I, Mainieri-Breedy M. *Tumores de células germinales del mediastino. Experiencia con 29 pacientes*. Acta med costarric. 2013;55(3):128-131.
26. Alvarado-Arce EM. *Resección quirúrgica completa de un liposarcoma gigante de mediastino anterior y superior con anastomosis termino terminal de arteria carotídea izquierda*. Trabajo presentado en el LXIV Congreso Médico Nacional de Costa Rica 2002.
27. Alvarado-Arce M Estrada-Garzona C Casco-Jarquín A. *Tumor Solitario y gigante de pleura*. Rev med univ costa rica. 2010;4(1):12.
28. Albacker TB McGrath T Gillinov MA. *Superior vena cava syndrome post minimally invasive mitral valve repair*. J Cardiac Surg. 2010;25:174-175.
29. Amundson AW Pulido JN Hayward GL. *An unusual cause of intraoperative acute superior vena cava syndrome*. Ann Card Anaesth 2013;(16):133-136.
30. Chee CE Bjarnason H Prasad A. *Superior vena cava syndrome: An increasingly frequent complication of cardiac procedures*. Nat Clin Pract Cardiovasc Med. 2007;(4):226-230.
31. Bockorny M Kourelis T Bockorny B. *Superior vena cava syndrome caused by colon adenocarcinoma metastasis: a case report and review of literature*. Conn Med. 2012;76(2):77-80.
32. Raja FS Islam A Khan M Abbasi I. *Type A aortic dissection presenting as superior vena cava syndrome*. CJEM. 2013;15(1):59-62.
33. Yu J Wilson L Detterbeck F. *Superior vena cava syndrome: A proposed classification system and algorithm for management*. Journal Of Thoracic Oncology: Official Publication Of The International Association For The Study Of Lung Cancer. 2008;3(8):811-814.
34. Wan J Bezjak A. *Superior vena cava syndrome*. Emergency Medicine Clinics Of North America. 2009;27(2):243-255.
35. Rice TW Rodríguez RM Barnette R Light RW. *Prevalence and characteristics of pleural effusions in superior vena cava syndrome*. Respirology. 2006;(11): 299-305.
36. Wilson L Detterbeck F Yahalom J. *Clinical practice. Superior vena cava syndrome with malignant causes*. The N Engl J Med. 2007;356(18):1862-1869.
37. Markman M. *Diagnosis and management of superior vena cava syndrome*. Cleve Clin J Med. 1999;66(1):59-61.
38. Reeves AR Seshadri R Tretotola SD. *Recent trends in central venous catheter placements in comparison of interventional radiology with other specialties*. J Vasc Interv Radiol. 2001;(12):1211-1214.
39. Rowell NP Gleeson FV. *Steroids, radiotherapy, chemotherapy and stents for superior vena caval obstruction in carcinoma of the bronchus: a systematic*



- review. Clin Oncol (R Coll Radiol). 2002;(14):338-351.
40. McKenzie JT Mctyre E Kunaprayoon D Redmond KP. *Stereotactic body radiotherapy for superior vena cava syndrome*. Rep Pract Oncol Radiothera. 2013;18(3):179-181.
 41. Charnsangavej C Carrasco CH Wallace S et al. *Stenosis of the vena cava: preliminary assessment of treatment with expandable metallic stents*, Radiology. 1986;161:295-298.
 42. Kuhn JP Mensel B Ewert R Bollmann T. *Interventional treatment of the acute and subacute vena cava superior syndrome*. Pneumologie. 2013;67(10):573-579.
 43. Kalra M Gloviczki P Andrews JC et al. *Open surgical and endovascular treatment of superior vena cava syndrome caused by nonmalignant disease*. J Vasc Surg. 2003;38(2):215-223.
 44. Rachapalli V Boucher LM. *Superior Vena Cava Syndrome: Role of the Interventionalist*. Can Assoc Radiol J. 2014;65(2):168-176.
 45. del Rio Sola ML Fuente Garrido R Gutiérrez Alonso V Vaquero Puerta C. *Endovascular Treatment of superior vena cava syndrome caused by malignant disease*. J Vasc Surg. 2014;59(6):1705-1706.
 46. Rossi FR Manica J. *Relief of severe immediate postoperative superior vena cava stenosis with covered stent: case report with a midterm follow up*. Catheterization And Cardiovascular Interventions: Official Journal Of The Society For Cardiac Angiography & Interventions. 2009;74(7):1085-1088.
 47. Akoglu H Yilmaz R Peynircioglu B et al. *A rare complication of hemodialysis catheters: superior vena cava syndrome*. Hemodial Int. 2007;11(4):385-391.
 48. Smayra T Otal P Chabbert V et al. *Long term results of endovascular stent placement in the superior caval venous system*. Cardiovasc Intervent Radiol. 2001;24(6):388-394.
 49. Veroux P Veroux M Bonanno MG Tumminelli MG Baggio E Petrillo G. *Long-term success of endovascular treatment*. Eur Radiol. 2002;12(3):S181-S184.
 50. Schifferdecker B Shaw JA Piemonte TC et al. *Nonmalignant superior vena cava syndrome: Pathophysiology and management*. Catheter Cardiovasc Interv. 2005;(65):416-423.
 51. Sheikh MA Fernández BB Gray BH et al. *Endovascular stenting of nonmalignant superior vena cava syndrome*. Catheter Cardiovasc Interv. 2005;(65):405-411.
 52. Gwon DI Ko GY Kim JH et al. *Malignant superior vena cava syndrome: a comparative cohort study of treatment with covered stents versus uncovered stents*. Radiology. 2013;266(3):979-987.
 53. De Raet JM Vos JA Morshuis WJ van Boven WJ. *Surgical management of superior vena cava syndrome after failed endovascular stenting*. Interact Cardiovasc Thorac Surg. 2012;(5):915-917.
 54. Rizvi AZ Kalra M Bjarnason H et al. *Benign superior vena cava syndrome: stenting is now the first line in treatment*. J Vasc Surg. 2008;47;(2):317-380.
 55. Dhaliwal RS Das D Luthra S Singh J Mehta S Singh H. *Management of superior vena cava syndrome by internal jugular to femoral vein bypass*. Ann Thorac Surg. 2006;(82):310-312.

DECLARACIÓN DE CONFLICTO DE INTERESES

Los autores declaran que no existen conflictos de interés.