



CASO 2-2020:

Hidrops Fetal por aloinmunización RH tratado mediante transfusiones intrauterinas seriadas

Recibido: 10/06/2020

Aceptado: 04/09/2020

¹ Verónica Morales Vindas
² Elizabeth Picado Marín
³ Sofía Córdoba Vives
⁴ Gustavo Fonseca Peñaranda

¹ Bachiller en Ciencias Médicas y Estudiante de Licenciatura en Medicina y Cirugía. Universidad de Costa Rica.

² Bachiller en Ciencias Médicas y Estudiante de Licenciatura en Medicina y Cirugía. Universidad de Costa Rica.

³ Servicio de Medicina Materno Fetal, Hospital Dr. Rafael A. Calderón Guardia, CCS. Universidad de Costa Rica.

⁴ Servicio de Medicina Materno Fetal, Hospital Dr. Rafael A. Calderón Guardia, CCS. Universidad de Costa Rica. gustavo.fonseca@ucr.ac.

Resumen

La aloinmunización de glóbulos rojos es la segunda causa inmune más común de enfermedad hemolítica perinatal. A pesar de que se trata de una condición cada vez menos frecuente por los avances en su prevención mediante la administración de gammaglobulina anti-Rh, sigue presentándose con manifestaciones clínicas tan comprometedoras para el feto como lo son el hidrops y la anemia fetal. Se presenta el caso de una mujer embarazada con aloinmunización Rh previamente sensibilizada con manifestaciones de anemia severa e hidrops. El caso es abordado mediante transfusiones intrauterinas seriadas, se describen tanto aspectos técnicos como los resultados perinatales.

Abstract

Red blood cell alloimmunization is the second most common immune cause of perinatal hemolytic disease. Even though nowadays it is a less frequent condition due to the advances in its prevention through the administration of anti-Rh gamma globulin, it continues to present with compromising clinical manifestations for the fetus as fetal hydrops and anemia. This paper presents the case of a previously sensitized pregnant woman with Rh isoimmunization and manifestations of severe anemia and hydrops. The case is approached with serial intrauterine transfusions, both technical aspects and perinatal results are described.

Palabras claves

Isoinmunización Rh; hidrops fetal; anemia; transfusión intrauterina; ultrasonografía Doppler transcraneal. Fuente: MeSH.

Key words

Rh Isoimmunization; fetal hydrops; anemia; intrauterine blood transfusion; transcranial Doppler ultrasonography. Source: MeSH.

Introducción

La aloinmunización eritrocitaria fetomaterna se define como la presencia de anticuerpos maternos dirigidos contra antígenos presentes en los glóbulos rojos fetales. Una posible consecuencia es la enfermedad hemolítica perinatal (EHP), cuya principal causa es la incompatibilidad ABO, seguida de la aloinmunización por Rh. Esta última ha pasado a ser en la actualidad una patología de aparición ocasional, sobre todo desde la prevención mediante la administración de gammaglobulina anti-Rh. (1,2) En los individuos de descendencia europea y norteamericana la frecuencia del fenotipo Rh negativo es más común (15-17%) en comparación con las regiones africanas y la India (3-8%), y Asia (0.1-0.3%). (3)

La aloinmunización Rh es la respuesta inmune originada en una mujer que es Rh negativo al contacto con hematíes Rh positivo. (4) La incompatibilidad Rh puede producir EHP y anemia fetal. Durante la vida intrauterina, el feto se ve afectado principalmente por la anemia hemolítica, cuya severidad depende de la capacidad de la médula ósea para producir hematíes. En los casos de aloinmunización el hígado fetal se encarga exclusivamente de aumentar la eritropoyesis, causando una disminución de la síntesis de albúmina y un descenso en la presión oncótica, lo que lleva al desarrollo de hidrops. (5)

El hidrops fetal (HF) es una acumulación excesiva de fluido en los compartimientos extravasculares y cavidades fetales que se da por la destrucción de hematíes fetales, con daño hepático, y lesión endotelial (por hipoxia). Esto genera edema fetal, ascitis, efusiones tanto pericárdica como pleural y anasarca. (4,6,7) El HF como tal, puede dividirse en dos etiologías: de origen inmune y de origen no inmune. Un 85 % de los casos presentan un origen no inmune. (7,8,9)

La incidencia de este diagnóstico en Costa Rica es baja debido a la baja prevalencia como descrito previamente, a la cobertura (94%) y seguimiento de la mujer embarazada realizada por los diferentes equipos obstétricos que tiene la Caja Costarricense de Seguro Social (CCSS) en diferentes puntos del territorio nacional. Asimismo, por la aplicación de la gammaglobulina anti-Rh en los casos pertinentes. (10)

El objetivo de esta publicación es presentar el diagnóstico, evolución y tratamiento, mediante

transfusiones intrauterinas seriadas, de un caso de hidrops fetal por aloinmunización Rh.

Caso Clínico

Se trata de una paciente femenina de 26 años, vecina de Guápiles, conocida sana, cursando su tercer embarazo. La paciente tenía antecedente de un óbito fetal a las 37 semanas de gestación en su embarazo previo, que se catalogó como idiopático. Es referida a nuestro centro debido al antecedente de óbito fetal y grupo Rh negativo para valoración en alto riesgo obstétrico, con un embarazo de 21.5 semanas por fecha de última menstruación (FUM). Se documenta en la valoración inicial un feto hidrópico (Figura 1 y 2), con una velocidad pico sistólica en la arteria cerebral media (VPS-ACM) de 2.34 múltiplos de la mediana (MoM) (Figura 3), prueba indirecta de Coombs positiva y titulación de anticuerpos Anti-D de 1:2048. Se decide realizar la primera transfusión intrauterina (TIU) a las 22.0 semanas de edad gestacional. En total, se realizaron 6 transfusiones intrauterinas seriadas por medio de cordocentesis. En la Tabla I se resumen los datos más relevantes de las 6 transfusiones realizadas.

La última TIU se realizó a la semana 32.4, previa colocación de esquema de maduración pulmonar. La interrupción del embarazo por cesárea se realizó a la semana 36.0, obteniendo una recién nacida femenina de 2600 g con Apgar 8-8. Fue trasladada al día 3 de nacida de nuestro centro hospitalario al hospital de Guápiles, en donde fue egresada a las 2 semanas con oxígeno suplementario por nasocánula con excelente evolución clínica.

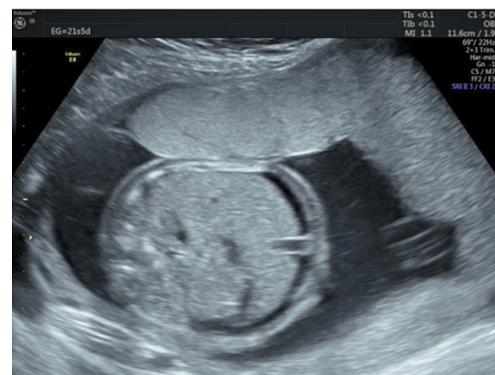

Figura 1: Feto hidrópico antes de realizar la primera transfusión a las 22 semanas de edad gestacional (SEG). Vista transversal.

Tabla 1: Resumen de datos obtenidos por cordocentesis, US y US Doppler durante el embarazo.

SEG	PFE (g)	VPS-ACM Pre-transfusión (MoM)	Hb (g/dL) Pretransfusión	VPS-ACM Post-transfusión (MoM)	Hb (g/dL) Post-transfusión	Volumen Transfundido (cc)	Hto (%) Sangre Transfundida
22+0	475	2.34	No se tomó	1.01	9.1	24	No se reportó
22+6	No se reportó	1.55	No se tomó	1.10	10.8	17	77.7
24+5	575	1.45	7.2	1.14	15.3	28	77.9
28+5	1021	1.56	Reportaron Hto <15%	No se reportó	11.3	40	69
30+3	1289	1.67	8.3	0.82	No se tomó	58	74
32+4	1893	1.46	11.0	1.26	11.0	10	72.5

Abreviaturas: SEG (semanas de edad gestacional), PFE (peso fetal estimado) VPS-ACM (velocidad pico sistólica de la arteria cerebral media) Hb (hemoglobina) Hto (hematocrito)

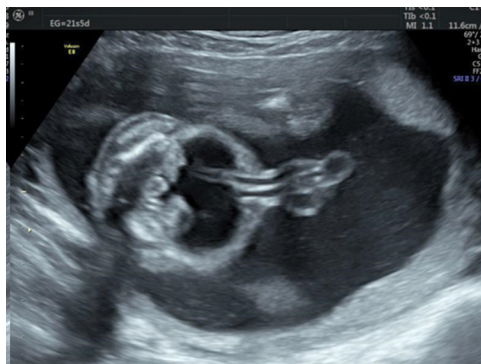

Figura 2: Feto hidrópico antes de realizar la primera transfusión a las 22 semanas de edad gestacional (SEG). Vista sagital del abdomen.

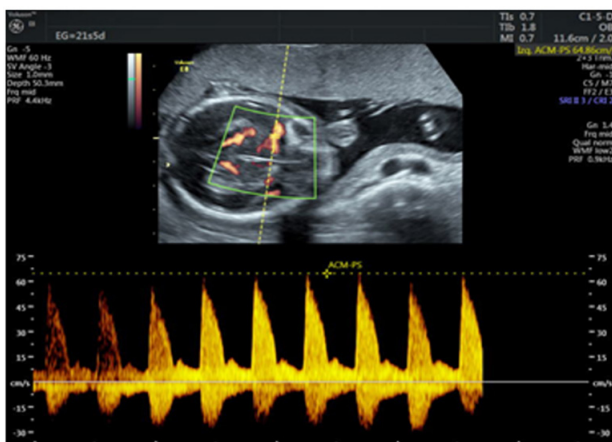


Figura 3: Doppler de la ACM. Se observa VPS-ACM en 64,86 cm/s.

Discusión

En la aloinmunización hay anticuerpos maternos dirigidos a antígenos presentes en los glóbulos rojos fetales. Estos anticuerpos maternos son la respuesta inmune producida por el contacto con los antígenos fetales que se producen secundarios a algún momento de hemorragia fetomaterna. Estos anticuerpos atraviesan la barrera placentaria y provocan la hemólisis de los glóbulos rojos fetales portadores del antígeno. La hemorragia fetomaterna puede ocurrir durante el parto o cesárea (especialmente durante el alumbramiento), embarazo ectópico, traumatismo abdominal materno o durante algún procedimiento invasivo (amniocentesis o muestreo de vellosidades coriónicas, fetoscopia, cerclaje), abortos u óbitos. (1,2,5,11,12)

Los anticuerpos maternos causan la EHP, condición que ha disminuido en incidencia en los últimos años gracias a la prevención con la administración de gammaglobulina anti-Rh, la cual no es eficaz en pacientes que ya han sido sensibilizadas. La EHP tiene un espectro muy amplio en cuanto a clínica se refiere, sus manifestaciones pueden abarcar desde un cuadro subclínico hasta un caso de hidrops fetal y muerte intrauterina. La EHP puede ser de leve a severa de acuerdo con el grado de anemia y a la bilirrubina medida en líquido amniótico. Anemia severa se define como un hematocrito menor a 15% en una muestra de sangre fetal o un valor de VPS-ACM mayor a 1.5 MoM con la presencia de hidrops fetal durante la valoración ecográfica. (1,2,5,13)

En el caso en discusión, se documentó que la paciente ya estaba sensibilizada, aspecto que, asociado a los hallazgos ultrasonográficos descritos, la hacían candidata a un abordaje con transfusiones intrauterinas seriadas.

La anemia es potencialmente letal para el feto, por lo que es necesario un diagnóstico y un manejo oportuno de la misma. La hemoglobina fetal aumenta de forma gradual durante el embarazo, por lo tanto, no hay un valor único establecido para definir anemia fetal. Existen varias definiciones, una fue propuesta en base a la medición de la VPS-ACM en múltiplos de la mediana (MoM) ya que se demostró que un valor $>1,50$ MoM detecta un 100% de los casos de anemia moderada a severa con una tasa de falsos positivos de 12%. Otras definiciones utilizan las desviaciones estándar (DE) de la hemoglobina del promedio esperado para la edad gestacional, la Hb promedio para la edad gestacional o el hematocrito fetal. (11,14-17)

La medición de la VPS-ACM es el método diagnóstico de elección para la anemia fetal. Anteriormente se hacía el diagnóstico con espectrofotometría y determinación del ΔDO_{450} en el líquido amniótico. Sin embargo, en el 2006 Oepkes (18) demostró la superioridad de la VPS ACM sobre la espectrofotometría en líquido amniótico. Esto implica que la determinación del VPS-ACM puede detectar de forma no invasiva casos de anemia fetal antes de que el feto desarrolle manifestaciones como ascitis e hidrops, lo que permite tratarla más tempranamente. Desde entonces, la amniocentesis ha quedado en desuso y la medición de VPS-ACM se instauró como el método de vigilancia predilecto para estos casos en los centros de Medicina Materno-Fetal, incluyendo el nuestro a partir del año 2006. (11,12,14,15,17)

En casos de anemia fetal, hay un aumento en la velocidad de circulación sanguínea secundaria a una disminución de la viscosidad de la sangre y al aumento del gasto cardíaco fetal. Adicionalmente, hay un aumento del volumen sanguíneo cerebral como compensación. Esto provoca un aumento en la velocidad pico sistólica de la circulación fetal, por lo que la medición de ésta en la ACM puede detectar casos moderados y severos de anemia independientemente de su etiología. El diagnóstico definitivo se realiza tomando una muestra sanguínea fetal mediante cordocentesis. Este es un procedimiento invasivo que se reserva para cuando se documentan valores

de VPS-ACM por encima de 1.50 MoM en forma constante. Obteniendo una muestra se puede medir la hemoglobina fetal, el recuento de reticulocitos y células nucleadas, la bilirrubina sérica y los gases arteriales. (11,12,14,15,17)

La anemia se puede clasificar en leve, moderada o severa de acuerdo con diferentes escalas, sin embargo, clínicamente lo significativo va a ser detectar los casos moderados y severos de forma temprana (VPS-ACM $>1,50$ MoM, Hto $<30\%$ o Hb <2 DE por debajo de la media para la EG). Esto porque el abordaje de la anemia fetal depende de su severidad. Los casos leves se abordan con un manejo expectante, realizando controles ultrasonográficos cada 1-2 semanas hasta las 37 o 38 SEG si no existe ninguna otra patología obstétrica asociada. (19,20,21) Los casos moderados y severos son indicación de TIU para prevenir la muerte fetal por anemia severa y lograr la viabilidad del producto. Las transfusiones de sangre hemoconcentrada (con un hematocrito alrededor del 80%), leucodepletada, fresca e irradiada permiten sobrevivir fetal en un 90% de casos y sin secuelas neurológicas en un 95% de los mismos. Lo que se busca es elevar el hematocrito fetal al 25% en fetos de EG menor a las 24 SEG y al 45% en aquellos con más de 24 SEG. (15,12,17,22)

En los casos de transfusiones seriadas, la medición de la VPS-ACM deja de tener un valor predictivo exacto para determinar la presencia y severidad de anemia en el feto. Los casos falsos positivos aumentan con cada TIU debido a que estas se hacen con GRE de adultos, los cuales no circulan con la misma velocidad que los fetales porque tienen una menor viscosidad. El intervalo entre transfusiones se puede determinar entonces con métodos empíricos (realizar la segunda 10 días después de la primera, la tercera dos semanas después y la cuarta tres semanas después de la primera) o tomando en cuenta la velocidad de caída después de cada transfusión de la hemoglobina (0.4 g/L/día en la primera TIU, 0.3 g/L/día en la segunda y 0.2 g/L/día en la tercera) o del hematocrito (1% por día). Sin embargo, la evidencia disponible muestra que no hay diferencias significativas en los niveles de Hb al nacer o en el número total de TIU realizadas al utilizar la VPS-ACM en comparación a los otros métodos. (16,22,23,24) Habitualmente, se esperan 3 semanas después de la última transfusión para inducir el parto. (14,15,17)

Desde el momento de la valoración inicial y al presentarse a tan temprana edad gestacional, este caso cumplía con los requisitos para realizar TIU. En total se realizaron 6 TIU. En cada una se realizó cordocentesis para obtener el valor de hemoglobina fetal pretransfusional mediante un análisis rápido (i-stat) para realizar el cálculo del volumen necesario a transfundir, tomando en cuenta el peso fetal y el hematocrito de la sangre transfundida. Cabe destacar que todas las transfusiones se realizaron con estricta técnica aséptica y que se inmovilizó al feto previo al procedimiento mediante colocación de Atracurio a través de la vena umbilical, calculando la dosis según el peso fetal. El uso de la parálisis fetal reduce el riesgo de desplazamiento de la aguja por movimientos fetales, y reduce complicaciones como: espasmo arterial, hematoma del cordón umbilical, o sangrado excesivo del sitio de punción. El uso rutinario de este procedimiento se ha asociado a mejores resultados. (17)

El resultado perinatal en este caso fue satisfactorio a pesar de la edad de presentación y severidad, alcanzando las 36 semanas de embarazo y sin la ocurrencia complicaciones descritas en la literatura como parto pretérmino, corioamnionitis o desprendimiento placentario. El seguimiento posnatal es importante debido a que se han descrito efectos adversos a corto y largo plazo en fetos sometidos a TIU, como kernicterus y necesidad de transfusiones adicionales al nacer. A largo plazo, la anemia severa y el hidrops prolongados pueden provocar lesiones cerebrales isquémicas que aumentan el riesgo de parálisis cerebral infantil, sordera bilateral, retraso en el neurodesarrollo y en el desarrollo psicomotor. (11,12,15,17)

Conclusiones

Realizar un diagnóstico temprano de anemia fetal por aloinmunización Rh es posible mediante la sospecha clínica y la determinación de los anticuerpos causantes de la misma. Posteriormente, mediante la evaluación ultrasonográfica adecuada, se debe utilizar como método de seguimiento no invasivo la VPS de la ACM. Este diagnóstico oportuno permite realizar una intervención intrauterina con el fin de disminuir la morbimortalidad fetal.

La presencia de HF como primer hallazgo en el US

indica un diagnóstico tardío; puesto que una vez que el feto presente signos hidróticos, se considera que existe una alta probabilidad de anemia moderada a grave. En este caso, el feto ya presentaba hidropesía a la hora de la realización del US, por lo que la publicación del mismo es un llamado a la detección oportuna, previo a este tipo de presentación clínica.

El manejo con transfusiones intrauterinas seriadas está indicado dependiendo de la edad gestacional y de la viabilidad del feto y el adecuado consentimiento sobre riesgos y beneficios. El uso subsecuente del US Doppler cuantificando la VPS-ACM es válido para determinar el momento de las siguientes transfusiones, combinando esta medición con la estimación del descenso del hematocrito fetal posterior a las TIU. Realizar los procedimientos con una adecuada técnica aséptica es importante para evitar las complicaciones asociadas a este tipo de procedimientos, y el uso de agentes paralizantes se relaciona a mayores tasas de éxito.

Pese a que la aparición de estos casos en Costa Rica es poco frecuente, gracias a la cobertura de la CCSS, sí existen los medios para la vigilancia y manejo adecuado de los mismos, como en el caso expuesto. Sin embargo, sería importante considerar que debido al poco volumen de casos es necesario que exista una adecuada competencia, por lo que centralizar la atención de los mismos en un solo hospital o departamento clínico podría llevar al desarrollo de profesionales más capacitados en el manejo de estos.

Finalmente, es importante recordar el seguimiento posterior del recién nacido, dadas las complicaciones que podrían verse asociadas a las transfusiones intrauterinas.

Conflicto de intereses

Ninguno de los autores declara conflictos de interés.

Fuentes de financiamiento

Ninguna fuente de financiamiento a declarar.

Referencias

1. Fuenzalida J, Carvajal J. Manejo de la embarazada con isoinmunización por anticuerpos irregulares. *Rev Chil Obstet Ginecol.* 2014;79(4):315-322.
2. Ferrer R, Laurenzo B, Ávila E. Enfermedad hemolítica del recién nacido por isoinmunización a grupos sanguíneos menores. Un caso poco frecuente. *Multimed Revista Médica Granma.* 2016;20(3):624-630.
3. Practice Bulletin No. 181: Prevention of Rh D Alloimmunization. *Obstetrics & Gynecology.* 2017;130(2):e57-e70.
4. de Miguel J. Isoinmunización Eritrocitaria: Enfermedad Hemolítica Perinatal. Hidrops Fetal No Inmune. In: de Miguel Sesmero J, ed. by. *Principios de Medicina Materno Fetal.* 1st ed. Cantabria: Universidad de Cantabria; 2018. p. 431-441.
5. Vizueta C, López B, Balon J, Zambrano R. Incompatibilidad Rh en el embarazo. *Dom Cien.* 2017;3(4):32-46.
6. da Silva P, de María M, Borbonet D, Bravo A, Cedeño E. Manejo perinatal de la hidropesía fetal. *Rev Latin Perinat.* 2018;21(2):102-106.
7. Takci S, Gharibzadeh M, Yurdakok M, Ozyuncu O, Korkmaz A, Akcoren Z *et al.* Etiology and Outcome of Hydrops Fetalis: Report of 62 Cases. *Pediatrics & Neonatology.* 2014;55(2):108-113.
8. Borrell A. *Guías Clínicas Medicina Materno-Fetal: Isoinmunización.* Barcelona: Fundación Medicina Fetal Barcelona; 2014.
9. Tipiani O, Rosales H, Arévalo H, Garay V, Aburto F, Hinojosa L. Anemia hemolítica fetal rápidamente progresiva en el pretérmino tardío: reporte de caso. *Ginecol y Obstet Méx.* 2018;86(11):749-754.
10. Solís M. 94 de cada 100 nacimientos se atienden en maternidades de la CCSS [Internet]. *Ccss.sa.cr.* 2017 [citado 4 Junio 2020]. Disponible en: <https://www.ccss.sa.cr/noticia?94-de-cada-100-nacimientos-se-atienden-en-maternidades-de-la-ccss>.
11. McEwan A. Fetal anaemia. *Obstetrics, Gynaecology & Reproductive Medicine.* 2019;29(8):233-239.
12. Cunningham G, Leveno K, Bloom S, Dashe J, Hoffman B, Casey B *et al.* Capítulo 15: Trastornos fetales. *Williams Obstetricia.* 25th ed. Ciudad de México: McGraw-Hill Education; 2019. p. 1-36.
13. Abbasi N, Johnson J, Ryan G. Fetal anemia. *Ultrasound in Obstetrics & Gynecology.* 2017;50(2):145-153.
14. Mari G, Norton M, Stone J, Berghella V, Sciscione A, Tate D *et al.* Society for Maternal-Fetal Medicine (SMFM) Clinical Guideline #8: The fetus at risk for anemia—diagnosis and management. *American Journal of Obstetrics and Gynecology.* 2015;212(6):697-710.
15. Huertas E. Anemia fetal, diagnóstico y manejo actual. *Rev Peru Ginecol Obstet.* 2019;65(4):511-517.
16. Martinez Portilla R, Lopez-Felix J, Hawkins Villareal A, Villafan Bernal J, Paz y Miño F, Figueras F *et al.* Performance of fetal middle cerebral artery peak systolic velocity for prediction of anemia in untransfused and transfused fetuses: systematic review and meta-analysis. *Ultrasound in Obstetrics & Gynecology.* 2019;54(6):722-731.
17. Prefumo F, Fichera A, Fratelli N, Sartori E. Fetal anemia: Diagnosis and management. *Best Practice & Research Clinical Obstetrics & Gynaecology.* 2019; 58:2-14.
18. Oepkes D, Seaward G, Vandenbussche F, Windrim R, Kingdom J, Beyene J, *et al.* Doppler Ultrasonography versus Amniocentesis to Predict Fetal Anemia. *The New England Journal of Medicine.* 2006; 355:156-164.
19. Borrell A. *Guía Clínica: Isoinmunización.* Institut Clínic de Ginecologia, Obstetrícia i Neonatologia, Hospital Clínic de Barcelona. 2014. p. 1-10.

20. Prevención, diagnóstico y manejo de la aloinmunización materno-fetal. México: Secretaría de Salud, 2011.
21. Kenneth J, Moise Jr. Management of Rhesus Alloimmunization in Pregnancy. American College of Obstetricians and Gynecologists. 2008;112(1):164-176.
22. Zwiers C, van Kamp I, Oepkes D, Lopriore E. Intrauterine transfusion and non-invasive treatment options for hemolytic disease of the fetus and newborn – review on current management and outcome. Expert Review of Hematology. 2017;10(4):337-344.
23. Friszer S, Maisonneuve E, Macé G, Castaigne V, Cortey A, Mailloux A *et al.* Determination of optimal timing of serial in-utero transfusions in red-cell alloimmunization. Ultrasound in Obstetrics & Gynecology. 2015;46(5):600-605.
24. Dodd J, Andersen C, Dickinson J, Louise J, Deussen A, Grivell R *et al.* Fetal middle cerebral artery Doppler to time intrauterine transfusion in red cell alloimmunization: a randomized trial. Ultrasound in Obstetrics & Gynecology. 2018;51(3):306-312.