



## **TEMA 6-2020:** **Extravasación de medio de contraste:** **Revisión y Manejo.**

Recibido: 15/06/2020

Aceptado: 12/10/2020

<sup>1</sup> Reynor Jiménez Salazar

<sup>2</sup> Eduardo Ruiz Salgado

<sup>1,2</sup> Ignacio J. Rivera-Chavarría

<sup>1</sup> Departamento Clínico Hospital Rafael Ángel Calderón Guardia. Universidad de Costa Rica

<sup>2</sup> M.Sc. Servicio de Vascular Periférico, Hospital Rafael Ángel Calderón Guardia, San José, Costa Rica

### **Resumen**

Hoy en día se realizan gran cantidad de pruebas que utilizan medio de contraste, estas forman parte de la cotidianidad de la medicina pues son claves en el diagnóstico, estadiaje y tratamiento de un gran número de patologías. Su uso trajo un aumento en las complicaciones asociadas, una de ellas es la extravasación de medio de contraste, que a pesar de ser un evento poco frecuente, puede llegar a tener implicaciones graves. Este artículo revisa las características generales de los medios de contraste así como información actual en relación a la prevención y manejo de esta complicación.

### **Abstract**

Nowadays, a large number of tests use contrast media. These are part of the daily routine of medicine, since they are key in the diagnosis, staging and treatment of a large number of pathologies. In consequence, there has been an increase in the complications derived from their use, one of them, extravasation of contrast media. This adverse event, although rare, can have serious implications. This article reviews the general characteristics of contrast media as well as current information about the prevention and management of extravasation of contrast media.

### **Palabras claves**

Extravasación; medio de contraste; síndrome compartimental.

### **Key words**

Extravasation; contrast media; compartment syndrome.

## Introducción

Hoy en día se utilizan de forma cotidiana medios de contraste en estudios de Tomografía Axial Computarizada (TAC), Resonancia Magnética (RM), arteriografías, flebografías, etc, esto debido a su gran relevancia clínica, diagnóstica e inclusive terapéutica. A pesar de ser métodos de rutina con complicaciones poco frecuentes, la extravasación de medio de contraste (EMC) es una complicación derivada del uso de estos. Con una tasa de aparición reportada de 0.1-0.9% de todos los TAC con medio de contraste, el desconocimiento y el mal manejo pueden traer complicaciones importantes para el paciente (1,2).

## Definición y Mecanismos

La EMC se define como la administración involuntaria del medio de contraste en el tejido sano circundante a un vaso al cual se tenía como objetivo de la aplicación (3).

Existen 2 tipos de mecanismos descritos: el primero es por escape del medio desde el catéter al estar colocado extraluminalmente o al existir una perforación en el mismo (es decir, el medio de contraste nunca llega a colocarse de forma intravenosa), y el segundo es por escape del medio a través del espacio de la pared de la vena que fue punzada por una alta presión intraluminal (es decir, el medio sí se inyecta intraluminalmente al inicio pero se extravasa posteriormente) (2).

## Características de los medios de contraste

Es importante conocer algunas características básicas de los medios de contraste comúnmente utilizados, esto permite predecir los efectos cuando se haya extravasado y las medidas específicas ante esta situación (4,5):

**1. Medios yodados:** están compuestos por sales de yodo que se clasifican según su osmolaridad e ionicidad, pero de forma general existen los medios hiperosmolares iónicos y los hiposmolares/isoosmolares no iónicos. Por vía intravenosa se utilizan en los estudios de radiografías simples y de TAC. Saber cuál medio yodado se está utilizando tiene importancia en casos de extravasación del medio pues se sabe que:

- a. Los medios hiperosmolares generan mayor daño tisular a nivel de piel y tejidos blandos.
- b. Los medios iónicos generan mayor daño citotóxico.

**2. Paramagnéticos o superparamagnéticos:** estos agentes, al ser inyectados por vía intravenosa, alteran las propiedades magnéticas de los tejidos circundantes al estar expuestos a un campo magnético, por lo que se utilizan en los estudios de resonancia magnética. Se diferencian entre ambos por varias características, pero lo más importante es que los paramagnéticos dan una imagen hiperintensa mientras que los superparamagnéticos dan una imagen hipointensa (4,5).

a. Óxido de hierro (superparamagnético): se utiliza en escenarios más específicos por lo que no es tan frecuentemente usado ni estudiado. Los efectos locales de su extravasación no han sido documentados en humanos ni en animales. (4,5)

b. Gadolinio (paramagnético): corresponde a un ión metálico que es asociado a otra molécula para su transporte y para disminuir su toxicidad. Hay varios compuestos con gadolinio que se diferencian por la molécula que tienen asociada. En el contexto de extravasación, en un estudio en ratones se comprobó que los compuestos que tienen mayor osmolaridad son los que tienden a generar mayor daño tisular local, expresado como edema y necrosis (6).

**3. Radiotrazadores:** corresponden a moléculas radioactivas unidas a una molécula transportadora. El daño producido por la extravasación de los radiofármacos depende de la molécula utilizada y de la dosis. Los agentes utilizados con fines diagnósticos (como el Tecnecio-99) son los que con mayor frecuencia se asocian a eventos de extravasación, pero usualmente no generan lesiones importantes ni sintomatología. Por otro lado, los agentes utilizados con fines terapéuticos (como la quimioterapia) son los que más se han asociado a daño tisular debido a sus propiedades radioactivas en el contexto de extravasación (la necrosis es el dato más común entre estos casos) (7).

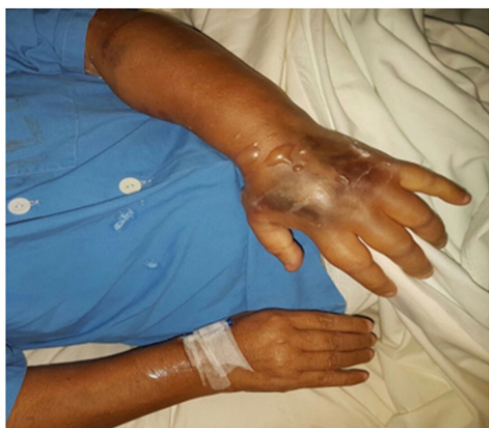### Características clínicas

La clínica se presenta desde asintomático hasta complicaciones severas como un síndrome compartimental. Es importante identificar el grado de severidad para poder tomar medidas tempranas y oportunas (Tabla I) (Figura 1)(8).

**Tabla 1:** Clasificación de severidad de la extravasación de medio de contraste.

	Síntomas y signos	Duración	Tratamiento
Leve	-Ausentes -Dolor leve -Eritema leve -Edema leve	-Menos de 2 semanas	Conservador
Moderado	-Dolor marcado -Eritema moderado -Edema marcado -Ampollas	-No hay afectación a largo plazo	
Severo	-Empeora el dolor y el edema luego de 2-4 horas -Aumento de las ampollas luego de 2-4 horas -Úlceras -Necrosis de tejido	-Más de 2 semanas -Afectación a largo plazo	Requiere valoración por cirugía

Fuente: Elaboración propia.

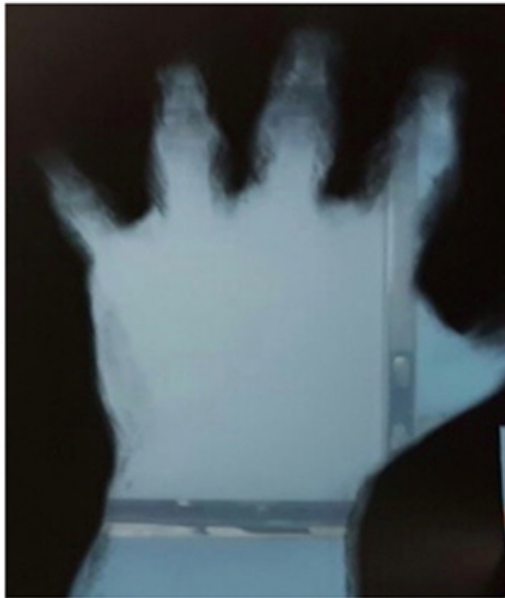

**Figura 1:** Paciente con extravasación de medio de contraste, donde se observa el edema y presencia de ampollas en el miembro superior izquierdo. Fuente: Propia

Es relevante mencionar que los grados de dolor son subjetivos, mientras que los grados de eritema y edema son percibidos por el explorador, por lo que el juicio clínico en esta entidad es de suma importancia. Además, se debe recordar que el edema en este contexto se genera fisiopatológicamente por aumento de la permeabilidad de los vasos sanguíneos debido a la citotoxicidad y por aumento de la presión oncótica en el espacio intersticial (este último en el caso de medios de contraste hiperosmolares), por lo que el edema generado por EMC usualmente es positivo para el signo de la fóvea (9).

### Diagnóstico

La EMC es una entidad de diagnóstico clínico donde se tiene que tomar en cuenta los síntomas y signos presentes en el paciente además de la evidencia radiológica que se puede generar en el momento en que el medio inyectado no ingresa a la circulación del paciente. Sin embargo, en casos donde no se sospeche EMC y no se registre evidencia clínica, se podría realizar una radiografía simple en 2 planos o un TAC para evidenciar si existe extravasación y la extensión de la misma, para determinar si el evento es intra o extracompartimental, lo cual tiene valor pronóstico al ser el síndrome compartimental una de las principales complicaciones de la EMC. Es importante aclarar que no se utilizan imágenes radiológicas para diagnosticar el síndrome compartimental ya que es también un diagnóstico clínico, pero sí son útiles en casos de valoración antes de una intervención quirúrgica. Si el evento es intracompartimental se podría observar el medio relativamente bien delimitado, mientras que si es extracompartimental entonces el medio se esparce de forma difusa en los tejidos circundantes y genera márgenes poco delimitados (Figura 2) (1,10).



**Figura 2:** Radiografía simple que demuestra la extravasación de medio de contraste. Fuente: Propia

### Factores de riesgo

La investigación sobre qué factores contribuyen o no en la EMC continúa hoy en día. Todavía existe controversia sobre manejo, causas y tratamiento. A pesar de eso se han logrado dilucidar algunos factores que están relacionados directamente con mayores y menores tasas de EMC (Tabla II) (11).

**Tabla 2:** Factores de riesgo para extravasación de medio de contraste.

<b>Género</b>	Existe una tasa de 0.19% en mujeres vs 0.14% en hombres.
<b>Edad</b>	Se observa una tasa mayor de EMC en pacientes mayores de 50 años.
<b>Localización del catéter</b>	Existe un mayor número neto de casos reportados cuando se utilizan vasos en la fosa antecubital debido a una mayor utilización de la misma. Por otro lado, al comparar las tasas de EMC sí es mayor cuando se utilizan venas del dorso de la mano.
<b>Tamaño del catéter</b>	Se ha observado mayor tasa de EMC en la utilización de catéteres de pequeño calibre. Esto puede estar relacionado a la utilización de los mismos en vasos de pequeño calibre.

<b>Inyección automatizada vs inyección manual</b>	La inyección automatizada presenta un riesgo agregado a aquellos pacientes con otros factores de riesgo como mujeres o adultos mayores.
<b>Flujo de inyección</b>	Un flujo de inyección mayor se relaciona con mayor tasa de EMC.
<b>Pacientes hospitalizados vs no hospitalizados</b>	Pacientes no hospitalizados presentan menos tasas de EMC debido a que la colocación del catéter es cercano al momento del procedimiento y además es realizado por personal del servicio de radiología.
<b>Temperatura del medio de contraste</b>	En medios de contraste con mayor viscosidad se evidencia que precalentar a 37 °C reduce la tasa de EMC.

Fuente: Elaboración propia.

### Pacientes de alto de riesgo

Hay que tener en cuenta antes de colocar un medio de contraste en algún paciente que existen ciertos grupos que poseen un mayor riesgo que otros entre ellos están (1):

- Niños o pacientes que no cooperan o inconscientes, debido a su incapacidad de comunicar si tienen dolor. (1)
- Pacientes oncológicos que reciben quimioterapia. (1)
- Pacientes caquéticos. (1)
- Pacientes con aterosclerosis o con alguna afectación venosa de otro tipo. (1)

### Profilaxis

El primer paso es identificar si el paciente pertenece a alguno de los grupos de riesgo mencionados anteriormente. A partir de aquí existen una serie de medidas que pueden ser ejecutadas por el personal de salud encargado de la colocación del medio de contraste como (1,3):

- Monitoreo directo del sitio de punción.
- Usar agujas plásticas.
- Utilizar la vena antecubital.

- Precalentar el medio de contraste a ~37 °C.
- Disminuir el flujo de inyección.
- Instruir al paciente que informe inmediatamente al personal de salud si hay dolor o discomfort.

### Manejo

Se presenta a continuación un algoritmo de diagnóstico y manejo de la EMC (Figura 3)

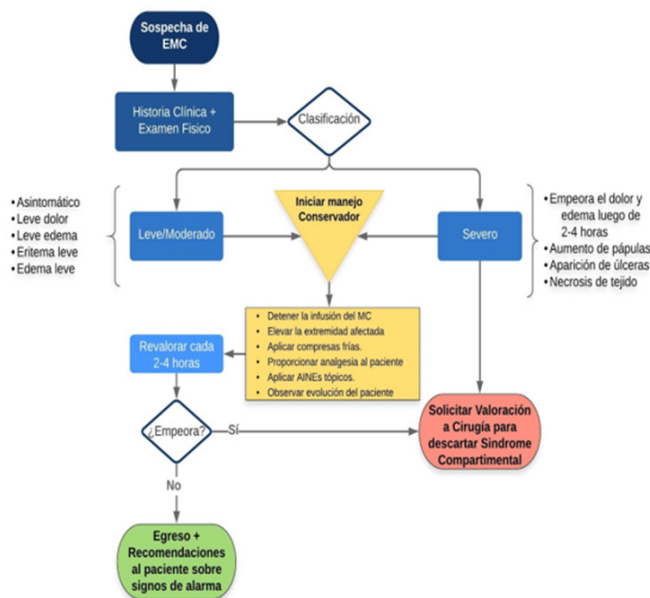


Figura 3: Algoritmo de diagnóstico y manejo de la extravasación de medio de contraste. Fuente: Propia

### Manejo conservador

Este es el pilar del manejo en el contexto de la EMC debido a que la mayoría de eventos son autolimitados y a que estas se pueden aplicar a cualquier paciente, independientemente del grado de severidad del evento.

- Estas medidas consisten en 6 puntos: (2)
- Detener la infusión del medio de contraste.
  - Elevar la extremidad por encima de la altura del corazón.
  - Aplicar compresas frías en la zona afectada durante 15-60 minutos cada 8 horas hasta por 3 días o hasta ser asintomático.
  - Proporcionar analgesia al paciente.

- Aplicar Antiinflamatorios no esteroideos (AINEs) tópicos en la zona afectada para disminuir el dolor (tomar en cuenta que esta recomendación se basa en estudios donde el dolor fue asociado a lesiones deportivas o mecánicas, no a lesiones por agentes químicos).
- Observar evolución clínica del paciente.

Aparte de estas medidas, existen también medidas farmacológicas que podrían ser de utilidad, sin embargo no existen estudios controlados que hayan demostrado la utilidad de estas medidas, sólo hay reportes de caso y opinión de expertos. Dentro de estas medidas se menciona la aplicación de sulfadiazina tópica para prevenir infección local, sin embargo está indicada sólo si se desarrollan ampollas. También se menciona el uso de clobetasol tópico, el cual es un corticoesteroide que en teoría podría disminuir la inflamación y así reducir el daño (12).

Otros fármacos estudiados y utilizados son los antitrombóticos en el contexto de lesiones dermatológicas, siendo la heparina el agente más utilizado de este grupo. Se ha demostrado que estos agentes promueven mejor curación de las úlceras, reepitelización, formación de tejido de granulación y disminución del tejido de granulación. Sin embargo, no se ha estudiado el uso de estos agentes en el contexto de EMC (13).

### Manejo invasivo

Khan y cols, publicaron un protocolo donde se utilizó la inyección de hialuronidasa en el contexto de extravasación de agentes quimioterapéuticos y concluyeron que ninguno de los pacientes que recibió este protocolo requirió medidas quirúrgicas posteriores. Sin embargo este estudio no tiene una muestra representativa y es específico de extravasación de agentes quimioterapéuticos (14). Por otro lado, hay reportes de casos que evidencian que sí se puede usar de forma efectiva en estos casos, pero al igual que con las medidas farmacológicas, la utilidad de la hialuronidasa es debatida en la actualidad debido a que no hay estudios controlados que hayan demostrado su efectividad. Además, hay un estudio en animales que demostró que el uso de

hialuronidasa en realidad podría ser perjudicial para los tejidos (15).

Se ha evaluado realizar la aspiración del medio de contraste lo más pronto posible. En el mismo estudio de extravasación de agentes quimioterapéuticos se incluyó la aspiración del agente en sangre como parte del protocolo utilizado, sin embargo se debe reiterar que el estudio no tiene una muestra representativa y sus conclusiones sólo aplican para estos agentes (14). En otro estudio se comprobó que podría ser útil la aspiración por aguja a través de múltiples punciones para extravasación de más de 20mL de medio de contraste hiperosmolar con base en reportes de series de casos, sin embargo no hay estudios controlados que sustenten esta práctica y tampoco hay evidencia que demuestre su utilidad en la actualidad para el resto de medios de contraste (2).

También se ha evaluado la inyección de esteroides en el sitio del evento, sin embargo la evidencia no es suficiente para promover dicha práctica (16).

Por último, es raro que se generen complicaciones debidas a la extravasación del medio de contraste, pero es importante saber que sí se pueden generar. La más importante de ellas es el síndrome compartimental, en el caso de ocurrir, se debe realizar el manejo adecuado y valoración por personal quirúrgico capacitado en la resolución del mismo para disminuir las complicaciones. La guía del American College of Radiology (ACR) describe 4 puntos a tomar en cuenta en estas situaciones para sospechar este síndrome (16):

- Empeoramiento del dolor y/o edema en el sitio.
- Formación de ampollas o úlceras en el sitio.
- Aumento en el tiempo de llenado capilar distal en la extremidad afectada.
- Alteración de la sensibilidad y/o movilidad en la extremidad afectada.

### Conclusiones

La extravasación de medio de contraste es un evento poco común, sin embargo es muy importante aplicar las estrategias de prevención así como

un diagnóstico temprano que permita aplicar un manejo adecuado y así disminuir las secuelas a largo plazo.

### Referencias

1. Hrycyk J, Heverhagen JT, Boehm I. What you should know about prophylaxis and treatment of radiographic and magnetic resonance contrast medium extravasation. *Acta Radiol.* 2019 Apr;60(4):496–500.
2. Mandlik V, Prantl L, Schreyer A. Contrast Media Extravasation in CT and MRI – A Literature Review and Strategies for Therapy. *RöFo - Fortschritte Auf Dem Geb Röntgenstrahlen Bildgeb Verfahr.* 2019 Jan;191(01):25–32.
3. Nicola R, Shaqdan KW, Aran S, Prabhakar AM, Singh AK, Abujudeh HH. Contrast Media Extravasation of Computed Tomography and Magnetic Resonance Imaging: Management Guidelines for the Radiologist. *Curr Probl Diagn Radiol.* 2016 May;45(3):161–4.
4. Sartori P, Rizzo F, Taborda N, Anaya V, Caraballo A, Saleme C, et al. Medios de contraste en imágenes. *Rev Argent Radiol.* 2013 Jan;77(1):49–62.
5. Harisinghani MG. *Primer of diagnostic imaging.* 6th edition. Philadelphia, PA: Elsevier; 2018.
6. Costello JR, Kalb B, Martin DR. Incidence and Risk Factors for Gadolinium-Based Contrast Agent Immediate Reactions: *Top Magn Reson Imaging.* 2016 Dec;25(6):257–63.
7. van der Pol J, Vöö S, Bucerius J, Mottaghy FM. Consequences of radiopharmaceutical extravasation and therapeutic interventions: a systematic review. *Eur J Nucl Med Mol Imaging.* 2017 Jul;44(7):1234–43.
8. Conner B, Ash R, Allen W, Brown T, Hill J, Hook M, et al. Preventing Intravenous Contrast Extravasation in CT: A Simple Solution. *J Am Coll Radiol.* 2017 Oct;14(10):1326–32.

9. Whiting E, McCready ME. Pitting and non-pitting oedema. *Med J Aust.* 2016 Aug;205(4):157–8.

10. Tonolini M, Campari A, Bianco R. Extravasation of Radiographic Contrast Media: Prevention, Diagnosis, and Treatment. *Curr Probl Diagn Radiol.* 2012 Mar;41(2):52–5.

11. Heshmatzadeh Behzadi A, Farooq Z, Newhouse JH, Prince MR. MRI and CT contrast media extravasation: A systematic review. *Medicine (Baltimore).* 2018 Mar;97(9):e0055.

12. Ko C-H, Tay SY, Chang H-C, Chan WP. Large-volume iodinated contrast medium extravasation: low frequency and good outcome after conservative management in a single-centre cohort of more than 67,000 patients. *Eur Radiol.* 2018 Dec;28(12):5376–83.

13. Ng L, Monagle K, Monagle P, Newall F, Ignjatovic V. Topical use of antithrombotics: Review of literature. *Thromb Res.* 2015 Apr;135(4):575–81.

14. Khan MS, Holmes JD. Reducing the Morbidity From Extravasation Injuries: *Ann Plast Surg.* 2002 Jun;48(6):628–32.

15. Rowlett J. Extravasation of contrast media managed with recombinant human hyaluronidase. *Am J Emerg Med.* 2012 Nov;30(9):2102.e1-2102.e3.

16. American College of Radiology, Committee on Drugs and Contrast Media. ACR manual on contrast media [Internet]. 2015 [cited 2020 May 16]. Available from: [http://www.acr.org/~link.aspx?\\_id=29C40D1FE0EC4E5EAB6861BD213793E5&\\_z=z](http://www.acr.org/~link.aspx?_id=29C40D1FE0EC4E5EAB6861BD213793E5&_z=z)