



TEMA 1 -2022:

Comparación de resultados quirúrgicos de artroscopías realizadas en pacientes con pinzamiento femoroacetabular tipo cam. Revisión Sistemática PRISMA.

Comparison of surgical results of arthroscopies performed in patients with cam-type femoroacetabular impingement. Systematic Review PRISMA.

Recibido: 07/12/2021

Aceptado: 08/07/2022

¹ Arturo Valerio Bermúdez

² Laura Chaverri Esquivel

³ Jessica González Fernández

- ¹ Fisioterapeuta, Escuela de Tecnologías en Salud, Universidad de Costa Rica. San Pedro, San José, Costa Rica. Correo: arturo.valerio@ucr.ac.cr
- ² Médica Veterinaria, Escuela de Medicina Veterinaria, Universidad Nacional, Heredia, Costa Rica. Correo: laura.chaverri.esquivel@una.cr
- ³ Máster en Ciencias Morfológicas, Escuela de Medicina, Universidad de Costa Rica. San Pedro, San José, Costa Rica. Correo: jessica.gonzalez_f@ucr.ac.cr

Resumen

El dolor crónico de cadera es un síntoma que modifica la funcionalidad y la calidad de vida de las personas, una de sus principales causas es el pinzamiento femoroacetabular (FAI), el cual se clasifica en 3 tipos: pinza, cam y mixto, siendo el tipo cam o leva, la pérdida de la esfericidad de la cabeza femoral. Esta deformidad ósea se ha relacionado con la osteoartritis de cadera, debido a la degeneración del cartílago articular y lesión del labrum acetabular que provoca su pinzamiento constante. El objetivo de este trabajo fue realizar una revisión sistemática de los artículos científicos originales que indiquen diferentes técnicas quirúrgicas utilizadas en pacientes con FAI tipo cam o leva mediante un abordaje artroscópico para comparar los resultados obtenidos. Metodología: este estudio se realizó de acuerdo con las normas PRISMA 2020. La búsqueda fue realizada en el idioma inglés en PubMed, Science Direct y Google Scholar, utilizando femoroacetabular impingement, FAI, cam-type, arthroscopic y, arthroscopy como palabras claves. Resultados: Al realizar la indagación se obtuvieron un total de 57 registros, se seleccionaron tres para realizar la discusión. En estos se encontraron como abordajes la artroscopía y la cirugía miniabierta acompañada de artroscopía. Discusión: Con ambos abordajes se obtuvo una reducción de la escala visual análoga del dolor y un aumento de la funcionalidad, independientemente del éxito o fracaso clínico de la misma. Presentando menos complicaciones posquirúrgicas la cirugía miniabierta. Ambos abordajes obtienen resultados consistentes a los obtenidos por la luxación abierta de cadera presentando menor morbilidad y una rehabilitación temprana. Siendo la cirugía abierta una opción para iniciar la curva de aprendizaje en cirujanos ortopedistas que realicen femoroplastias.

Palabras clave

pinzamiento femoroacetabular, artroscopía, lesiones de la Cadera.

Abstract

Chronic hip pain is a symptom that modifies the functionality and quality of life of people, one of its main causes is femoroacetabular impingement (FAI), which is classified into 3 types: clamp, cam and mixed. being the cam or cam type, the loss of sphericity of the femoral head. This bone deformity has been related to hip osteoarthritis, due to the degeneration of the articular cartilage and injury to the acetabular labrum that causes its constant impingement. The objective of this work was to carry out a systematic review of the original scientific articles that indicate different surgical techniques used in patients with cam- or cam-type FAI using an arthroscopic approach to compare the results obtained. Methodology: this study was carried out according to the PRISMA 2020 guidelines. The search was carried out in the English language in PubMed, Science Direct and Google Scholar, using femoroacetabular impingement, FAI, cam-type, arthroscopic and, arthroscopy as keywords. Results: When conducting the inquiry, a total of 57 records were obtained, three were selected for discussion. In these, arthroscopy and mini-open surgery accompanied by arthroscopy were found as approaches. Discussion: With both approaches, a reduction in the visual analog pain scale and an increase in functionality were obtained, regardless of its clinical success or failure. Mini-open surgery presents fewer postoperative complications. Both approaches obtain results consistent with those obtained by open hip dislocation, presenting less morbidity and early rehabilitation. Open surgery being an option to start the learning curve in orthopedic surgeons who perform femoroplastias.

Key words

femoroacetabular impingement, arthroscopy, hip injuries.

Introducción

El dolor crónico de cadera es un síntoma que modifica la funcionalidad y la calidad de vida de las personas, por lo que inevitablemente genera algún grado de alteración en cualquier nivel de actividad, una de las principales causas de dolor en la articulación coxofemoral en las personas adultas jóvenes es el síndrome de pinzamiento femoroacetabular o FAIS por sus siglas en inglés, el cual puede progresar hasta generar coxartrosis, convirtiéndose en la causa principal de la osteoartritis (OA) de cadera¹⁻³. De hecho, las mujeres se ven afectadas doblemente por la osteoartrosis respecto a los hombres⁽⁴⁾.

El pinzamiento femoroacetabular o también llamado pinzamiento de la cadera se describe como un síndrome asociado a un contacto anormal entre el acetábulo y la cabeza femoral durante el movimiento de rotación y flexión de la cadera, por tanto, el dolor generado se da por el contacto mecánico constante y estrés fisiológico, lo cual degenera el ligamento labral, la sobrecobertura acetabular se ha asociado con el genotipo y frecuencias alélicas de cinco SNP HOXB9 (rs8844, rs3826541, rs3826540, rs7405887, rs79931349)¹. El cartílago de la zona de choque en el pinzamiento femoroacetabular se asocia con una alta expresión de marcadores inflamatorios, extendiéndose en todas las zonas del cartílago⁽⁵⁾ y también se altera el rodete acetabular lo cual conlleva al desarrollo de la osteoartritis, especialmente cuando el paciente no es diagnosticado ni tratado adecuadamente⁽⁶⁾.

El síndrome de pinzamiento de cadera presenta tres tipos de deformidades morfológicas: pinza, CAM o leva y mixta⁷. El tipo de deformidad tipo pinza se caracteriza por una cobertura adicional de la cabeza femoral, de tipo focal o general; el tipo cam o leva es una deformidad esférica a nivel proximal del fémur, el cual representa un factor de riesgo en el ámbito multifactorial del desarrollo de la osteoartrosis de cadera⁸. También se ha reportado hasta un 78% de individuos con dificultades para tener relaciones sexuales con diagnóstico de pinzamiento de cadera de tipo CAM⁹. Por otro lado, el tipo mixto incluye la deformidad de pinza y el tipo cam o leva.

Este síndrome se reporta con o sin sintomatología, por ejemplo, en el caso de Estados Unidos, la epidemiología del FAI sintomatológico se reporta un

44.5 % de pacientes con el tipo mixto, un 7.9% la deformidad tipo pinza. En general, se reporta un 55% con predominio femenino, con un 47.6% de la población presenta la deformidad tipo cam o leva⁶. La deformidad morfológica tipo leva (cam) se describe como una extensión osteocondral fuera de los límites anatómicos típicos, localizada en la zona entre la cabeza y el cuello del fémur¹⁰, donde se genera una pérdida de la esfericidad en la cara anterosuperior del fémur y del pilar dinámico del acetábulo¹. Las deformidades tipo CAM o leva en mujeres tienen la característica de que no se diagnostican con los métodos actuales no cuantitativos 2D, ya que son menos profundas y de menor volumen que las deformidades que se presentan en los hombres⁽¹¹⁾.

La evaluación clínica de los pacientes con sospecha de diagnóstico del FAIS debe incluir un análisis detallado del movimiento de la articulación de la cadera¹², así como contemplar el estudio de la zona lumbar y de la articulación de la rodilla⁴.

El plan de tratamiento en principio es conservador, con fisioterapia, antiinflamatorios no esteroideos (AINES) y modificaciones de estilo de vida^{13,14}, y en caso de que el cuadro clínico no mejore, la opción quirúrgica ha mostrado ser más efectiva al controlar el dolor respecto al tratamiento conservador^{1 (5,16)}.

Justificación:

El diagnóstico del síndrome de pinzamiento del tipo leva o cam es una patología asociada con la progresión a la osteoartrosis de cadera, al contrario del tipo pinza que más bien tiene un efecto de sobrecobertura acetabular como factor protector en la funcionalidad de la articulación femoroacetabular⁸. Según el Dr. Oeding, Cirujano Ortopedista (2021), el síndrome de pinzamiento femoroacetabular tipo cam o leva se ha diagnosticado en los últimos 3 años en Costa Rica, su abordaje se ha realizado mediante artroscopía con la técnica femoroplastía¹⁷. Además, Las personas autoras realizaron una búsqueda y no se encontraron publicaciones sobre la epidemiología o el manejo de esta lesión en Costa Rica.

Objetivo:

El objetivo de este trabajo fue realizar una revisión sistemática de los artículos científicos originales que

indiquen diferentes técnicas quirúrgicas utilizadas en pacientes con FAI tipo cam o leva mediante un abordaje artroscópico para comparar los resultados obtenidos.

Métodos y materiales

Estrategia de búsqueda

Este estudio fue realizado de acuerdo a las normas de revisiones sistemáticas y meta-análisis PRISMA18. El algoritmo inicial de búsqueda fue construido a partir del protocolo PICO.

- P(Pacientes): Personas que presenten síndrome de pinzamiento femoroacetabular y que asocien únicamente una alteración tipo leva.
- I(Intervención): Intervención quirúrgica mediante un abordaje artroscópico.
- C(Comparación): diferentes técnicas quirúrgicas.
- O(Outcomes): Harris Hip Score (HHS), Harris Hip Score modificado (mHHS).

Búsqueda de literatura

La búsqueda fue realizada en el idioma inglés por dos de las personas autoras, de manera independiente, durante el mes de octubre de 2021, en las siguientes bases de datos: PubMed, Science Direct y Google Scholar. Para ello se utilizaron como palabras clave: femoroacetabular impingement, FAI, cam-type, arthroscopic y, arthroscopy. Se realizó un cribado inicial leyendo el título de cada artículo, posteriormente, se procedió a realizar la lectura de los resúmenes de los artículos resultantes del cribado inicial para así definir aquellos que fueron elegidos para analizar su texto completo. En la figura 1 se presentan los detalles de la búsqueda descrita.

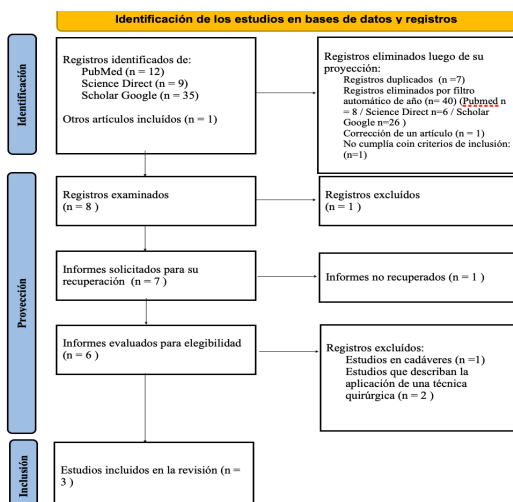


Figura 1. Elaboración propia. Traducción propia de: Page MJ, McKenzie JE, Bossuyt PM, Boutron I, Hoffmann TC, Mulrow CD, et al. The PRISMA 2020 statement: an updated guideline for reporting systematic reviews. BMJ 2021;372:n71. doi: 10.1136/bmj.n71

Criterios de inclusión:

- Artículos publicados en idioma inglés
- Se incluyen únicamente artículos originales
- Que la población sean personas adultas
- Tipo de deformidad cam
- Que hablen sobre abordajes quirúrgicos mediante cirugía artroscópica
- Artículos publicados en los últimos 5 años

Criterios de exclusión

- Reportes de caso, notas técnicas, revisiones sistemáticas y meta-análisis
- Estudios en cadáveres

Resultados

Como resultado de la revisión bibliográfica se seleccionaron las siguientes publicaciones para el análisis a profundidad en esta revisión sistemática, los cuales se encuentran resumidos en la tabla 1:

- Ha Y, Lim J, Won Y, Lee Y, Koo K, Kim J. Outcomes of arthroscopic femoroplasty in patients with cam lesion: Minimum 2-year follow-up. J Orthop Surg. 2020; 28(2): 1-7. doi: 10.1177/2309499020942049
- Wu C, Mahameed M, Lin P, Lu Y, Kuo F, Lee M. Treatment of cam-type femoroacetabular impingement using anterolateral mini-open and arthroscopic osteochondroplasty. J Orthop Surg. 2019;14(1):222. doi:10.1186/s13018-019-1257
- Abdelrahman A, Ghandour T. Arthroscopic management of large-size cam-type femoroacetabular impingement. Egypt Orthop J. 2017;52(1):32. doi:10.4103/eoj.eoj_12_17

■ **Tabla 1.** Características de los estudios revisados.

Personas autoras	Muestra	Metodología	Seguimientos	Mediciones	Resultados
Ha et al.19	62 pacientes (73 caderas): 56 H (65 caderas) 6M (8 caderas). Edad media 31,4 ± 9,4 años	Acetabuloplastía, reparación del labrum y luego realizaron la femoroplastía	6 semanas 3, 6 y 12 meses Cada 6 meses posteriormente.	<ul style="list-style-type: none"> • Escala de satisfacción • EVA: escala visual analógica del dolor • UCLA: Escala de actividad de la Universidad de Los Ángeles California • HHSm: Puntuación de cadera de Harris modificada. 	73 femoroplastías (100%) 53 reparación del labrum (72%) ↓↓↓ EVA ↑↑↑ UCLA y HHSm Desplazamiento cabeza-cuello Ángulo alfa posquirúrgico: 71% ≤55° y 29% ≥55° Tasa de satisfacción del 89% a los 2 años de seguimiento
Wu et al.20	-39 caderas de 36 pacientes Edad media de 43.6 ± 14,0 años	Osteocondroplastia miniabierta y asistida por artroscopia mediante el intervalo Watson-Jones	6 semanas 3, 6 y 12 meses Cada 12 meses posteriormente Promedio de 44 meses	<ul style="list-style-type: none"> • EVA: escala visual analógica del dolor • HHS: Puntuación de cadera de Harris. • ángulo de Tönnis • ángulo centro borde lateral • índice acetabular índice de extrusion. 	↑↑↑ HHS 9(23%) progresión a ATC Supervivencia 5 años cadera: 74,9% ≥ 55 años y estadio II de Tönnis preoperatorio son FR indep. para progresión a ATC.
Abdelrahman y Ghandour.21	20 pacientes (11 hombres y 9 mujeres), edad media de 33 años (rango 22-48 años).	Condroplastía (afeitadora mecánica y sonda de energía de radiofrecuencia), sinovectomía y osteoplastia femoral. Rehabilitación durante 3 meses.	Antes de la cirugía, 3 meses después y 1 año después de la operación.	<ul style="list-style-type: none"> • Escala de cadera de Harris modificada (HHSm). • Abducción de cadera. • Rotación interna de cadera 	↑ HHSm ↑ abducción de cadera ↑ rotación interna de cadera Prueba de choque posoperatoria: positiva 15% (n=3) vs negativa 85%(n=17). Complicaciones: neuropatía del nervio cutáneo femoral lateral que resolvió a los 2 meses (n=2)

↑ : aumento, ↓ : disminución, ↑↑↑ aumento estadísticamente significativo, ↓↓↓ : disminución estadísticamente significativa, ATC Artroplastía total de cadera, HHS: Puntuación de cadera de Harris. HHSm: Puntuación de cadera de Harris modificada.

Discusión

Como resultado de la revisión se obtuvo que a pesar de no poder comparar cuantitativamente los dos abordajes encontrados artroscopía y técnica mini abierta apoyada con artroscopía, en todas las publicaciones reportaron un aumento de la puntuación de la escala de harris y una reducción del dolor, independientemente del éxito o fracaso clínico en el seguimiento de los pacientes^{19–21}. Sólo en el artículo que evalúa la técnica miniabierta, encontraron resultados estadísticamente significativos⁽²⁰⁾.

Se debe prestar especial atención a los pacientes que presenten un estadio de tonnis II preoperatorio y sean mayores a 55 años, debido a que estos se correlacionaron como factores de riesgo que les predisponen a tener que ser sometidos a una Artroplastia Total de Cadera (ATC) aproximadamente a los 22 meses del seguimiento⁽²⁰⁾.

La resección femoral mediante artroscopía, requiere de una alta experiencia de los ortopedistas para así eliminar de forma eficaz la deformidad tipo cam¹⁹, ya que si esta deformidad no es corregida adecuadamente (ángulo alfa menor a 55°), a pesar de que la sintomatología reduzca, no se estaría eliminando el elemento causal, siendo la principal causa de cirugía de revisión y malos resultados clínicos. La técnica mini abierta, permite que el cirujano pruebe directamente si la reducción fue suficiente, además, utiliza menor tracción durante la cirugía, evitando así, lesiones neurales y vasculares²⁰.

Por otro lado, respecto a las complicaciones, en las cirugías solamente artroscópicas con un abordaje anterior de Hueter como el estudio realizado por Abdelrahman y Ghandour, y Ha et al, la complicación reportada es la lesión de las ramas posteriores del nervio cutáneo femoral lateral, con una incidencia de hasta un 20%, sin embargo, esta se evita mediante el intervalo Watson-Jones (entre el músculo tensor de la fascia lata y el músculo glúteo medio) utilizada en la cirugía miniabierta⁽²⁰⁾.

A pesar de que la luxación quirúrgica de cadera siga siendo el estándar de oro para las osteoplastias acetabulares y las osteotomías periacetabulares⁽²¹⁾, la artroscopía y la técnica miniabierta, son abordajes altamente efectivos, sin embargo, cuando se presentan lesiones femorales y labrales posteriores, estas son difíciles de abordar mediante estas técnicas

mínimamente invasivas²⁰.

La principal limitación observada en los artículos analizados fue la no existencia de un grupo control tratado ya sea mediante manejo conservador, ó otras técnicas quirúrgicas como el manejo abierto^(19–21).

En uno de los estudios, su principal limitación fue la poca cantidad de pacientes (n=20), lo que dificulta el análisis estadístico, ya que, los pacientes incluidos, luego son categorizados en función del éxito o no de la cirugía, reduciendo aún más las personas por grupo²¹.

La prueba de pinzamiento es relativamente subjetiva²¹, debido a que el dolor durante la misma puede ser ocasionado por la lesión en los tejidos blandos circundantes, pudiendo arrojar datos no objetivos. Además, se recomienda incluir a un evaluador externo que realice las exámenes pre y postoperatorios para así evitar sesgos de información.

Al utilizar diferentes criterios para calificar como operación exitosa o fallida las intervenciones, dificulta la comparación respecto al grado de satisfacción entre diferentes abordajes, es decir, en algunas publicaciones se calificaba como exitosa la cirugía en función del HHSm y el EVA, y en otras utilizaban también parámetros radiológicos.

El limitar la búsqueda a cinco años de antigüedad y en el idioma inglés, los resultados encontrados reflejan las técnicas y abordajes de investigación más recientes, sin embargo, redujeron significativamente la cantidad de registros, dificultando la posibilidad de comparar o inclusive realizar un meta-análisis, que permita un análisis cuantitativo de los resultados reportados.

Otro de los aspectos por mejorar sería la cantidad de bases de datos revisadas, así como el utilizar palabras claves adicionales, es importante mencionar, que las plataformas como Science Direct, Pubmed y Google Académico, no permiten estandarizar los algoritmos de búsqueda.

Conclusión

El abordaje mediante la técnica miniabierta resulta atractivo para ortopedistas en una fase inicial de la curva de aprendizaje al realizar las femoroplastias artroscópicas, debido a la posibilidad de tener una visualización directa y comprobar manualmente la resección, evitando así complicaciones a corto y largo plazo.

La técnica de artroscopía de cadera permite un abordaje de la FAI tipo leva al igual que la cirugía abierta, con la ventaja de presentar una baja morbilidad, una rehabilitación física más temprana y una menor incidencia de complicaciones.

Conflictos de interés

Las personas autoras declaran no tener conflicto de interés al realizar esta publicación.

Referencias Bibliográficas

1. Grantham W, Philippon M. *Etiology and Pathomechanics of Femoroacetabular Impingement*. Curr Rev Musculoskelet Med. 2019;12(3):253-259. doi:10.1007/s12178-019-09559-1
2. García B, Pérez L, Acosta R. *Pinzamiento femoroacetabular, causa de dolor en la cadera en el adulto joven*. Rev Cuba Ortop Traumatol. 2015;29(2):169-182.
3. Palmer A, Ayyar G V, Fernquest S, et al. *Arthroscopic hip surgery compared with physiotherapy and activity modification for the treatment of symptomatic femoroacetabular impingement: multicentre randomised controlled trial*. BMJ. 2019;364:l185. doi:10.1136/bmj.l185
4. Ahuja V, Thapa D, Patial S, Chander A, Ahuja A. *Chronic hip pain in adults: Current knowledge and future prospective*. J Anaesthesiol Clin Pharmacol. 2020;36(4):450-457. doi:10.4103/joacp.JOACP_170_19
5. Speirs A, Beaulé P, Huang A, Frei H. *Properties of the cartilage layer from the cam-type hip impingement deformity*. J Biomech. 2017;55:78-84. doi:10.1016/j.jbiomech.2017.02.007
6. Pun S, Kumar D, Lane N. *Femoroacetabular Impingement*. Arthritis Rheumatol. 2015;67(1):17-27. doi:10.1002/art.38887
7. Griffin DR, Dickenson EJ, O'Donnell J, et al. *The Warwick Agreement on femoroacetabular impingement syndrome (FAI syndrome): an international consensus statement*. Br J Sports Med. 2016;50(19):1169-1176. doi:10.1136/bjsports-2016-096743
8. Schafer KA, Clohisy JC, Nepple JJ. *Rapidly Progressive Arthritis in Femoroacetabular Impingement: Patient Characteristics and Risk Factors for Total Hip Arthroplasty by the Age of Forty*. Iowa Orthop J. 2020;40(1):129-134.
9. Sochacki KR, Yetter TR, Hannah M, Delgado D, Nho SJ, Harris JD. *The Risk of Impingement With Sexual Activity in Femoroacetabular Impingement Syndrome Due to Cam Morphology: Shape Matters*. Orthop J Sports Med. 2018;6(8):2325967118791790. doi:10.1177/2325967118791790
10. King M, Lawrenson P, Semciw A, Middleton K, Crossley K. *Lower limb biomechanics in femoroacetabular impingement syndrome: a systematic review and meta-analysis*. Br J Sports Med. 2018;52(9):566-580. doi:10.1136/bjsports-2017-097839
11. Yanke AB, Khair M, Stanley R, et al. *Sex Differences in Patients With CAM Deformities With Femoroacetabular Impingement: 3-Dimensional Computed Tomographic Quantification*. Arthrosc J Arthrosc Relat Surg. 2015;31(12):2301-2306. doi:10.1016/j.arthro.2015.06.007
12. Trigg S, Schroeder J, Hulsopple C. *Femoroacetabular Impingement Syndrome*. Curr Sports Med Rep. 2020;19(9):360-366. doi:10.1249/JSR.0000000000000748.
13. Matar HE, Rajpura A, Board T. *Femoroacetabular impingement in young adults: assessment and management*. Br J Hosp Med Lond Engl. 2019;80(10):584-588. doi:10.12968/hmed.2019.80.10.584
14. Hunter DJ, Eyles J, Murphy NJ, et al. *Multi-centre randomised controlled trial comparing arthroscopic hip surgery to physiotherapist-led care for femoroacetabular impingement (FAI) syndrome on hip cartilage metabolism: the Australian FASHIoN trial*. BMC Musculoskelet Disord. 2021;22(1):697. doi:10.1186/s12891-021-04576-z
15. Griffin DR, Dickenson EJ, Wall PDH, et al. *Hip arthroscopy versus best conservative care for the treatment of femoroacetabular impingement syndrome (UK FASHIoN): a multicentre randomised controlled trial*. Lancet Lond Engl. 2018;391(10136):2225-2235. doi:10.1016/S0140-6736(18)31202-9

16. Dwyer T, Whelan D, Shah PS, Ajrawat P, Hoit G, Chahal J. *Operative Versus Nonoperative Treatment of Femoroacetabular Impingement Syndrome: A Meta-analysis of Short-Term Outcomes*. *Arthrosc J Arthrosc Relat Surg Off Publ Arthrosc Assoc N Am Int Arthrosc Assoc*. 2020;36(1):263-273. doi:10.1016/j.arthro.2019.07.025
17. Oeding O. *Estado actual del abordaje del pinzamiento femoroacetabular en Costa Rica*. Published online 2021. Comunicación personal
18. Yepes-Nuñez J, Urrútia G, Romero-García M, Alonso-Fernández S. Declaración PRISMA 2020: una guía actualizada para la publicación de revisiones sistemáticas. *Rev Esp Cardiol*. 2021;74(9):790-799. doi:10.1016/j.recesp.2021.06.016.
19. Ha YC, Lim JY, Won YS, Lee YK, Koo KH, Kim JW. *Outcomes of arthroscopic femoroplasty in patients with cam lesions: Minimum 2-year follow-up*. *J Orthop Surg*. 2020;28(2):230949902094204. doi:10.1177/2309499020942049.
20. Wu C, Mahameed M, Lin P, Lu Y, Kuo F, Lee M. *Treatment of cam-type femoroacetabular impingement using anterolateral mini-open and arthroscopic osteochondroplasty*. *J Orthop Surg*. 2019;14(1):222. doi:10.1186/s13018-019-1257-z
21. Abdelrahman A, Ghandour T. *Arthroscopic management of large-size cam-type femoroacetabular impingement*. *Egypt Orthop J*. 2017;52(1):32. doi:10.4103/eoj.eoj_12_17
22. Kaplan D, Matache B, Fried J, Burke C, Samim M, Youm T. *Improved Functional Outcome Scores Associated with Greater Reduction in Cam Height Using the Femoroacetabular Impingement Resection Arc During Hip Arthroscopy*. *Arthrosc J Arthrosc Relat Surg*. Published online May 2021:S0749806321005004. doi:10.1016/j.arthro.2021.05.014