

CASO CLÍNICO

NEUMOTÓRAX, NEUMOMEDIASTINO, NEUMOPERITONEO Y ENFISEMA SUBCUTÁNEO POR PERFORACIÓN COLÓNICA DURANTE COLONOSCOPIA EN UN HOSPITAL RURAL DE COSTA RICA

PNEUMOTHORAX, PNEUMOMEDIASTINAL,
PNEUMOPERITONEUM, AND SUBCUTANEOUS EMPHYSEMA
CAUSED BY COLONIC PERFORATION DURING COLONOSCOPY
IN A RURAL HOSPITAL IN COSTA RICA

Navarro Coto, José Francisco¹; Molina Guerrero, Miguel Antonio² y Ledezma Cabezas, Andrea³

¹ Servicio de Cirugía General, Hospital de Golfito, Caja Costarricense de Seguro Social, Golfito, Puntarenas, Costa Rica. ORCID ID: <https://orcid.org/0000-0002-6242-332X>. Correo: frannava@gmail.com

² Área de Salud Heredia-Cubujuquí, Caja Costarricense de Seguro Social, Heredia, Heredia, Costa Rica. ORCID ID: <https://orcid.org/0000-0001-7447-5381>. Correo: doctormiguelmolina@gmail.com

³ Servicio de Enfermería, Hospital de Golfito, Caja Costarricense de Seguro Social, Golfito, Puntarenas, Costa Rica. ORCID ID: <https://orcid.org/0000-0002-3121-8876>. Correo: andre25-lc@hotmail.com

Resumen: El presente estudio tiene como finalidad reportar un caso que inició a partir de una lesión iatrogénica en un procedimiento endoscópico. Las patologías subsecuentes a la perforación colónica constituyeron un alto riesgo de muerte en el contexto de un paciente de 89 años. La colonoscopia ha sido el método de estudio de elección para el diagnóstico de alguna patología maligna o benigna en el colon. La perforación durante el procedimiento es infrecuente, pero sus repercusiones son muy serias. El diagnóstico del neumotórax hipertensivo es clínico y no debería requerir algún examen de laboratorio o imagen para su diagnóstico. Además, un rápido abordaje permite cambiar la evolución del paciente. Durante la realización de una colonoscopia electiva, el paciente inicia con una dificultad respiratoria, lo que causó un paro cardiorrespiratorio con actividad eléctrica sin pulso. Un pronto diagnóstico de neumotórax hipertensivo permitió que se volviera a ritmo sinusal y se continuara con el manejo de lo que a todas luces se trataba de una perforación colónica. El manejo de patología compleja en un hospital rural es un reto en la evolución de pacientes. Por lo tanto, las complicaciones de los procedimientos endoscópicos, generadas y resueltas con éxito, demuestran que el trabajo interdisciplinario, así como el ejercicio diario de la clínica sobre los estudios tecnológicos, hacen que, aún más, este caso sobresalga dentro del ambiente científico.

Revista electrónica publicada por el Departamento de Farmacología de la Escuela de Medicina de la Universidad de Costa Rica, 2060 San José, Costa Rica. Licensed under a Creative Commons Unported License.



Contáctenos al email: rev.med.ucr@gmail.com. Tel: (506) 25-11 4492.

Palabras clave: Colonoscopia, Neumotórax, Neumomediastino, Neumoperitoneo. **Fuente:** DeCS/MeSH.

DOI: <https://doi.org/10.15517/rmucr.v16i2.52993>

Recibido: 18 Julio 2022. Aceptado: 18 Septiembre 2022. Publicado: 20 Octubre 2022.

Abstract: The purpose of this study is to report a case that started from an iatrogenic injury in an endoscopic procedure. Pathologies after colonic perforation constituted a high risk of death, in the context of an 89-year-old patient. Colonoscopy has been the study method of choice for the diagnosis of some malignant or benign pathology in the colon. Perforation during the procedure is rare, but its repercussions are very serious. The diagnosis of hypertensive pneumothorax is clinical and should not require any laboratory examination or imaging for diagnosis. In addition, a rapid approach allows changing the evolution of the patient. During the performance of an elective colonoscopy, the patient begins with a respiratory difficulty, which caused a cardiorespiratory arrest with electrical activity without pulse. A quick diagnosis of hypertensive pneumothorax allowed a return to sinus rhythm and continued management of what was clearly a colonic perforation. The management of complex pathology in a rural hospital is a challenge in the evolution of patients. Therefore, the complications of endoscopic procedures, generated and solved successfully, show that interdisciplinary work, as well as the daily exercise of the clinic on technological studies, they make this case stand out in the scientific environment.

Key words: Colonoscopy, Pneumothorax, Mediastinal, Pneumomediastinum, Pneumoperitoneum. **Source:** DeCS/MeSH.

INTRODUCCIÓN

La colonoscopia, tanto diagnóstica como terapéutica, es el estudio que se realiza con mayor frecuencia para identificar o tratar el cáncer o alguna patología benigna colorrectal (1). Durante la colonoscopia terapéutica es donde se presentan con mayor frecuencia las lesiones iatrogénicas. Sin embargo, conforme se ha adquirido más experiencia, las complicaciones, incluida la perforación, han disminuido, siendo esta la más seria del procedimiento (2-7).

Asimismo, en la literatura se han documentado perforaciones del tracto gastrointestinal alto, posteriores a endoscopias como las gastroscopias, así como en colangiografía retrógrada endoscópica (CPRE), con la consecuente aparición de neumotórax, neumomediastino, etc. (8-15). La posibilidad de perforación de colon durante una colonoscopia es baja, se estima entre 0,03 % (porcentaje) en las diagnósticas y un 2,14 % cuando conllevan un procedimiento terapéutico

(16-22). Adicionalmente, diversos factores de riesgo que pueden causar una perforación son los siguientes: enfermedad inflamatoria intestinal, hipoalbuminemia, resección intestinal previa, polipectomía, adulto mayor, utilización de argón plasma, resección de la mucosa, entre otros. (2, 10-15).

DESCRIPCIÓN DEL CASO

Se presenta el caso de una perforación colónica iatrogénica en un adulto de 89 años que desarrolló neumotórax hipertensivo, el cual se diagnosticó clínicamente y se resolvió según las guías de ATLS (Advance Trauma Life Support) (23). Cabe destacar que el paciente evolucionó de manera satisfactoria y, a pesar de su edad y patología presentada, tuvo una convalecencia satisfactoria con egreso al hogar.

Paciente masculino de 89 años, independiente para las actividades de la vida diaria, con antecedentes de úlcera gástrica, ectasia vascular gástrica y



anemia ferropénica crónica. Consultó inicialmente al servicio de urgencias por disnea de pequeños esfuerzos y dolor precordial. Los análisis de laboratorio revelaron una hemoglobina en 5.2 g/dl y una creatinina en 1.4 mg/dl, por lo que se transfundieron dos unidades de glóbulos rojos empacados, llegando su control a 8 g/dl. Ante el descenso súbito de hemoglobina, se decidió realizar una gastroscopia, la cual documentó una úlcera gástrica Sakita H1, angiectasias vasculares pequeñas en el cuerpo gástrico y en la segunda porción del duodeno, además se observó una gastritis crónica agudizada en el antro. Posteriormente, se programó una colonoscopia electiva que se inició bajo sedación con propofol.

Durante el procedimiento, el paciente claudicó ventilatoriamente y entró en actividad eléctrica sin pulso. Por esta razón, se localizó al cirujano del centro médico, quien, al realizar la evaluación inicial, observó un enfisema subcutáneo franco, un tórax asimétrico con elevación del hemitórax derecho, así como timpanismo y ausencia de murmullo vesicular ipsilateral.

Clínicamente, se sospecha neumotórax hipertensivo, por lo cual se realizó una descompresión con aguja 18 G insertada en el quinto espacio intercostal, por la línea axilar media, con salida de aire a través de la misma, e inmediato retorno de la circulación espontánea. Seguidamente, se procedió a realizar intubación orotraqueal, se completó la valoración pleural con sonografía, lo que evidenció la presencia de neumotórax bilateral y, además, se colocaron sondas de tórax en ambos espacios pleurales. Después de asegurar la vía aérea, el paciente presentó taquicardia supraventricular, la cual se resolvió con un masaje carotídeo y propranolol intravenoso. Gracias a esto, recobró el ritmo sinusal. Asimismo, se palpa un enfisema subcutáneo desde el tórax hasta el cuello. La radiografía del tórax muestra el enfisema subcutáneo y el mediastino ensanchado con presencia de aire alrededor de la silueta cardiaca, igualmente ambos pulmones se observaban

expandidos y había presencia de aire subdiafragmático (ver Figura No. 1).

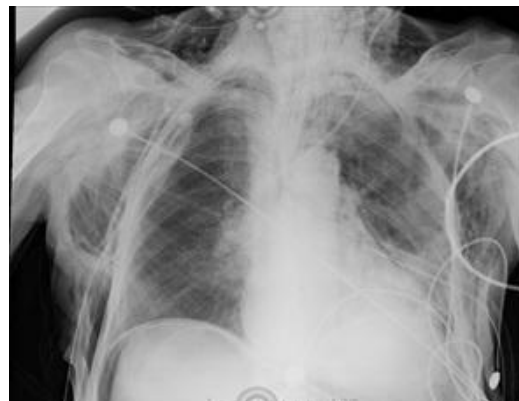

Figura No. 1. Neumomediastino, neumoperitoneo y enfisema subcutáneo posterior a la colocación de ambos sellos de tórax.

No se pudo realizar una tomografía computarizada, ya que el centro de salud no cuenta con este recurso. No obstante, una coordinación adecuada, el trabajo interdisciplinario, así como los protocolos locales del abordaje del paciente crítico, permitieron un diagnóstico pronto y una resolución eficaz en esta parte del caso.

Retrospectivamente, durante la colonoscopia, se documentó una lesión en el ciego descrita como una angiectasia con datos de sangrado. Por lo anterior, se procedió a cauterizar de manera endoscópica. No se describen otras dificultades técnicas ni anatómicas.

Se decidió no extubar al paciente y llevarlo sala de operaciones para realizar laparotomía exploratoria. Durante la exploración quirúrgica, se documentó en el ciego una laceración de la serosa colónica y una escara negra con una perforación central de más de 2 cm de diámetro, así como un desgarró de la serosa de 4 cm (ver Figura No. 2).

La cavidad peritoneal no está con datos de contaminación ni sepsis; tampoco hay datos de un posible sangrado activo o residual. La zona comprometida abarcaba al menos un 50 % de la circunferencia del asa intestinal, por lo que se realizó hemicolecotomía derecha.

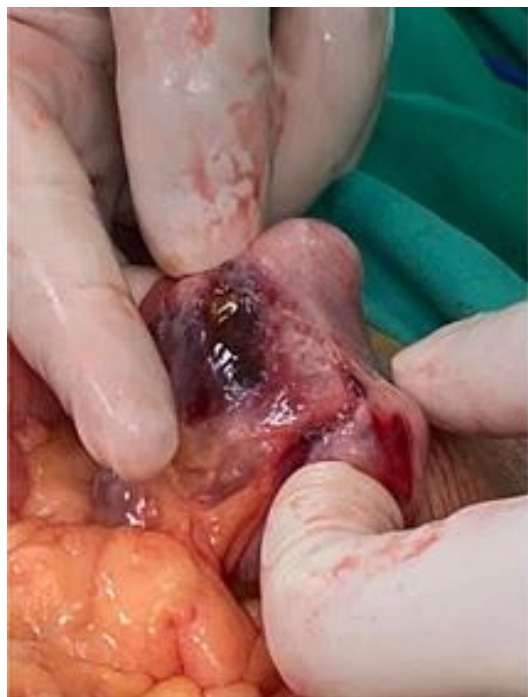

Figura No 2. Perforación colónica en el ciego.

paciente mostraba signos vitales normales, sin requerimiento de inotrópicos ni vasopresores, tampoco presentaba datos de shock, por lo que se elaboró una ileo-transverso anastomosis manual. Al ser las tres horas de posoperatorio, se extubó y se colocó una mascarilla con reservorio con oxígeno al 100 % por 24 horas como parte del protocolo de anastomosis. El primer día de posoperatorio inició con taquicardia supraventricular a repetición; por lo tanto, se le administró una infusión continua de amiodarona, y así mostró una adecuada respuesta terapéutica. Para el tercer día se retiró el sello de tórax izquierdo, además el paciente ya canalizaba gases y defecaba, por este motivo se inició la dieta. El quinto día presentó un cuadro de distensión abdominal y vómitos, por lo cual se le colocó una sonda nasogástrica con salida de material intestinal bilioso secundario a íleo parálítico. En el sexto día de posoperatorio, se retiró el sello de tórax derecho, y ya con peristalsis presente y sin distensión abdominal, se cerró la sonda nasogástrica. También, se reinició la dieta al octavo día con adecuada tolerancia. Durante el

internamiento, el paciente desarrolló una lesión renal aguda no oligúrica, alcanzando creatinina sérica de 2.38 mg/dl, la cual se resolvió de forma espontánea. En ningún momento se requirió soporte inotrópico. Cabe destacar que, antes del egreso, se realizó una radiografía de control, donde ya no se evidenciaba neumotórax, neumopericardio ni neumoperitoneo; sin embargo, aún mostraba un escaso enfisema subcutáneo (ver Figura No. 3).

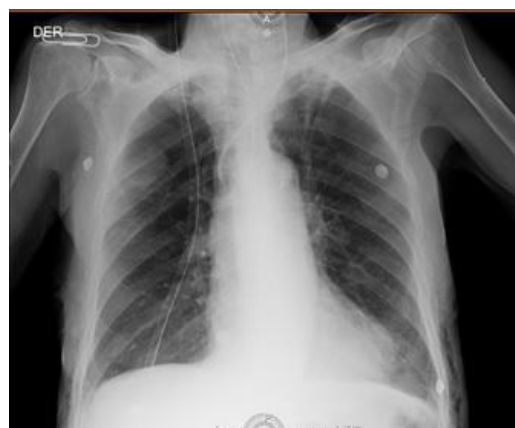

Figura No. 3. Radiografía del tórax previo al egreso del paciente.

El paciente logró una convalecencia satisfactoria con la normalización de la función renal. Por este motivo, se egresa del centro de salud al décimo día para el seguimiento ambulatorio por consulta externa.

En la revisión de este caso clínico, se cumplieron con los estándares internacionales de bioética. Asimismo, los autores se comprometieron a seguir las normas éticas de la Revista Médica. El presente artículo cuenta con la autorización de publicación por parte de comité de bioética de la Caja Costarricense de Seguro Social (CCSS): CENDEISSS-AB-0063-2021.

DISCUSIÓN

El Hospital de Golfito Manuel Mora Valverde es catalogado, dentro de la organización de los servicios de salud de la CCSS, como periférico tipo

1. Lo cual significa que es el nivel más bajo en complejidad dentro de su categoría. El centro de referencia regional nivel III es el Hospital Escalante Pradilla, ubicado a 200 km de distancia. Y el Hospital San Juan de Dios, nosocomio nacional nivel III de alta especialidad, a 350km. **(24)**.

La lesión en colon ocurre por las siguientes posibilidades: barotrauma, al insuflar con aire; mecánica, por trauma con el endoscopio o como consecuencia de un procedimiento terapéutico, y en el caso de nuestro paciente, la cauterización de una angiectasia **(16-18)**. Es poco frecuente que la perforación ocurra hacia el espacio retroperitoneal; sin embargo, la perforación simultánea en el espacio extra e intraperitoneal ha sido reportada, aunque son poco frecuentes **(5, 16)**. El sitio más frecuente de perforación es el rectosigmoides, seguido del ciego **(2, 16)**. Además, es posible que la mayoría de los casos de neumotórax sean asintomáticos. Por ejemplo, Saad et al. **(17)** reportan un caso de neumoperitoneo, retroneumoperitoneo, neumotórax y enfisema subcutáneo diagnosticado dos semanas después de la colonoscopia. La continua insuflación de aire o dióxido de carbono durante una endoscopia con un colon perforado, será la causa de la aparición del neumotórax, el neumomediastino y el enfisema subcutáneo **(25)**. Existen remanentes de conexiones embrionarias, así como fenestraciones diafragmáticas que unen la cavidad peritoneal con la pleural y el mediastino **(13, 18, 25)**. Adicionalmente, se plantea la posibilidad de que el aire de la fuga colónica, viaje a través de tejido blando hasta el mediastino y cavidad pleural **(18,25)**.

Según se anota en el reporte de la colonoscopia, en el sitio de la perforación, el paciente presentaba una zona de sangrado por una angiectasia, por eso se procedió a realizar una cauterización. La cauterización de la mucosa, aunado al aumento de la presión intraluminal por el gas utilizado, producen un desgarro de la serosa del intestino, para luego provocar la perforación del mismo. No se documentaron lesiones malignas, asimismo, macroscópicamente tampoco hubo otros hallazgos


más que la perforación. El diagnóstico del neumotórax hipertensivo es clínico y su resolución debe ser pronta **(24-26)**. Una vez se llegue a la conclusión de la presencia de dicha patología, se debe colocar una aguja en el quinto espacio intercostal, por la línea medio axilar, según la última edición de ATLS **(23)**. Posteriormente, se procede a la colocación de una sonda de tórax, como abordaje definitivo. **(28)** La comprobación por imágenes del neumoperitoneo, neumotórax bilateral y neumomediastino se dio mediante la radiografía simple de tórax portátil. Clínicamente, el enfisema subcutáneo fue más que evidente, de igual manera, se puede apreciar en la imagen aportada. Como se distingue en la imagen, hay presencia de aire evidente inferior al diafragma derecho, por encima al hígado, además, se observa aire alrededor de la silueta cardíaca, compatible con neumomediastino**(29,30)**.

No se visualiza de manera significativa el neumotórax que se describió en la caracterización del caso, pues su diagnóstico fue clínico, y en la imagen ya tiene colocados los sellos de tórax. Por otra parte, se observa una importante cantidad de aire en los tejidos blandos, es decir, el enfisema subcutáneo.

Con respecto a la decisión de resección y anastomosis, el estado hemodinámico transoperatorio del paciente, así como la no utilización de inotrópicos, fueron elementos que llevaron a valorar la realización del procedimiento. Si bien es cierto, no deja de ser controversial, la evolución del paciente fue satisfactoria y se egresa sin problema.

CONCLUSIONES

El manejo de patología compleja en un hospital siempre será un riesgo. La imposibilidad de utilizar un equipo tecnológico avanzado para realizar el diagnóstico, convierte al ejercicio de la medicina en un reto clínico. La experiencia del equipo médico, así como del resto del personal, juegan un papel preponderante para la buena evolución del paciente. Sin embargo, al mismo tiempo, la presencia de especialistas en las zonas alejadas es



un éxito del sistema de salud costarricense. Reconocer clínicamente un hemotórax hipertensivo, cambia el pronóstico y la evolución independientemente del grupo etario. La evolución satisfactoria de un paciente de 89 años, el cual presentó la patología descrita, llegando inclusive, a tener un paro cardiorrespiratorio, así como las decisiones tomadas por los médicos, demuestran que este fue un caso excepcional y llamativo para la comunidad médica y quirúrgica.

AGRADECIMIENTO

Al equipo médico del Hospital de Golfito, por su pronta respuesta, criterio y abnegación en el manejo del paciente descrito.

CONFLICTOS DE INTERÉS

Las personas autoras declaran que no existió ningún conflicto de interés para la elaboración del artículo.

FUENTE DE FINANCIAMIENTO

Los recursos utilizados provienen de los autores.

BIBLIOGRAFÍA


1. Jaafar S, Hung Fong SS, Waheed A, Misra S, Chavda K, et al. Pneumoretroperitoneum with subcutaneous emphysema after a postcolonoscopy colonic perforation. *Int J Surg. Case Rep.* 2019; (58):117-120.
2. De'Angelis N, Di Saverio S, Chiara O, Sartelli M, Martínez-Pérez A, Patrizi F, et al. 2017 WSES guidelines for the management of iatrogenic colonoscopy perforation. *World J Emerg Surg.* 2018; 13:5.
3. Ramírez-Quesada Wagner, Vargas-Madriral Jorge, Alfaro-Murillo Omar, Umaña-Solís Elizabeth, Campos-Goussen Carlos, Alvarado-Salazar Marianela et al. Indicadores de calidad para la realización de colonoscopia. *Acta Med Costarric.* 2019 Mar; 61(1): 37-42. Disponible en: http://www.scielo.sa.cr/scielo.php?script=sci_arttext&pid=S0001-60022019000100037&lng=en. Consultado: 1 de julio 2021.
4. Cubiella J, Marzo-Castillejo M, Mascort-Roca JJ, Amador-Romero FJ, Bellas-Beceiro B, Clofent-Vilaplana J, et al. Clinical practice guideline. Diagnosis and prevention of colorectal cancer. 2018 Update Guía de práctica clínica. *Diagnóstico y prevención del cáncer colorrectal. Gastroenterología y Hepatología.* 2018 Nov; 41(9): 585-596.
5. Crocetti D, Fiori E, Costi U, Tarallo M, De Gori A, Cavallaro G, et al. Pneumothorax: a rare complication of colonoscopy. A systematic review of literature. *Ann Ital Chir.* 2019; 90(3):201-207.
6. Alonso S, Dorcaratto D, Pera M, Seoane A, Dedeu J, Pascual M, et al. Incidencia de la perforación iatrogénica por colonoscopia y resultados del tratamiento en un hospital universitario. *Cir Esp.* 2010; 88(1):41-45.
7. Amarillo Hugo A, Rodríguez Gerardo M, Díaz Luis, Catalán Julio, Marcotullio Juan, Revero Esber Naira, et al. Complicaciones de la colonoscopia en pacientes de la tercera edad. *Rev Argent Cir.* 2019 Mar. Disponible en: http://www.scielo.org.ar/scielo.php?script=sci_arttext&pid=S2250-639X2019000100004&lng=es. Consultado: 1 de julio 2021.
8. Elmoheen A, Haddad M, Bashir K, Salem WA. Subcutaneous emphysema, pneumothorax, pneumomediastinum and pneumoperitoneum after upper gastrointestinal endoscopy. *BMJ Case Rep.* Disponible en: <https://casereports.bmj.com/content/13/11/e236369>. Consultado: 22 de junio 2021.
9. Markogiannakis H, Toutouzas KG, Pararas NV, Romanos A, Theodorou D, Bramis I, et al. Bilateral pneumothorax following endoscopic retrograde Cholangiopancreatography: a case report. Disponible en: <https://www.thieme-connect.de/products/ejournals/pdf/10.1055/s-2007-966416.pdf>. Consultado: 23 de junio 2021.
10. Abdalla S, Gill R, Yusuf GT, Scarpinata R. Anatomical and radiological considerations when colonic perforation leads to subcutaneous emphysema, pneumothoraces, pneumomediastinum, and mediastinal shift. *Surg J N Y.* 2018; 4(1):e7-e13.
11. Wu SZ, Chen YH, Wu ZF. Air in the whole body after colonoscopy in a patient with ulcerative colitis. *Acta Gastroenterol Belg.* 2020; 83: 494-495.
12. Garg R, Singh A, Ahuja KR, Mohan BP, Ravi SJK, Shen B, et al. Risks, time trends, and mortality of colonoscopy-induced perforation in hospitalized patients. *J Gastroenterol Hepatol.* 2020; 35(8):1381-1386.
13. Páramo J, Housari G, Corral S, Latorre R, Apentchenko N, González M, et al. Neumomediastino y enfisema subcutáneo por perforación iatrogénica de colon. *Rev Chil Cir.* 2011; 63(4):349-350.
14. Peña PCA, Carrillo ER, Meza MJM, et al. Enfisema subcutáneo extenso. *Med Crit.* 2021;35(2):101-105.



15. Chan YC, Tsai YC, Fang SY. Subcutaneous emphysema, pneumothorax, pneumomediastinum, and pneumoperitoneum during colonoscopic balloon dilatation: a case report. *Kaohsiung J Med Sci.* 2010; 26(12):669-671.
16. Araújo A, Santos C, Contente H, Branco C. Air everywhere: colon perforation after colonoscopy. *BMJ Case Rep.* 2017. Disponible en: <https://casereports.bmj.com/content/2017/bcr-2016-219178.abstract>. Consultado: 22 de junio 2021.
17. Saad MK, Saber T, Cortas G, Saikaly E. Pneumoperitoneum, Pneumothorax, and Pneumoretroperitoneum post Colonoscopy: A Case report and Review of Literature. *EMJ Gastroenterol.* 2020; 9(1):102-105.
18. Marwan K, Farmer KC, Varley C, Chapple KS. Pneumothorax, pneumomediastinum, pneumoperitoneum, pneumoretroperitoneum and subcutaneous emphysema following diagnostic colonoscopy. *Ann R Coll Surg Engl.* 2007; Disponible en: <https://pubmed.ncbi.nlm.nih.gov/17688713/>. Consultado: 22 de junio 2021.
19. Hee-Sung L, Hwan-Hee P, Ju-Seok K, Sun-Hyung K, Hee-Seok M, Jae-Kyu S, et al. Pneumoretroperitoneum, Pneumomediastinum, Pneumothorax, and Subcutaneous Emphysema after Diagnostic Colonoscopy. *Korean J Gastroenterol Case Rep.* 2017; 70(3):145-149.
20. Viñoles-Olid Camilo Heriberto, Cardozo-Urtaran Jorge, Ruso-Martínez Luis. Perforación duodenal por barotrauma durante colangiopancreatografía retrógrada endoscópica. Caso clínico. *Rev Cir.* 2021 Oct; 73(5): 614-619. Disponible en: http://www.scielo.cl/scielo.php?script=sci_arttext&pid=S2452-45492021000500614&lng=es. Consultado: 24 de junio 2021.
21. Perea del Pozo E, de la Herranz Guerrero P, Tallón Aguilar L, López Ruiz JA, Oliva Mompeán F, Padillo Ruiz J, et al. Manejo de las perforaciones duodenales post-CPRE. *Cir Andal.* 2019;30(1):72-76.
22. Juliao Baños Fabián. Sangrado gastrointestinal oscuro: ¿Cuál es el mejor abordaje diagnóstico?. *Rev Col Gastroenterol.* 2010 June; 25(2):177-184. Disponible en: http://www.scielo.org.co/scielo.php?script=sci_arttext&pid=S0120-99572010000200010&lng=en. Consultado: 25 de Junio 2021.
23. American College of Surgeons, Committe on Trauma Advanced trauma life support ATLS®. 10ma ed. Chicago. 2018:66
24. Navarro-Coto JF, Ledezma-Cabezas A. Shunt temporal de arterial braquial. *Revista Clínica de la Escuela de Medicina UCR-HSJD.* 2020; 10(3):26-30.
25. Prakash K, Singh A, Sharma S, Pandey VK. Tension pneumothorax as a complication of colonic perforation during colonoscopy: An anesthesiologist's nightmare. *Saudi J Anesth.* 2016; 10(4):481-483.
26. Arrazola-García F, Cruz-Castillo K. ¿Es frecuente el neumotórax a tensión en la endoscopia?. *Rev Asoc Mex Med Crit y Ter Int* 2014; 28(3):199-203.
27. Ignjatović, M, & Jović, J. Tension pneumothorax, pneumoretroperitoneum, and subcutaneous emphysema after colonoscopic polypectomy: a case report and review of the literature. *Langenbecks Arch Surgery,* 2009 Jan; 394(1):185-189.
28. Da Costa Medeiros BJ. Drenaje torácico desafiante: reporte de un caso. *Rev Colomb Cir.* 2021; 36:540-4. Disponible en: <https://doi.org/10.30944/20117582.711>. Consultado: 25 de junio de 2021.
29. Garrido Márquez I, Martínez Martínez C, Moyano Portillo Á. Retro-neumoperitoneo y neumomediastino como consecuencia de perforación de divertículo duodenal tras endoscopia digestiva alta. *RAPD Online.* 2021; 44(5):196-198.
30. Carrillo Bayona JA, Brito Araújo A, Morales Cárdenas A, Martínez I, Luna F. Neumomediastino. *Rev Colomb Neumol* 2013; 25(1):53-56.

CORRESPONDENCIA

Molina Guerrero, Miguel Antonio.
Correo electrónico: doctormiguelmolina@gmail.com



DECLARACIÓN DE CONTRIBUCIÓN DE AUTORES Y COLABORADORES

Autor	Labor
Ledezma Cabezas, Andrea	<ul style="list-style-type: none"> • Participó activamente en la discusión de los resultados. • Revisó y evaluó la literatura pertinente. • Participó en la redacción y la revisión de manuscrito.
Molina Guerrero, Miguel Antonio	<ul style="list-style-type: none"> • Participó activamente en la discusión de los resultados. • Revisó y evaluó la literatura pertinente. • Participó en la redacción y la revisión de manuscrito.
Navarro Coto, José Francisco	<ul style="list-style-type: none"> • Dirigió la investigación y actuó de coordinador. • Desarrolló la idea de la investigación. • Revisó y aprobó de la versión final de trabajo. • Encargado del contacto con el paciente. • Participó activamente en la discusión de los resultados.

