



## Educación médica continua

# TROMBOEMBOLISMO VENOSO. DIAGNÓSTICO Y MANEJO. PRIMERA PARTE.

Salas Segura, Donato A.

Especialista en Medicina Crítica y Cuidado Intensivo del Hospital Rafael Ángel Calderón Guardia, San José, Costa Rica.

Profesor de la Escuela de Tecnologías Médicas y del Departamento de Farmacología y Toxicología Clínica de la Escuela de Medicina de la Universidad de Costa Rica, San Pedro, San José, Costa Rica.

**Resumen:** La trombosis venosa profunda y el embolismo pulmonar (EP) representan diferentes manifestaciones de la misma enfermedad, conocida ahora como tromboembolismo venoso. La enfermedad tromboembólica venosa tiene un amplio espectro de manifestaciones y severidad clínica.

El siguiente artículo, primero de dos, hace una revisión breve de los métodos disponibles para el diagnóstico de la enfermedad tromboembólica venosa (ETV) en general y del EP en particular.

**Palabras clave:** trombosis venosa profunda y embolismo pulmonar.

**Abstract:** Deep venous thrombosis and pulmonary embolism represent different manifestations of the same clinical entity referred to as a venous thromboembolism. Patients presenting with venous thrombo-embolic disease have a wide spectrum of clinical severity.

This paper, first of two, make a brief summary of the diagnostic techniques for venous thrombo-embolic disease in general and pulmonary embolism in specific.

Recibido: Agosto 2009. Aceptado: Septiembre 2009. Publicado: Septiembre 2009.

**Keywords:** Deep venous thrombosis and pulmonary embolism

## Introducción

*“La Medicina es la ciencia de la incertidumbre y el arte de la probabilidad”  
William Osler.*

El concepto de enfermedad tromboembólica venosa (ETV) involucra a dos entidades estrechamente relacionadas entre sí, la trombosis venosa profunda (TVP) y la embolia pulmonar (EP). Constituye la tercera causa de muerte de origen cardiovascular en los Estados Unidos, por detrás del infarto agudo del miocardio y la enfermedad cerebro-vascular (1,2).

El diagnóstico de la ETV continua siendo un reto clínico, pues a menudo se le sospecha cuando no esta presente o no se

le advierte cuando sus manifestaciones son sutiles o quedan enmascaradas por otras enfermedades. Se estima que ocurren 100 episodios de ETV por cada 100.000 personas-año, pero hallazgos de autopsia permiten estimar que ocurren hasta 2 millones de casos de TVP al año y al menos 200.000 muertes por EP (2,3,4). Hasta hace poco tiempo se estimaba que el 66% de los pacientes con EP no eran diagnosticados ni recibían el tratamiento adecuado (5).

El siguiente artículo pretende hacer una revisión sucinta de los métodos diagnósticos de la ETV en general y del EP en particular.

## Diagnóstico

El diagnóstico de la ETV es con frecuencia esquivo y difícil porque requiere un alto índice de sospecha y sus manifestaciones clínicas a menudo son similares a otras patologías e incluso más frecuentes o más letales de lo que son el síndrome coronario agudo, las neumonías o el neumotórax.

La historia clínica y el examen físico en la ETV a menudo son útiles para establecer otros diagnósticos diferenciales, más que para realizar un diagnóstico positivo y definitivo.

Con frecuencia el eletrocardiograma y la radiografía de tórax son más útiles para realizar el diagnóstico diferencial de la ETV que para el diagnóstico del embolismo pulmonar mismo, por cuanto los hallazgos eléctricos y radiológicos ni son específicos y mucho menos patognomónicos. Los gases arteriales no son para nada determinantes en el diagnóstico, pues la embolia pulmonar, como ha sido demostrado desde hace más de 10 años, puede cursar con o sin hipoxemia (6).

Ante esta dificultad diagnóstica y la necesidad de realizar estudios de gabinete más especializados y caros, es que se han establecido diferentes

Por cualquier método que se mida, el dímero-D tiene un valor predictivo negativo muy alto (10,11), por lo que, cuando es negativo prácticamente

Tabla No. 1. La escala o criterios de Wells son el puntaje clínico más utilizado en el diagnóstico de enfermedad trombo-embólica ( 7 ).

Criterio	Puntaje
Primera posibilidad diagnóstica es ETV.	3
Signos de trombosis venosa profunda.	3
Trombo-embolismo o trombosis venosa previos.	1.5
Frecuencia cardiaca > 100 latidos / minuto.	1.5
Cirugía o inmovilización en las 4 semanas previas.	1.5
Neoplasia activa o en tratamiento en los últimos 6 meses o paliativa.	1
Hemoptisis.	1

Un puntaje > 6 puntos se considera de alta probabilidad, de 3 a 5 puntos es de moderada probabilidad y < 2 puntos, es de baja probabilidad.

escalas de puntaje para establecer la probabilidad de trombosis venosa y embolismo pulmonar.

El puntaje de Wells tiene el problema de que sus 7 variables tienen valores diferentes, lo que lo vuelve algo difícil de memorizar y aplicar. Existe un modelo simplificado que da 1 punto a todas las variables y cuya aplicación aun no se ha extendido ampliamente (8).

#### Dímero-D

Existen varios métodos de la laboratorio para determinar el nivel de dímero-D, todos varían en sensibilidad y especificidad, pero en combinación de la valoración clínica, son el método más útil para determinar la necesidad de estudios de imágenes (9).

descarta a la ETV (siempre y cuando la probabilidad por puntaje de Wells sea intermedia o baja).

Cuando es positivo, el Dímero-D pierde sensibilidad y especificidad con lo cual también disminuye su utilidad. Prácticamente cualquier enfermedad que asocie trombosis arterial o venosa tendrá el dímero-D positivo (p.e, infarto agudo del miocardio, trombosis de senos duros, trauma, y sepsis). En el embarazo menor de 20 semanas, el dímero-D aun es útil (11) pero con frecuencia es positivo en pacientes mayores de 80 años (12). Tampoco es útil en pacientes con cáncer (13). Como regla general, el nivel de Dímero-D es fútil en pacientes internados en un hospital por cualquier causa.

**Angiografía pulmonar.**

La angiografía pulmonar se considera el patrón de oro para el diagnóstico de la embolia pulmonar. Es procedimiento caro, complejo, para nada exento de complicaciones, lo cual lo vuelve una herramienta poco utilizada en el diagnóstico del embolismo pulmonar.

Aunque la precisión del examen es operador dependiente, existen algunos hallazgos que pueden generar falsos

¿Qué es el dímero-D?

- a-Un fragmento proteico derivado de la trombina.
- b-Un producto de la degradación de la fibrina.
- c-Un polipéptido derivado del endotelio traumatizado.
- d- Una fracción del plasminógeno.

Respuesta correcta: b.

El dímero D es un pequeño fragmento proteico presente en la sangre cuando el coágulo sanguíneo empieza a ser lizado por acción de la plasmina, por lo tanto es un sub-producto de la fibrinolisis incompleta del trombo y pertenece al grupo de los así llamados “productos de degradación del fibrinógeno” (en realidad el término correcto es fibrina porque el fibrinógeno es su predecesor).

**Venografía de miembros inferiores.**

Alguna vez el método de elección para el estudio del sistema venoso, actualmente ha sido sustituido por los estudios sonográficos.

**Ultrasonido doppler de miembros inferiores.**

En los últimos años las técnicas de imagen por ultrasonido se han convertido en la prueba diagnóstica inicial y principal en el diagnóstico de la TVP, gracias a la alta sensibilidad y especificidad demostrada, especialmente en el sector venoso proximal que rondan el 91 y 93% respectivamente (14).

positivos o falsos negativos y que el clínico debe tener en cuenta: trombos no obstructivos que permiten algún grado de flujo, trombos en venas paralelas que no son detectados, y trombosis en venas que no participan del flujo axil del miembro y que por su pequeño calibre presentan dificultad para apreciar la compresibilidad completa como signo directo de la presencia de un trombo.

**Ecocardiografía.**

El ecocardiograma en realidad no es un estudio diagnóstico para TEP, salvo en aquellos casos excepcionales en que es capaz de detectar un trombo en la raíz arteria pulmonar o en sus divisiones mayores. La mayor utilidad del

¿Cuáles son los hallazgos ecocardiográficos que produce el TEP?

Los principales son:

1. Dilatación del ventrículo derecho.
2. Hipokinesia de la pared libre del ventrículo derecho.
3. Hipertensión pulmonar calculada por Doppler.
4. Llenado ventricular izquierdo comprometido, con desviación hacia la izquierda del septo interventricular (movimiento paradójico septal).

ecocardiograma es detectar cambios en el corazón secundarios a la hipertensión pulmonar aguda que produce la obstrucción del flujo por parte del émbolo.

#### **Angiografía pulmonar por Tomografía axial computarizada helicoidal (Angio-TAC pulmonar).**

La angiografía pulmonar por TAC se ha convertido en la modalidad diagnóstica preferida para la EP (15, 16) luego de que los equipos de tercera generación han permitido realizar cortes de tan solo 1 mm (Contra los cortes de 5 mm de los equipos más viejos). Sin embargo, no debe olvidarse que la sensibilidad de este estudio disminuye importantemente si la evaluación clínica, incluyendo el puntaje de Wells, muestran que el riesgo de ETV es bajo (9, 17). Dicho en otras palabras, la angio-TAC solo debe solicitarse cuando la sospecha de embolia pulmonar es intermedia o alta.

#### **Gamagrafía de ventilación-perfusión.**

Quizás la prueba por antonomasia del diagnóstico de la EP, hoy cada vez más

relegada por la utilización del angio-TAC pulmonar.

Continua siendo un estudio útil en ciertos casos: embarazo, alergia al medio de contraste, y cuando se desea disminuir la dosis de radiación sobre las mamas en pacientes femeninas menores de 50 años (18).

Según el estudio PIOPED II, el gama de ventilación perfusión da un diagnóstico definitivo en un 74% de los pacientes (19). Un diagnóstico de baja probabilidad en la gamagrafía es tan confiable como una angio-TAC para excluir EP cuando la probabilidad clínica es baja o intermedia (20). Incluso, la gamagrafía puede excluir la parte ventilatoria del estudio sin que por ello pierda eficacia como medio diagnóstico (21,22).

#### **Resonancia magnética nuclear (RMN).**

La RMN con gadolinio es una opción diagnóstica válida para del TVP y EP. Se ha publicado que para EP, la sensibilidad y especificidad de la RMN es de 77 a 100% para la primera y de 95 a 98% para la segunda (23,24).

En estos momentos, las indicaciones de la RMN son básicamente similares a las de la gamagrafía: evitar radiaciones ionizantes y alergia a los medios de contraste yodado.

¿Debe ajustarse la dosis de gadolinio en los pacientes con insuficiencia renal?

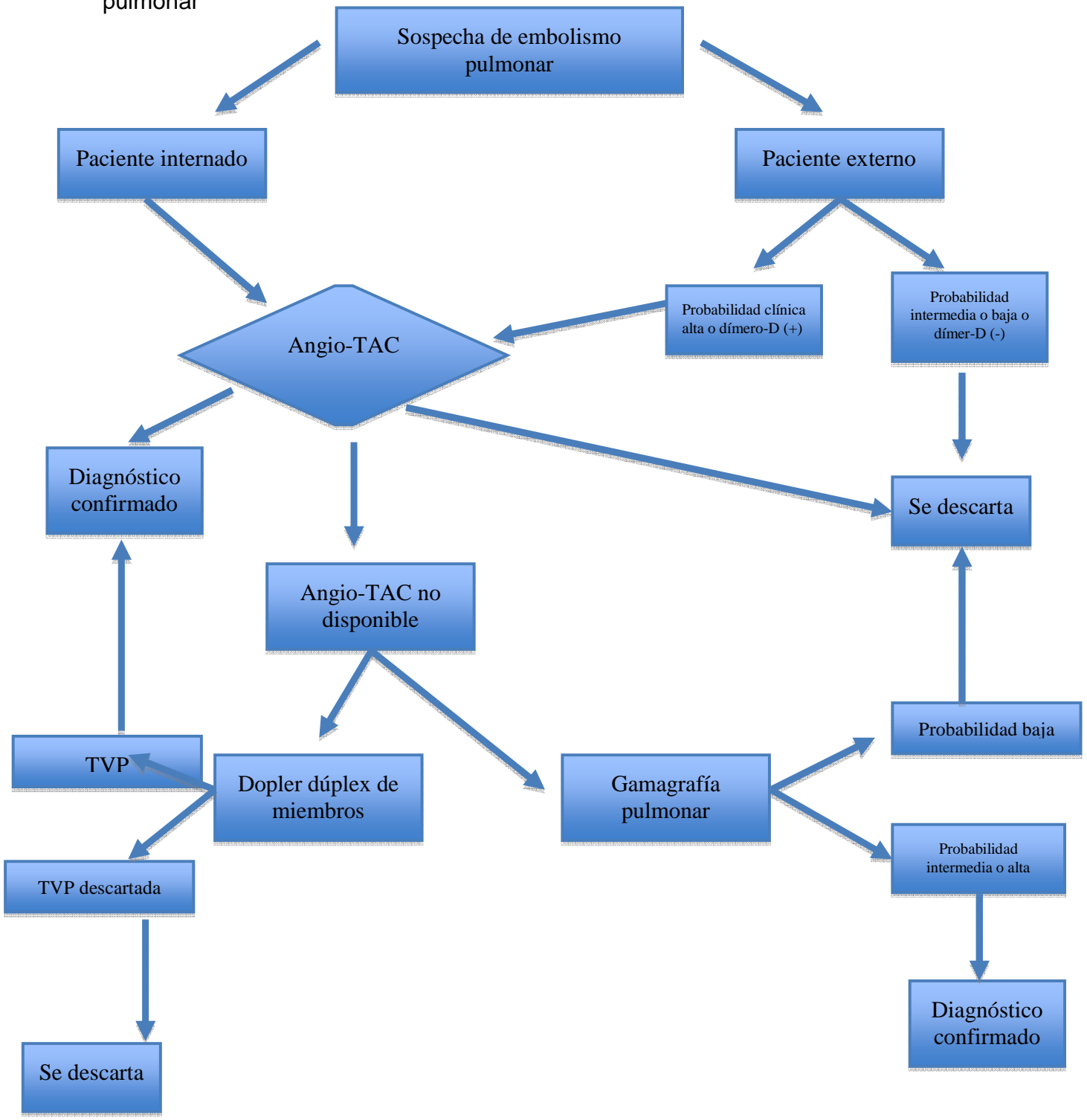
a-Sí.

b-No.

Respuesta correcta: a.

En pacientes con insuficiencia renal el gadolinio puede producir dermatopatía fibrosante nefrogénica ó fibrosis sistémica nefrogénica (25,26). En pacientes con una tasa de filtración glomerular  $\geq 60$  mL / min/  $1.73\text{m}^2$  no se requiere de ningún cuidado especial para administrar el gadolinio. Los pacientes con una tasa menor a la indicada no deberían recibir gadolinio salvo que estén con soporte renal dialítico o se trate de una insuficiencia renal aguda, en cuyo caso pueden recibir una dosis menor de gadolinio.

Fig. 2 Algoritmo propuesto para el abordaje diagnóstico de la sospecha de embolia pulmonar





## Referencias

1. Mackay J, Mensah G. Types of cardiovascular disease. En: The Atlas of heart disease and stroke. Geneva: World Health Organization 2004.
2. Silverstein MD, Heit JA, Mohr DN, et al. Trends in the incidence of deep vein thrombosis and pulmonary embolism: a 25-year population-based study. *Arch Intern Med* 1998; 158(6): 585-93.
3. Hirsh J, Hoak J. Management of deep vein thrombosis and pulmonary embolism: A statement for healthcare professionals. Council on Thrombosis (in consultation with the Council on Cardiovascular Radiology), American Heart Association. *Circulation* 1996; 93(12): 2212-45.
4. Jaffr AK, Brotman D. Prevention of Venous Thromboembolism after surgery. *Clin Geriatr Med* 2008; 24: 625-39.
5. Carson JL, Kelley MA, Duff A, et al. The clinical course of pulmonary embolism. *NEJM* 1992; 326: 1240-45.
6. Stein PD, Goldhaber SZ, Henry JW, et al. Arterial blood gas analysis in the assessment of suspected acute pulmonary embolism. *Chest*. 1996; 109: 78-81.
7. Wells PS, Hirsh J, Anderson DR, Lensing AWA, Foster G, Kearon C, et al. Accuracy of clinical assessment of deep-vein thrombosis. *Lancet* 1995; 345: 1326-30.
8. Gibson NS, Sohne M, Kruip MJ, et al, on behalf of the Christopher study investigators. Further validation and simplification of the Wells clinical decision rule in pulmonary embolism. *Thromb Haemost*. 2008; 99:229-234.
9. Stein PD, Sostman MD, Bounameaux, et al. Challenges in the diagnosis acute pulmonary embolism. *Am J Med*. 2008 Jul; 121(7): 565-71.
10. Goldhaber SZ, Elliott CG. Acute pulmonary embolism: Part I: Epidemiology, pathophysiology, and diagnosis. *Circulation*. 2006 Jul 11; 114(2):e28-32.
11. Chablotz P, Reber G, Boehlen F, et al. TAFI antigen and D-dimer levels during normal pregnancy and at delivery. *Br J Haematol*. 2001;115:150-152.
12. Righini M, Goehring C, Bounameaux H, et al. Effects of age on the performance of common diagnostic tests for pulmonary embolism. *Am J Med*. 2000;109: 357-361.
13. ten Wolde M, Kraaijenhagen RA, Prins MH, et al. The clinical usefulness of D-dimer testing in cancer patients with suspected deep venous thrombosis. *Arch Intern Med*. 2002;162:1880-1884.
14. Villavicencio JL, Gillespie DL, Eiffert S. Diagnóstico de trombosis venosa profunda en el laboratorio vascular: ultrasonido con sistema Doppler dúplex en color y pletismografía. En: Sigler-Morlaes L, Castañeda-Gaxiola R, Athié-Rubio J, editores. Trombosis venosa profunda y embolia pulmonar. México: McGraw.Hill Interamericana 2002.
15. British Thoracic Society Standards of Care Committee Pulmonary Embolism Guideline Development Group. British Thoracic Society guidelines for the management of suspected acute pulmonary embolism. *Thorax*. 2003; 58:470-483.
16. van Strijen MJ, de Monye W, Schiereck J, et al for the Advances in New Technologies Evaluating the Localisation of Pulmonary Embolism Study Group. Single-detector helical computed tomography as the primary diagnostic test in suspected pulmonary embolism: a multicenter clinical management study of 510 patients. *Ann Intern Med*. 2003; 138:307-314.
17. Ranji SR, Shojanian KG, Trowbridge RL, et al. Impact of reliance on CT Pulmonary Angiography on diagnosis of pulmonary embolism: a Bayesian analysis. *J Hosp Med*. 2006; 1:81-87.
18. Radiation dose to patients from



radiopharmaceuticals (addendum 2 to ICRP publication 53). *Ann ICRP*. 1998; 28:1-126.

19. Sostman HD, Stein PD, Gottschalk A, et al. Acute pulmonary embolism: sensitivity and specificity of ventilation-perfusion scintigraphy in PIOPED II. *Radiology*. 2008; 246:941-946.

20. Gottschalk A, Stein PD, Sostman HD, et al. Very low probability interpretation of ventilation-perfusion lung scans in combination with low probability clinical assessment reliably excludes pulmonary embolism: Data from PIOPED II. *J Nucl Med*. 2007; 48:1411-1415.

21. PIOPED Investigators. Value of the ventilation-perfusion scan in acute pulmonary embolism: results of the Prospective Investigation of Pulmonary Embolism Diagnosis (PIOPED). *JAMA*. 1990; 263:2753-2759.

22. Miniati M, Pistolesi M, Marini C, et al. Value of perfusion lung scan in the diagnosis of pulmonary embolism: results of the Prospective Investigative Study of Acute Pulmonary Embolism

Diagnosis (PISAPED).

*Am J Respir Crit Care Med*. 1996; 154:1387-1393.

23. Meaney JF, Weg JG, Chenevert TL, et al. Diagnosis of pulmonary embolism with magnetic resonance angiography. *N Engl J Med*. 1997; 336:1422-1427

24. Gupta A, Frazer CK, Ferguson JM, et al. Acute pulmonary embolism: diagnosis with MR angiography. *Radiology*. 1999; 210:353-359.

25. Kanal E, Barkovich AJ, Bell C, et al. ACR Blue Ribbon Panel on MR Safety. ACR guidance document for safe MR practices: 2007. *AJR Am J Roentgenol*. 2007; 188:1447-1474.

26. U.S. Food and Drug Administration. Public Health Advisory: Update on Magnetic Resonance Imaging (MRI) Contrast Agents Containing Gadolinium and Nephrogenic Fibrosing Dermopathy. Disponible en: <http://www.fda.gov/Drugs/DrugSafety/PublicHealthAdvisories/ucm124344.htm> Consultada el 21 de agosto de 2009.

## Correspondencia:

Donato A. Salas-Segura.  
Apdo. Postal 10706-1000 SJ, Costa Rica  
e-mail: [dasscom@racsa.co.cr](mailto:dasscom@racsa.co.cr)