

Colaterales del arco aórtico del cuilo *Cavia Porcellus* (Rodentia)

Rafael Quesada, Luis Fdo. Madriz

Universidad Nacional, Escuela de Medicina Veterinaria. Apdo. 86, Heredia, Costa Rica.

Walter A. Fernandez

Universidade de Sao Carlos. Escola de Medicina Veterinária e Zootecnia. CEP. 1000 Sao Paulo, Brasil.

(Recibido: 4 de noviembre de 1985)

Abstract: The distribution of the principle arteries of the aortic arch in male and female guinea pigs is highly variable.

El sistema vascular del cuilo ha sido descrito parcialmente, al ser estudiada la irrigación de diferentes órganos y regiones (Potter et al., 1958; Froger, 1966; Favre, 1967; Del Campo y Ginther, 1972; Shively y Stump, 1974). De esos estudios se deduce que a nivel del arco aórtico, se presentan variaciones significativas con respecto al origen de las arterias subclavias y carótidas. Esta comunicación tiene como objetivo analizar el comportamiento de los colaterales más eminentes del arco aórtico y constatar la presencia del tronco bicarotídeo en el cuilo. Trabajos similares fueron realizados por Fernandes (1959) y Fernandes y Borelli (1970) en cerdos y gatos.

Las observaciones se efectuaron en 40 cuilos adultos, 20 machos y 20 hembras. Las piezas fueron disecadas después de su fijación en una solución de formol al 10% durante 48 horas.

Al analizar las disecciones se encontró que en 33 casos (82,5% 13 machos y 20 hembras) del tronco braquiocefálico emerge como primer colateral, la arteria carótida común izquierda, luego se continúa un tronco que origina la arteria subclavia derecha y la arteria carótida común derecha (Fig. 1a). De los siete machos restantes, cuatro tienen la arteria subclavia derecha y las arterias comunes derecha e izquierda saliendo mediante la trifurcación del tronco braquiocefálico (Fig. 1b) en tanto que, en los otros tres casos, la arteria subclavia derecha emerge primeramente del tronco braquiocefálico

co quedando constituido en tronco bicarotídeo (Fig. 1c). En todos, la arteria subclavia izquierda se origina directamente del arco aórtico, a pocos milímetros del tronco braquiocefálico (Fig. 1).

El patrón encontrado en el 82,5% de los casos, donde el tronco braquiocefálico origina inicialmente la arteria carótida común izquierda y se continúa un tronco de donde van a emerger la arteria subclavia derecha y la arteria carótida común derecha, coincide con lo descrito por Froger (1966), Shively y Stump (1974) y Breazile (1976) para la mayoría de los casos. Tanto el tipo de distribución vascular en el que se observa la trifurcación del tronco braquiocefálico (10% de los casos), como aquel donde se da la formación del tronco bicarotídeo (7,5% del total), no habían sido descritos. El patrón en el que se presenta el tronco bicarotídeo es considerado por Robb (1965) como la disposición representativa de los roedores, afirmación que probablemente el autor emitió basándose en estudio de ratas. Potter *et al.* (1958) informan que el 25% de los casos las carótidas comunes emergen directamente de la aorta, en tanto que Shively y Stump (1974) observan que en el 4,76% la carótida común izquierda se origina directamente de la aorta. Ambos hallazgos no fueron determinados en este estudio, lo que indica la existencia de una gran variabilidad en la disposición y origen de los colaterales del arco aórtico en cuilos.

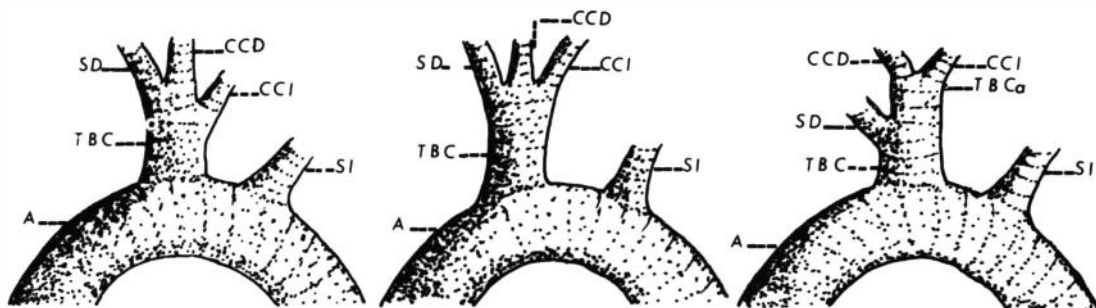


Fig. 1. Esquemas de los patrones de origen de los principales vasos colaterales del arco aórtico del cuilo (*C. porcellus*).

- A. Aorta
 SD Subclavia derecha
 SI Subclavia izquierda
 CCD Carótida común derecha
 CCI Carótida común izquierda
 TBC Tronco braquiocéfálico
 TBCa Tronco bicarotídeo

REFERENCIAS

- Brazile, J. E. & E. M. Brown. 1976. Anatomy. p. 53-62. In: J. E. Wagner, P. J. Manning (eds). The biology of the guinea pig. Academic Press, New York.
- Del Campo, C. H. & O. J. Ginther. 1972. Vascular anatomy of the uterus and ovaries and the unilateral luteolytic effect of the uterus: Guinea pigs, rats, hamsters and rabbits. *Amer. J. Res.* 33: 2561-2578.
- Favre, P. 1967. Contribution à l'étude du système artériel du cobaye (abdomen, bassin, membre pelvien). D. V.S. Thesis. Ecole Nationale Vétérinaire d'Alfort, France.
- Fernandes, A. 1959. Nota sobre a origem das AA. carótidas comuns no *Sus scrofa domesticus*. *Fol. Clin. Biol.* 28: 100-102.
- Fernandes, A. & V. Borelli. 1970. Contribuição ao estudo dos colaterais calibrosos do arco aórtico no gato. *Rev. Fac. Med. Vet. S. Paulo*, 8: 385-388.
- Froger, C. 1966. Contribution a l'étude de système artériel du cobaye (*Cavia porcellus* L.). Thorax, membre thoracique, cou et tete. These do Docteurant Vétérinaire, Alfort, France.
- Potter, G. E.; W. D. C. Jones & C. L. Hermann. 1958. The circulatory system of the guinea pig. *Bios.* 29: 3-13.
- Robb, J. S. 1965. Comparative basic cardiology. Grune & Stratton, New York. pp. 125-126.
- Shively, M. J. & J. E. Stump. 1974. The systemic arterial pattern of the guinea pig: The head, thorax, and thoracic limb. *Amer. J. Anat.* 139: 269-284.