

## Estudio ultraestructural en epidídimo de hamster vasectomizado (*Mesocricetus auratus*)

por

Francisco Ureña\* y Jollyanna Malavasi\*

(Recibido para su publicación el 15 de mayo de 1981)

**Abstract:** Electron microscopy studies on the epididymal epithelium and lumen contents of hamster between 3 and 14 months after vasectomy, showed ultrastructural changes in the clear cells and spermatozooids within the lumen. These changes on the clear cells were as follows: accumulation of electron dense bodies of irregular forms distributed between luminal and basal zones of clear cells, presence of large vacuoles of low electron density and a loss of stereocilia; flattening of luminal border and emission of projections toward the lumen. Spermatozoid population was low within the lumen and is accompanied by large amounts of detritic material. Most of the gametes were destroyed. A variety of abnormal forms of spermatids were observed in advanced maturation stage.

La vasectomía como método de control de natalidad aumentó el interés en el campo de la investigación sobre los efectos de la operación en órganos como: testículo, epidídimo, conducto deferente, vesícula seminal y próstata. En los últimos años, se ha obtenido mucha información en el campo de la morfología y fisiología de estos tejidos, pero la diversidad de los cambios en distintas especies no permite aún establecer conclusiones.

En relación con los efectos de la vasectomía en el testículo, varios investigadores han reportado degeneración del epitelio germinativo y disminución de la espermatogénesis (MacMillan, 1953; Grewel y Sachan, 1968; Kubota, 1969; Igboeli y Rakha, 1970; Alexander, 1972; Kothari y Mishra, 1973; Kothari *et al.*, 1973; Flickinger, 1975; Neaves, 1978; Perera y Oswin, 1978; Howards *et al.*, 1979; Nair *et al.*, 1979). Ureña y Malavasi (1980), en un estudio ultraestructural en hamsters vasectomizados describieron alteraciones en el epitelio germinativo y membrana basal del tubo seminífero y mediante el conteo de células aisladas determinaron que la meiosis se reduce significativamente.

Existe poca información sobre el efecto de la vasectomía en los cambios ultraestructurales y fisiológicos del epidídimo y la que hay es controversial. Varios investigadores han reportado alteraciones; así Alexander (1971, 1972, 1973b) y Alexander *et al.* (1979) describieron dilatación del conducto, disminución de las células y acumulación de espermatozoides y restos de éstos en la luz del tubo. Flickinger (1972), en un estudio de microscopía electrónica sobre epidídimo de

\* Unidad de Microscopía Electrónica y Departamento de Fisiología, Universidad de Costa Rica.

ratas vasectomizadas, describió una acumulación acelerada de un material membranoso y abundancia de vacuolas y cuerpos densos en las células claras del epidídimo. Resultados similares observó este último autor en 1975, trabajando con conejos vasectomizados y Pawatzke y Heidger (1978) en perros y ratas. Kothari y Mishra (1973), encontraron en perros vasectomizados una marcada degeneración del tubo seminífero, disminución de la espermatogénesis y en el epidídimo distensión de éste y disminución de los cilios en la zona apical. Fawcett y Hoffer (1979) en un estudio de ratas vasectomizadas con microscopía de luz y electrónica del epidídimo reportaron una disminución en la altura de las células epiteliales, retículo endoplasmático y actividad del aparato de Golgi.

El objeto de la presente investigación es hacer un estudio ultraestructural del epidídimo en hamsters vasectomizados (*Mesocricetus auratus*), dirigido a la estructura fina de las células epiteliales, descritas como claras y oscuras por Reid y Cleland (1957) y a la morfología de los gametos en el lumen.

## MATERIAL Y METODOS

Se usaron 18 hamsters dorados (*Mesocricetus auratus*) postpúberes (3 a 6 meses de edad); 9 fueron vasectomizados bilateralmente y los otros 9 se usaron como control. Los controles eran hermanos de los vasectomizados. La vasectomía fue hecha mediante una pequeña incisión del escroto. Se aisló y se cortó el conducto deferente transversalmente y se ligaron los extremos libres.

Los epidídimos de los animales vasectomizados y los de los controles fueron estudiados con microscopía electrónica a los siguientes intervalos: 2 animales a los 3 meses, los otros a los 5, 8, 10, 11, 12, 13 y 14 meses después de la vasectomía.

Se trabajó en los segmentos inicial y medio del epidídimo, de acuerdo con la descripción de zonas hechas por Nicander y Glover (1973) y Flickinger *et al.*, (1978) para el hamster dorado, *Mesocricetus auratus*.

**Microscopía electrónica:** Se emplearon pequeñas piezas de epidídimo fijadas en glutaraldehído al 2,5% en solución amortiguadora de fosfatos 0.1 N y pH 7 en fijador de osmio al 2% en amortiguador de fosfatos. Las piezas fueron incluidas en la resina Spurr (fórmula Taab), y cortadas en secciones de color plateado con el ultramicrotomo Sorval MT2, teñidas con acetato de uranilo y citrato de plomo y examinados con los microscopios electrónicos Hitachi HU-12A y H-300.

## RESULTADOS

**Células epiteliales:** En las células oscuras del epidídimo no se detectó cambios ultraestructurales, mientras que en las claras sí se observó marcadas diferencias entre animales vasectomizados y los controles.

Los efectos de la vasectomía se hacen visibles conforme avanza el tiempo; tres meses después ya se observan cambios que se acentúan entre los 6 y 9 meses de vasectomía. Las células claras del epitelio van acumulando unos cuerpos muy densos de forma irregular que se distribuyen en toda la célula, desde la zona apical que limita la luz del tubo hasta la zona de apoyo a la membrana basal; la mayor parte de ellos se encuentra rodeando el núcleo (Figs. 1,3). En las células claras se observaron grandes vacuolas principalmente hacia la zona apical (Figs. 1,3).

En la superficie apical de las células epiteliales claras se observó pérdida casi total de los esterocilios y emisión de proyecciones citoplasmáticas que se dirigen

hacia el lumen (Figs. 1,3); estas dos modificaciones hacen que las células claras presenten una morfología muy diferente a la de las células oscuras del epitelio en animales vasectomizados y a las claras y oscuras de los animales control.

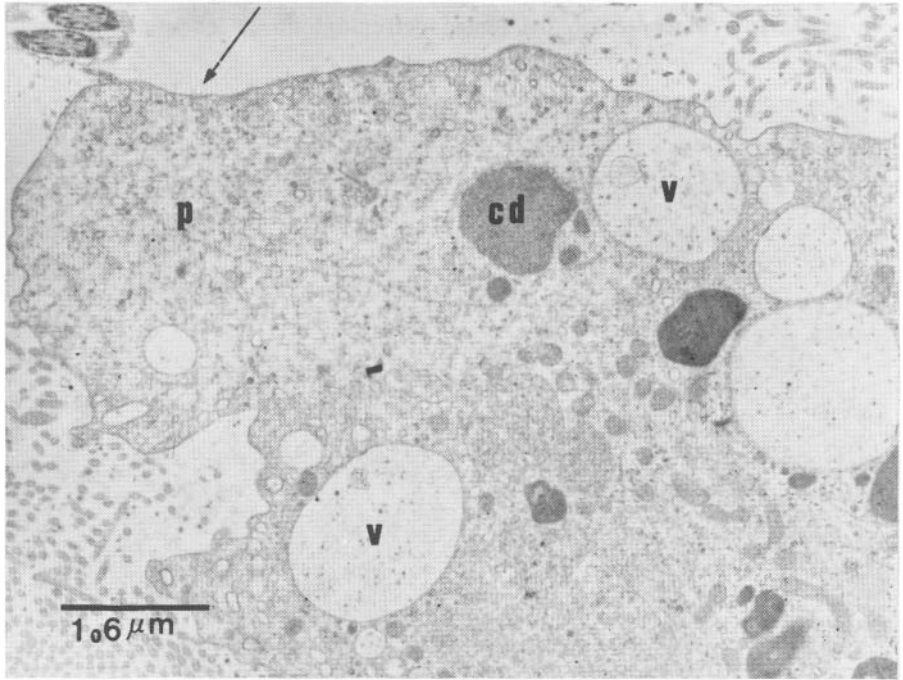


Fig. 1. Micrografía electrónica de una sección de la zona apical de una célula clara del epitelio del epidídimo de un hamster con 10 meses de vasectomía. V: vacuola; cd: cuerpo denso; p: proyección citoplasmática. La flecha indica la pérdida de estereocilios. 12.000x.

**Espermatozoides y otros materiales en el lumen:** La población de espermatozoides en la luz de los tubos del epidídimo es muy baja, tiende a disminuir con el tiempo y la mayoría de los observados se encuentran alterados (Figs. 5,6, 8a-d). Los gametos en estado avanzado de espermiogénesis muestran una gran variedad de formas anormales de las cabezas, los acrosomas y restos de citoplasma en distinto grado de destrucción (Figs. 8a-d).

Se observó un proceso complejo de destrucción de la cabeza y la cola de los espermatozoides, lo cual produce gran cantidad de desechos de muy variadas formas y tamaños que ocupan la luz del tubo, entre los que se observan restos de fibras, microtúbulos, mitocondrias y membranas, cuya cantidad aumenta con el tiempo (Figs. 5,6, 7a-d). En el proceso de destrucción de los espermatozoides, las mitocondrias pierden su ultraestructura característica, se hinchan y desaparecen sus crestas y varía su posición en la vaina mitocondrial, pasando al interior de la cola, o quedando libres en el lumen (Figs. 5,6). Las fibras y los microtúbulos de la cola pierden su posición y ultraestructura normal; primero se desordenan dentro de la cola (Figs. 6,7c-d) y cuando se destruyen las paredes propias de la cola, éstos quedan libres y dispersos en la luz del tubo, mezclados con restos de mitocondrias, membranas y otros cuerpos (Figs. 6,7a). En un estado avanzado de desintegración, la totalidad de los filamentos y microtúbulos desaparecen (Figs. 6,7b-d).

## DISCUSION

Los resultados demuestran que la ultraestructura del epitelio del epidídimo se modifica en hamsters vasectomizados. Se observó una marcada diferencia entre las células claras y el contenido del lumen del epidídimo de los animales vasectomizados con respecto a los controles.

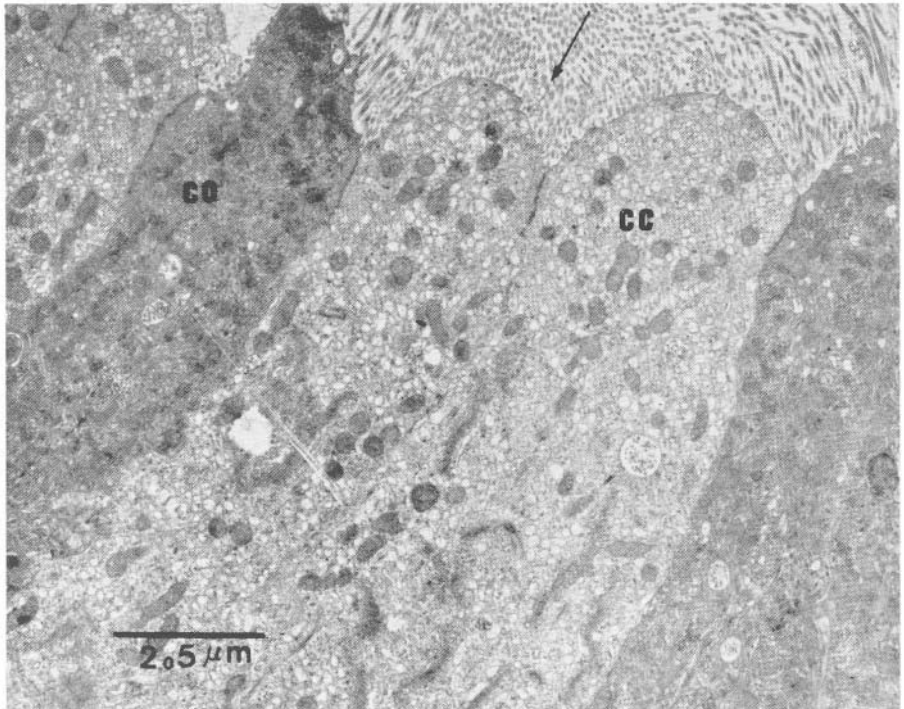


Fig. 2. Micrografía electrónica de una sección de la zona apical de células claras y oscuras del epitelio del epidídimo de un hamster normal. cc: célula clara; co: célula oscura. La flecha indica los estereocilios. 8.000x.

**Células epiteliales:** En todos los animales vasectomizados, las células claras del epitelio presentan una ultraestructura modificada, muy diferente a la de los animales control. Lo más característico es la disminución de cilios y el acúmulo de cuerpos densos y vacuolas en el citoplasma. Estos resultados concuerdan con los obtenidos por Alexander (1972), Flickinger (1973) y Fawcett y Hoffer (1979) en la rata y con los de Kothari y Mishra (1973) en perros. Sin embargo, difieren de los descritos por otros autores; Flickinger (1975) basado en la persistencia y las características de las organelas celulares indica que en el epidídimo del conejo el epitelio permanece columnar y funcional. Nicander (1965) describe resultados similares en este mismo animal.

Algunas de las diferencias ultraestructurales entre especies pueden deberse a los diferentes tiempos de vasectomía (3 a 14 meses en hamster; 3 a 8 meses en ratas; 7 años en *Rhesus* sp.; 9 meses en conejos). El tiempo transcurrido después de la vasectomía, junto con la variabilidad de las especies pueden ser factores que justifican las diferencias observadas. A los cambios ultraestructurales observados en

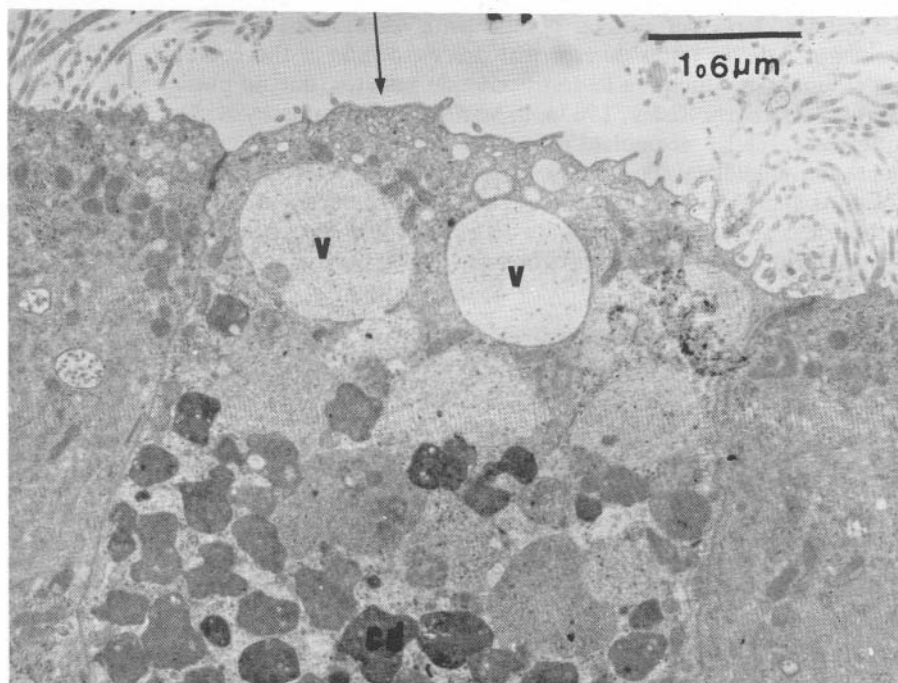


Fig. 3. Micrografía electrónica de una sección de la zona apical de una célula clara del epitelio del epidídimo de un hamster con 8 meses de vasectomía. V: vacuola; cd: cuerpos densos. La flecha indica la pérdida de estereocilios. 12.000x.

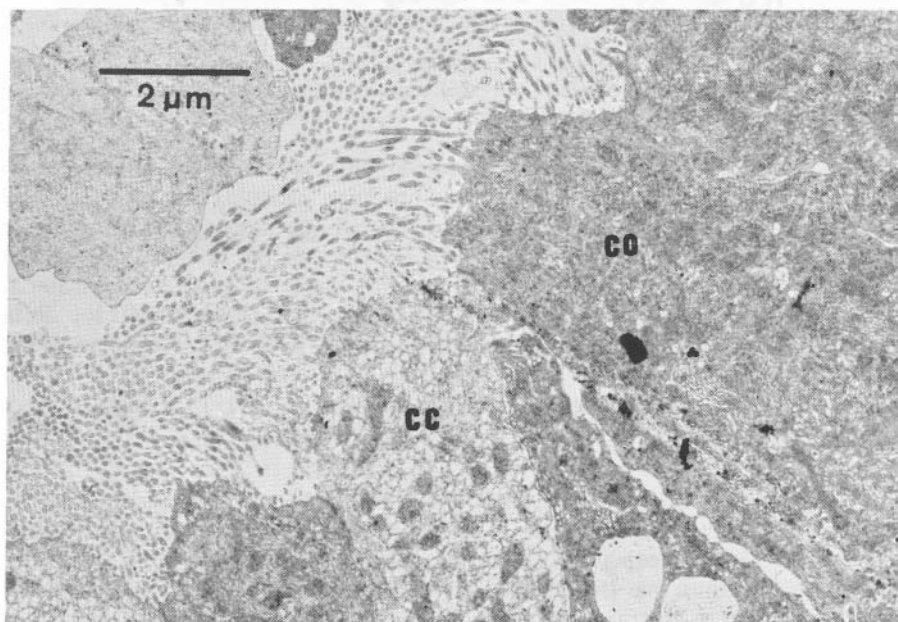


Fig. 4. Micrografía electrónica de una sección de la zona apical de células claras y oscuras del epitelio del epidídimo de un hamster normal. cc: célula clara; co: célula oscura. 10.000x.

las células claras del epitelio posiblemente contribuyan la absorción y digestión aumentada de los restos de espermatozoides, debido al alto contenido de desechos en el lumen, producto de la destrucción de gametos, que no pueden salir. Algunos autores (Martan y Risley, 1963a, b; Martan, 1969; Kothari y Mishra, 1973) indican que estas células acumulan productos de secreción, ya que contribuyen a la secreción epididimal. Posiblemente las actividades de secreción también se afecten en estos animales; en la rata, Faye *et al.* (1980), demostraron que las glicoproteínas producidas en las células epiteliales del epidídimo y que juegan un papel importante en la fertilización del espermatozoide, desaparecen con la castración y con la vasectomía.

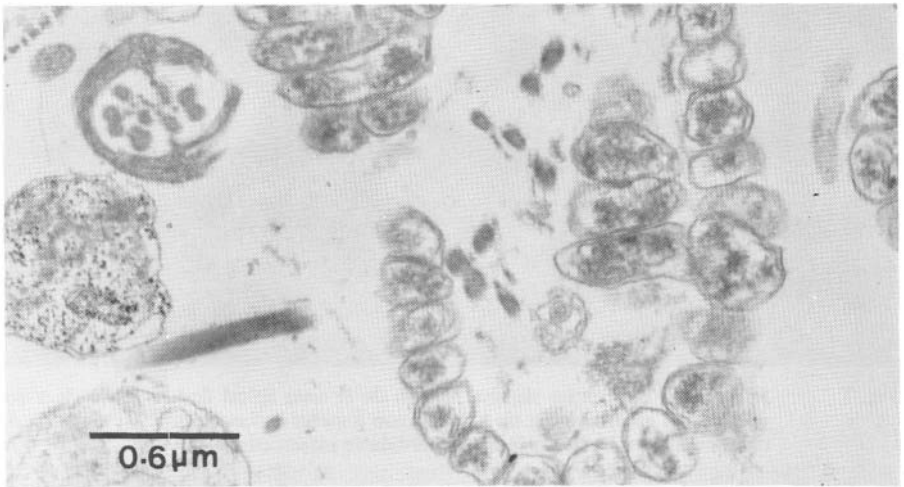


Fig. 5. Micrografía electrónica de una sección del lumen de un tubo del epidídimo de un hamster con 11 meses de vasectomía, mostrando secciones transversales de colas de espermatozoides en diferente grado de destrucción. 30.000x.

Además de estos factores la alteración ultraestructural del epidídimo en animales con mucho tiempo de vasectomía puede ser atribuida a la producción de anticuerpos, por la obstrucción del fluido seminal que lleva a la destrucción de espermatozoides en el epidídimo; esta idea es reforzada por el hecho de que éste aumenta de tamaño y conserva en su interior una gran cantidad de material destruido. Investigaciones recientes demuestran que uno de los resultados de la vasectomía es una reacción autoinmune (Ansbacher, 1973; Alexander, 1972, 1973a; Brannen *et al.*, 1974; Quinlivan *et al.*, 1975; Samuel *et al.*, 1975, 1978a, 1978b; Tung, 1975; Alexander y Clarkson, 1978; Law *et al.*, 1979; Le Bouteiller *et al.*, 1979; Rost *et al.*, 1979; Clarkson y Alexander, 1980).

**Espermatozoides y otros materiales en el lumen:** La baja población de gametos en el lumen de los tubos del epidídimo y su tendencia a disminuir con el tiempo (3 a 9 meses), concuerda con los resultados reportados por Ureña y Malavasi (1980) en el sentido que en testículos de hamster vasectomizados, la población de espermatozoides y espermatoцитos baja conforme avanza el tiempo después de la vasectomía, disminuyendo la meiosis significativamente. Resultados similares fueron descritos por Alexander (1972) quien encontró en el epidídimo de ratas vasectomizadas, pocos espermatozoides en la luz de los tubos en diferente grado de

destrucción y gran cantidad de desechos en el lumen que son absorbidos por las células epiteliales. Otros autores (Nicander, 1965; Flickinger, 1972, 1975; Kothari y Mishra, 1973; Jones, 1973; Osman y Monzaly, 1976; Perera y Oswin, 1978; Nair *et al.*, 1979) indican que la producción de espermatozoides baja y la que se produce degenera en la luz del tubo y luego sus componentes son captados por las células del epitelio.

El fenómeno de la destrucción de los espermatozoides que se produce después de la vasectomía es un hecho y se presenta en todos los animales estudiados; parte de la destrucción se realiza en el testículo (Ureña y Malavasi, 1980) y parte en el epidídimo. Es posible que uno de los mecanismos más activos en la eliminación de desechos en el epidídimo, sea el de la fagocitosis por parte del epitelio. Este fenómeno ha sido descrito por Fawcett y Hoffer (1979) y Rao *et al.*, (1980).

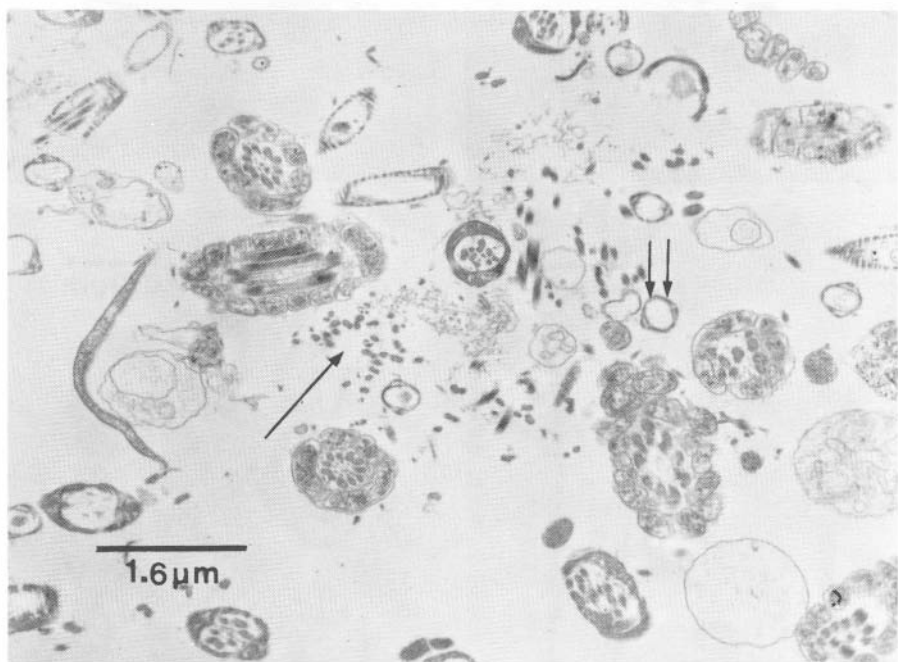


Fig. 6. Micrografía electrónica de una sección del lumen de un tubo del epidídimo de un hamster con 9 meses de vasectomía, mostrando secciones transversales de colas de espermatozoides en destrucción. La flecha indica fibras de la cola, libres en el lumen. La doble flecha, indica una sección transversal de una cola de un espermatozoide con ausencia de microtúbulos y fibras. 12.000x.

La existencia de formas anormales de espermatozoides en el lumen de los tubos del epidídimo, concuerda con los resultados obtenidos en estos animales en el testículo. Ureña y Malavasi (1980) reportaron formas anormales, tanto en espermátides en avanzada espermiogénesis, como en espermatozoides. Estos resultados concuerdan con los de Flickinger (1975) en conejos vasectomizados.

Mientras se sigan reportando modificaciones causadas por la vasectomía, creemos que no es conveniente utilizar el método para el control de natalidad, hasta tanto no se tenga suficiente información en relación con sus efectos en la especie humana.

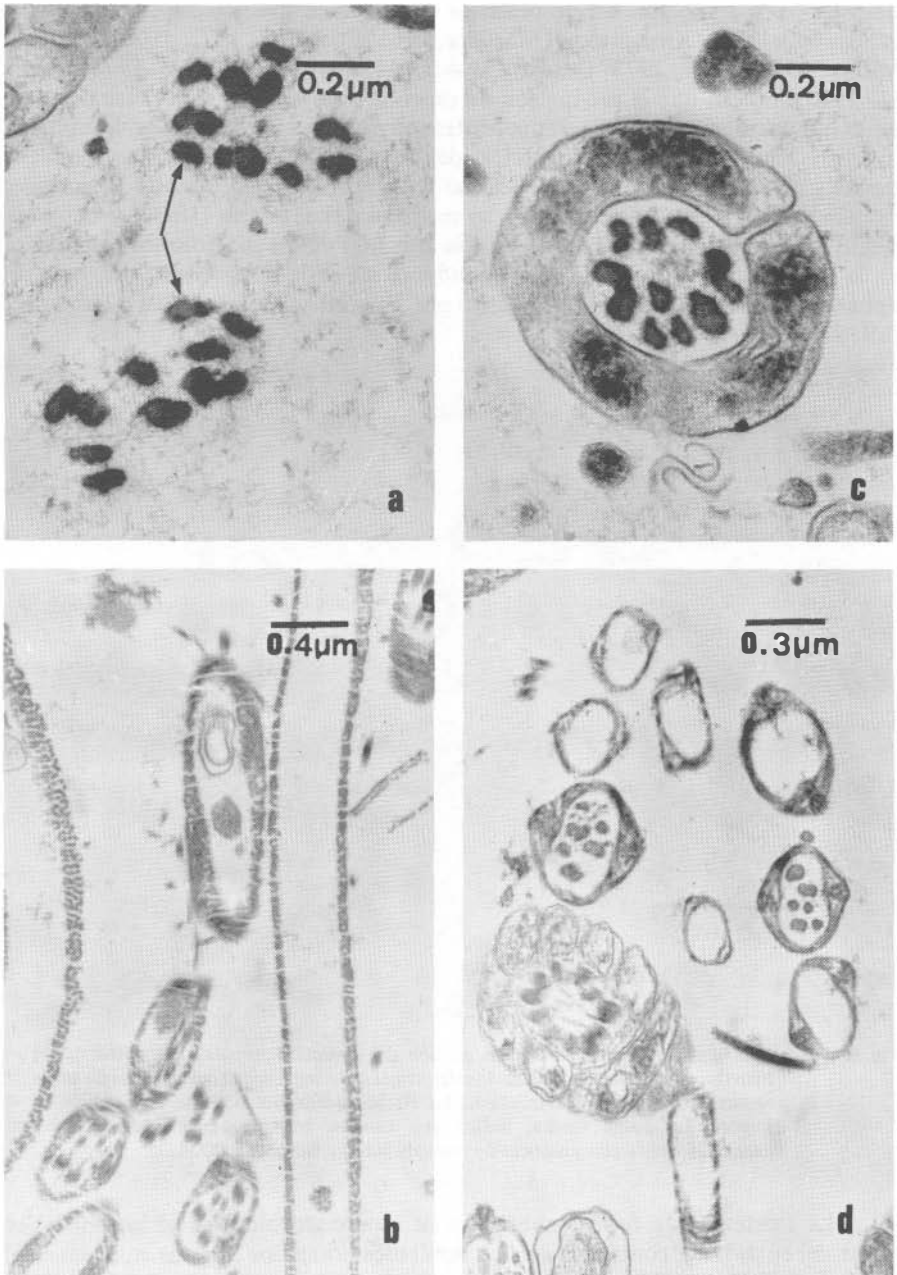


Fig. 7a-d. Micrografía electrónica de secciones transversales y longitudinales de colas de espermatozoides de hamster vasectomizados. Fig. 7a-c, las flechas indican desorden de fibras en la cola de un espermatozoide y en el lumen del tubo; los microtúbulos han desaparecido. 45.000x. Fig. 7b-d mostrando secciones transversales y longitudinales de colas de espermatozoides, en las cuales han desaparecido las fibras y los microtúbulos. 7b: 30.000x; 7d: 40.000x.



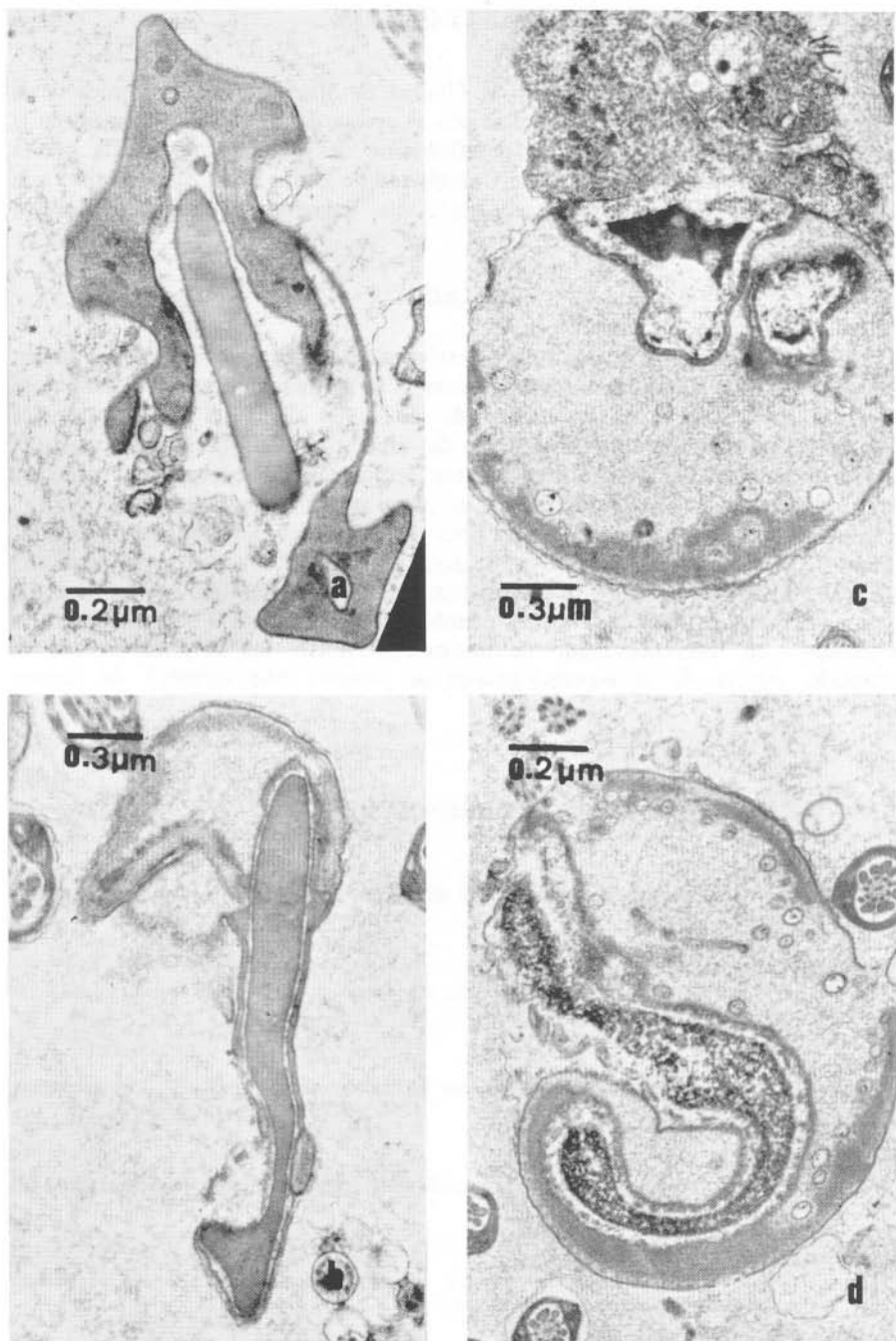


Fig. 8.a-d. Micrografías electrónicas de secciones de cabezas de espermatozoides anormales fotografiados en el lumen de tubos del epidídimo, en hamsters vasectomizados. 7a: 40.000x; 7b: 30.000x; 7c: 30.000x; 7d: 40.000x.

## AGRADECIMIENTOS

Esta investigación se hizo en la Unidad de Microscopía Electrónica de la Universidad de Costa Rica, establecida con el apoyo de la Agencia Japonesa de la Cooperación Internacional (JICA) del Gobierno del Japón y financiada por la Vicerrectoría de Investigación de la Universidad de Costa Rica. Agradecemos a la señora Damaris Orocú y a la señorita Xinia Valverde, su magnífico trabajo secretarial.

## RESUMEN

En un estudio con microscopía electrónica del epitelio y contenido del lumen del epidídimo de hamster que tenían entre 3 y 14 meses de vasectomizados, se observó cambios en la ultraestructura de las células claras del epitelio y en los espermatozoides contenidos en el lumen del tubo. Las modificaciones ultraestructurales en las células claras son las siguientes: acumulación de cuerpos muy densos y de forma irregular, distribuidos desde la zona apical hasta la membrana basal; presencia de grandes vacuolas de muy poca densidad y pérdida de los estereocilios, acompañada de un aplanamiento en la zona apical, con emisión de proyecciones hacia el lumen. La población de espermatozoides en la luz del tubo es muy baja y la acompaña gran cantidad de desechos membranosos. La mayoría de los gametos se encuentra en diferente grado de destrucción. Entre los espermatozoides en avanzado estado de la espermiogénesis se observó una variedad de formas anormales.

## REFERENCIAS

- Alexander, Nancy  
1971. Vasectomy: effect on the ductuli efferentes. Abstracts. American Society of Cell Biology, N. O., p. 9.
- Alexander, Nancy  
1972. Vasectomy: long-term effects in the rhesus monkey. J. Reprod. Fertil., 31: 399-406.
- Alexander, Nancy  
1973a. Autoimmune hypospermatogenesis in vasectomized guinea pigs. Contraception, 2: 147-164.
- Alexander, Nancy  
1973b. Ultrastructural changes in rat epididymis after vasectomy. L. Sellforsch, 136: 177-182.
- Alexander, Nancy, & T.B. Clarkson  
1978. Vasectomy increases the severity of diet induced atherosclerosis in *Macaca fascicularis*. Science, 201: 538-541.
- Alexander, N.J., D.L. Fulghan, D.L. Toyoorq, H. Uno, & R. Wicklund  
1979. Innervation of the rabbit deferens after vesectomy and vasovasostomy. Biol. Reprod., 21: 161-172.
- Ansbacher, R.  
1973. Vasectomy: sperm antibodies. Fertil. Steril., 24: 788-792.

- Brannen, G.E., A.M. Kwart, & D.S. Coffey  
1974. Immunological implications of vasectomy: I. Cell mediated immunity. *Fertil. Steril.*, 25: 508-514.
- Clarkson, T.B., & Nancy Alexander  
1980. Long term vasectomy: Effects on the occurrence and extent of atherosclerosis in rhesus monkeys. *J. Clin. Invest.*, 65: 15-25.
- Faye, J.C., L. Duguet, M. Mazzuca, & F. Bayard  
1980. Purifications, radioimmunoassay and immunohistochemical localization of a glucoprotein by the rat epididymis. *Biol. Reprod.*, 23: 423-432.
- Fawcett, D.W., & A.P. Hoffer  
1979. Failure of exogenous androgen to prevent regression of the initial segments of the rat epididymis after efferent duct ligation or orchidectomy. *Biol. Reprod.*, 20: 162-181.
- Flickinger, C.J.  
1972. Alterations in the fine structure of the rat epididymis after vasectomy. *Anat. Rec.*, 173: 277-300.
- Flickinger, C.J.  
1973. Regional variations in endoplasmic reticulum in the vas deferens of normal and vasectomized rats. *Anat. Rec.*, 176: 205-224.
- Flickinger, C.J.  
1975. Fine structure of the rabbit epididymis and vas deferens after vasectomy. *Biol. Reprod.*, 13: 50-60.
- Flickinger, C.J., S.S. Howards, & H.F. English  
1978. Ultrastructural differences in efferent ducts and several regions of the epididymis of the hamster. *Amer. J. Anat.*, 152: 557-586.
- Grewel, R.S., & M.S. Sachan  
1968. Changes in testicles after vasectomy. Experimental study. *Int. Surg.*, 49: 460-468.
- Howards, S.S., C.J. Flickinger, D.W. Noller, & W.P. Pankeo  
1979. The effects of vasectomy on testicular metabolism in the guinea-pig. *J. Reprod. Fertil.*, 55: 401-406.
- Igboeli, G., & A.M. Rakha  
1970. Bull testicular and epididymal functions after long-term vasectomy. *J. Anim. Sci.*, 31: 72.
- Jones, R.  
1973. Epididymal function in the vasectomized rabbit. *J. Reprod. Fert.*, 36: 199-202.
- Kothari, L.K., & P. Mishra  
1973. Histochemical changes in the testis and epididymis after vasectomy. *Int. J. Fertil.*, 18: 119-125.
- Kothari, L.K., P. Mishra, & R.K. Mishra  
1973. Effect of bilateral vasectomy on the structure and function of the testis. *Amer. J. Surg.*, 126: 84-88.
- Kubota, R.  
1969. Electron microscopic studies on the testis after vasectomy in rats and men. *Jap. J. Urol.*, 60: 373-397.
- Law, H.Y., W.F. Bodmer, J.D. Matheias, & D.C.G. Skegg  
1979. The immune response to vasectomy and its relation to the HLA system. *Tissue Antigens*, 14: 115-139.

- Le Bouteiller, P.P., F. Toullet, S. Righenzi, & G.A. Voisin**  
1979. Ultrastructural localization of guinea pig spermatozoal autoantigens on germinal cells by immunoperoxidase techniques. *J. Histochem. Cytochem.*, 27: 857-866.
- MacMillan, E.W.**  
1953. The effects of interruption of the vasal and inferior epididymal arteries on the cauda epididymis and testis. *Proc. Soc. Stud. Fertil.*, 5: 12-16.
- Martan, J.**  
1969. Epididymal histochemistry and physiology. *Biol. Reprod.*, 1: 134.
- Martan, J., & P.L. Risley**  
1963a. Holocrine secretory cells of the rat epididymis. *Anat. Rec.*, 146: 173-189.
- Martan, J., & P.L. Risley**  
1963b. The epididymis of mated and unmated rats. *J. Morph.*, 113: 1-16.
- Nair, K.P., K.N. Muraleedharan, & A.M. Jalaludeen**  
1979. Disappearance of spermatozoa from the ejaculate of bulls following vasectomy caudectomy. *J. Anim. Sci.*, 49: 1034-1038.
- Neaves, W.B.**  
1978. The effects of vasectomy on the testis of inbred Lewis rats. *J. Reprod. Fertil.*, 54: 405-412.
- Nicander, L.**  
1965. An electron microscopical study of absorbing cells in the posterior caput epididymidis of rabbit. *L. Zellforsch.*, 66: 829-847.
- Nicander, L., & T.D. Glover**  
1973. Regional histology and fine structure of the epididymal duct in the golden hamster (*Mesocricetus auratus*). *J. Anat.*, 114: 347-367.
- Osman, A.M., & M.E.M. Monzaly**  
1976. Effect of unilateral vasectomy epididymectomy and epididymal ligation on the reproductive capacity of growing rams. *Zentralbl Veterinaermed Keihe A.*, 23: 373-383.
- Pawatzke, C.L., & P.M. Heidger**  
1978. Ultrastructure of crystalloid inclusions in the dog and rat epididymis. *Tissue Cell*, 9: 733-744.
- Perera, B.M., & A. Oswin**  
1978. Changes in the structure and function of the testes and epididymides in vasectomized rams. *Fertil. Steril.*, 29: 354-359.
- Quinlivan, W.L.G., H. Sullivan, & N. Olsher**  
1975. Circulating antispermatozoa immunoglobulin G in men after vasectomy. *Fertil. Steril.*, 26: 224-227.
- Rao, A.R., A. Bane, & B.K. Gustafsson**  
1980. Changes in the morphology of spermatozoa during their passage through the genital tract in dairy bulls with normal and impaired spermatogenesis. *Theriogenology*, 14: 1-12.
- Reid, B.L., & K. W. Cleland**  
1957. The structure and function of the epidymis. I. The histology of the rat epididymis. *Aust. J. Zool.*, 5: 223-246.
- Rost, A., U. Kneppenber, & U. Fiedler**  
1979. Determination of auto-antibodies against spermatozoa after vasectomy and epididymectomy by indirect immunofluorescence. *Urol. Int.*, 34: 374-386.

**Samuel, T., A.H.J. Kolk, P. Rümke, & J.M. J. Vanhis**

1975. Autoimmunity to sperm antigens in vasectomized men. *Clin. Exp. Immunol.*, 210: 65-74.

**Samuel, T., A.H.J. Kolk, & P. Rümke**

1978a. Studies on the immunogenicity of protamines in human and experimental animals by means of a micro-complement fixation test. *Clin. Exp. Immunol.*, 33: 252-260.

**Samuel, T., L. Linnet, & R. Rümke**

1978b. Post vasectomy autoimmunity to protamines in relation to the formation of granulomas and sperm agglutinating antibodies. *Clin. Exp. Immunol.*, 33: 261-269.

**Tung. K.S.K.**

1975. Human sperm antigens and antisperm antibodies. I. Studies on vasectomy patients. *Clin. Exp. Immunol.*, 20: 93-104.

**Ureña, F., & Jollyanna Malavasi**

1980. Estudio ultraestructural en testículo de hamster vasectomizado (*Mesocricetus auratus*). *Rev. Biol. Trop.*, 28: 41-59.