

EXPERIENCIAS RIZOMÁTICAS CORPORALES. LOS ROSTROS DE LO DEFORME Y LO MONSTRUOSO EN COLOMBIA¹

BODILY RHIZOMATIC EXPERIENCES. THE FACES OF THE DEFORMED AND MONSTROUS IN COLOMBIA

Hilderman Cardona Rodas*

Tipo de documento: artículo académico

RESUMEN

El presente texto intenta mostrar cómo el lenguaje médico colombiano de finales del siglo XIX y comienzos del XX, hace del cuerpo, bajo los rigores de la enfermedad deformante o de la conformación monstruosa, un objeto de discurso ligado a un campo de saber específico: la semiología clínica que capta la experiencia rizomática corporal de lo patológico. Una serie de casos y reflexiones sobre patologías tumorales permite entrever la manera en que la semiología clínica pone en juego un campo de operaciones discursivas entre un plano de expresión y un plano de contenido, con el objeto de hacer inteligible, dentro de lo que puede ser concebido entre lo normal y lo patológico, el cuerpo que exhibe el rostro de lo deforme y lo monstruoso, no solo ante los ojos del médico sino de toda una sociedad perturbada ante lo informe, lo desordenado, lo Otro.

PALABRAS CLAVE: ENFERMEDAD * CUERPO * LENGUAJE * MEDICINA * SEMIOLOGÍA

ABSTRACT

This text tries to show how the Colombian medical language of the late 19th and early 20th centuries makes the body an object of discourse under the rigors of deforming disease or monstrous conformation linked to a specific field of knowledge: clinical

1 Este artículo vincula la investigación de la Maestría en Historia llamada “Lo visible del cuerpo en la experiencia clínica: deformidad y monstruosidad en la práctica médica colombiana de finales del siglo XIX y comienzos del siglo XX”, la cual fue presentada en 2005 en la Universidad Nacional de Colombia, sede Medellín y la investigación doctoral denominada “Iconografías médicas. Dermatología clínica en Colombia y España en la segunda mitad de siglo XIX”, presentada en la Universitat Rovira i Virgili de Tarragona (España) en 2016.

* Facultad de Ciencias Sociales y Humanas de la Universidad de Medellín, Medellín, Colombia.
hcardona@udem.edu.co
<https://orcid.org/0000-0002-6778-210>

semiología que captura la bodily rizomática experiencia de lo patológico. A series of cases and reflections on tumor pathologies allow us to take a glimpse into the way in which clinical semiology involves a field of discursive operations between a plane of expression and a plane of content with the aim of making intelligible, within what can be conceived between the normal and the pathological, the body that displays the face of the deformed and the monstrous, not only before the eyes of the human being, but of a whole society disturbed by the uninformed, the disordered, the Other.

KEYWORDS: DISEASE * BODY * LANGUAGE * MEDICAL SCIENCES * SEMIOLOGY

*Creía ver un elefante,
un elefante que tocaba el pífono;
mirando mejor, vio que era
una carta de su esposa.
De esta vida, finalmente, dijo,
siento la amargura...
Creía ver un albatros
revoloteando en torno a la lámpara;
mirando mejor, vio que era
un sello de diez céntimos.
Debería volver a casa, dijo,
las noches son muy húmedas...
Creía ver un silogismo
demostrando que él era Papa;
mirando mejor, vio que era
un pedazo de jabón de mármol.
¡Dios mío, dijo, un hecho tan funesto
consume toda esperanza!*

Lewis Carroll, *Silvia y Bruno* (1889)²

INTRODUCCIÓN

¿Qué posibilita que el cuerpo se convierta en un objeto de discurso? ¿Cómo y de qué manera se expresan los acontecimientos que organizan la tensión entre lo que se ve y lo que se dice sobre el cuerpo? Designar lo expresable supone un efecto de superficie en el orden del cuerpo y del lenguaje. El sentido solo se ve designado cuando se expresa como acontecimiento en la relación entre el cuerpo y

el lenguaje, momento en el cual se presenta la expansión del sentido al desplegarse en esta reciprocidad. Por ello, ese “creía ver...”, ese “mirando mejor, vio que era...”, describen un acto derivado en dos series portadoras de acontecimiento y sentido: el objeto visible y la acción que penetra como un atributo lógico o cierta apelación al parentesco que busca la esperanza de ser, deviniendo un acontecimiento terrible.

He aquí esa especie de estética del “como si”: “el hombre es *como si* fuese un

2 Cita de Deleuze (1989, p. 49) de la canción del jardinero en *Silvia y Bruno*, publicada en 1889 por Lewis Carroll. Aquí se sigue la traducción que publicó la editorial Plaza y Janés en 1986.

cerdo”³. Un ejercicio de superposiciones de una doble grafía en el que se pone en juego un antagonismo entre palabra e imagen, pues ya no se ve lo que se dice ni se dice lo que se ve. No se demuestra un sentido en las cosas, sino que lo expresado se expande y se dibuja en un cuerpo que se mira en una pluralidad rizomática⁴. En este registro de lo visible, en un espacio

de interferencias narrativas, es posible hallar el tema del presente texto: las tensiones que oscilan entre lo visible y lo decible del cuerpo ante los rigores de la enfermedad deformante, la cual es objetivada por el saber clínico médico. Para hacer inteligible la enfermedad deformante, este saber recurre a un pensamiento de orden analógico, donde operan los juegos de relaciones y asociaciones lingüísticas, posibilitados por una gramática en la práctica clínica en el cuerpo social de una época.

3 Guido Almansi, prefacio al libro de Michel Foucault, *Esto no es una pipa, ensayo sobre Magritte*, 1981, p. 11.

4 La categoría rizoma hace referencia a una metáfora filosófica desarrollada por Gilles Deleuze y Félix Guattari (2004) en su libro *Mil mesetas. Capitalismo y esquizofrenia*. Deleuze y Guattari utilizan la botánica para reflexionar sobre el pensamiento, el cual sería una imagen de la movilidad de la vida. El modelo del árbol resultaría algo rígido en términos de una jerarquía genealógica, mientras que el rizoma, raíz, pondría en juego una reflexividad horizontal en ramificación como una neurona. He aquí un sistema ramificado en la multiplicidad de las relaciones para comprender la vida más allá de la arborescencia genealógica, basado en dicotomías estructurales. Así, “la orquídea se desterritorializa al formar una imagen, un calco de la avispa; pero la avispa se reterritorializa en esa imagen. No obstante, también la avispa se desterritorializa, deviene una pieza del aparato de reproducción de la orquídea; pero reterritorializa a la orquídea al transportar el polen. La avispa y la orquídea hacen rizoma, en tanto que heterogéneos.” (Deleuze y Guattari, 2004, p. 15). Esta heterogeneidad que hace rizoma pone de manifiesto la captura del código, plusvalía del código, devenir avispa de la orquídea, devenir orquídea de la avispa en la circulación de intensidades en un mimetismo de reciprocidades. “Hacemos rizoma con nuestros virus, o más bien nuestros virus nos obligan a hacer rizoma con otros animales.” (Deleuze y Guattari, 2004, p. 16). Hacer rizoma con nuestros virus... una reflexión que nos hace pensar en lo que ha vivido la humanidad ante la Covid-19, pues evolucionamos y morimos de nuestras gripes polimorfas y rizomáticas al adaptarnos en ese mimetismo de reciprocidades que pone en cuestión salud y enfermedad. En este sentido, hablar de experiencias rizomáticas corporales permite desplegar una reflexión sobre la relación entre lo normal y lo patológico más allá de la idea de un árbol de Porfirio, ligado a un dualismo ontológico

En el pensamiento médico es visible un privilegio del grafismo en el que una escritura y una iconografía⁵ le dan validez a un sistema de figuración ideográfica. *Re-presentar* narrativa e iconológicamente enfermedades deformantes y monstruosidades constituye un instrumento de conocimiento médico en un puro grafismo de lo patológico que le da eficacia teórica al ejercicio de la mirada clínica. El ojo capta una equivalencia entre la voz de la enfermedad —que perturba al cuestionar una estructura morfológica normal— y la mano que graba una escritura de la enfermedad, en la que las manifestaciones patológicas inscritas

que fundamenta un pensamiento dicotómico de jerarquías categoriales, distanciado cuerpo y alma, objeto y sujeto, salud y enfermedad, mujer y hombre, bueno y malo, bárbaro y civilizado, entre otros. Aquí se concibe la enfermedad como una experiencia corporal que pone en relación con el saber médico, con el cuerpo social, en un mimetismo de reciprocidades rizomáticas. Descripciones clínicas, clasificación de enfermedades, imagen médica en el dispositivo fotográfico con fines pedagógicos, terapéuticos y prácticos, así como saberes médicos que confluyen en experiencias corporales en lo que una época que se metaforiza como enfermedad. Para el caso de este artículo, esta se relaciona con dos lugares posibles de enunciación (saber médico y experiencia del paciente) en un territorio que los vincula: el cuerpo como rizoma. La enfermedad hace rizoma con el cuerpo en esos otros modos de estar en la vida. Para una crítica del concepto de rizoma, ver Reynoso (2014).

5 Cfr. François Dagognet, 1973, cap. III: “Las iconografías ordenadoras e inventivas”.

en el cuerpo son consideradas como desviaciones o desproporciones en tanto deformidad, anormalidad o monstruosidad (Cardona, 2005, p.165).

Las huellas de la enfermedad deformante suministran al lenguaje médico un rostro de lo patológico que comunica, ilustra y da qué pensar a los contenidos de saber clínico, ligados a una semiología que hace del cuerpo un territorio de inscripciones por ser descifradas. La pura corporalidad de lo patológico se pone de manifiesto en las geografías sensibles de lo que se hace lenguaje en el horizonte de sentido del pensamiento médico, visible en las descripciones clínicas de enfermedades deformantes como tumores, los cuales implican diversos desbordamientos de la estructura normal del cuerpo, entendiendo aquí por normal como lo habitual, en un orden de regularidad orgánica⁶, en el rizoma de la vida.

Darle un espacio discursivo a la enfermedad deformante y a la monstruosidad, a través de un ejercicio de lectura y escritura de lo patológico, sugiere una exteriorización de lo corporal y una materialización de lo que se capta como perturbación de un orden normal, presupuestos de la semiología clínica. El cuerpo se vuelve entonces una tapicería o un mosaico donde la mirada médica se posa para positivizar un lenguaje espacial de relaciones e imágenes. Las descripciones clínicas de los cuerpos deformes o monstruosos que los médicos objetivan en sus discursos producen efectos de verdad en los ámbitos morfológico, fisiológico y patológico, “arrastran fragmentos de una realidad de la que forman parte” (Foucault, 1990, p. 180).

Retratos, gestos, actitudes o padecimientos son puestos en función en la relación entre el ojo y el oído del médico y el cuerpo del paciente, este último espacio de inscripción de acontecimientos discursivos de lo que se dice o se hace decir. Una trama de lo cotidiano que se hace sensible en la relación médico/paciente

halla su escenario en una inmensa gama de discursos sobre operaciones perceptivas. En este orden, los cuerpos vistos en estado mórbido son mostrados en toda su fuerza enunciativa en las descripciones de enfermedades deformantes, centrando la atención, para el caso de este artículo, en las descripciones de tumores, cuyas manifestaciones se ofrecen a la mirada médica en tanto perturbaciones de la estructura visible de un cuerpo, además de ser acontecimientos patológicos experimentados por los enfermos.

Aquí se desarrolla una reflexión sobre el cuerpo deforme y monstruoso⁷, cuya dimensión pragmática se pone de manifiesto en el plano de expresión y en el plano de contenido de la medicina clínica colombiana de finales del siglo XIX y comienzos del siglo XX. Con ello, se pone de manifiesto una tecnología escritural e iconográfica del lenguaje de la enfermedad deformante y monstruosa que el saber médico implementa, seleccionando para ello una serie de reflexiones de los médicos colombianos sobre diversas patologías tumorales.

Para entender el lenguaje médico en su relación con la enfermedad deformante y la conformación monstruosa, en tanto aquel ojo que capta la voz de la enfermedad y la mano que graba sobre el cuerpo signos que hace inteligible el estado mórbido⁸, se utiliza el modelo

6 Para este problema de epistemología médica, consultar el libro de Georges Canguilhem, *Lo normal y lo patológico* (1971) y el estudio crítico de François Dagognet llamado *Georges Canguilhem. Filósofo de la vida* (1997).

7 Aquí se entiende la palabra deforme y monstruo a partir del campo semántico médico. Deformidad se define como “alteración adquirida de la forma de un órgano o parte a consecuencia de lesiones tróficas, traumatismos, vicios funcionales, ocurridos en el individuo adulto o en el ser en vías de desarrollo”, y monstruo como “feto, persona o animal de conformación insólita total o parcialmente”. León Cardenal, *Diccionario Terminológico de Ciencias Médicas* (1916), entradas “Deformidad” y “Monstruo”. Tal operación perceptiva por parte de la medicina se muestra como una iconografía en la que se conjugan cuerpo/lenguaje en el plano de contenido y en el plano de expresión de la semiología clínica.

8 La relación entre contenido y expresión para un saber de la enfermedad se expone aquí a partir del polo mano-herramienta (lección de cosas) y polo rostro-lenguaje (lección de signos) que se trabaja en el libro *El gesto y la palabra* de André Leroi-Gourhan (1971).

del lingüística Louis Hjelmslev (1971) y del semiólogo Roland Barthes (1990), para quienes la función-lenguaje vehicula tanto la expresión como el contenido en el nivel pragmático, el cual define la efectuación de la codificación del lenguaje y del uso de los elementos de una lengua. Tanto la expresión como el contenido

tienen sustancia y forma. Una enfermedad expresa el estado patológico, pero igualmente contiene aquello que es concebido como lo patológico. En la Tabla 1 se ilustra esta relación entre lo expresado y lo contenido en el lenguaje de la enfermedad que aquí se persigue:

Tabla 1. Relación entre lo expresado y lo contenido en el lenguaje de la enfermedad

SIGNIFICADOS	SUSTANCIA	FORMA
El plano del contenido (Hjelmslev/Barthes)	La sustancia del contenido: lo que se concibe como patológico, la relación que pone en juego el médico con la enfermedad.	La forma del contenido: el lenguaje clínico que hace del síntoma un signo, convirtiendo el estado mórbido en objeto de discurso.
SIGNIFICANTES		
El plano de la expresión (Hjelmslev/Barthes)	La sustancia de la expresión: las manifestaciones de la enfermedad que suministran materiales del decir y del ver.	La forma de la expresión: la estructura formal implementada por la clínica con la que se hace visible el estado patológico: estrategia narrativa implementada.

Fuente: Elaboración propia de acuerdo con Hjelmslev (1971) y Barthes (1990).

Según Deleuze y Guattari (2004):

[...] la forma de expresión estará constituida por el encadenamiento de los expresados, y la forma de contenido por la trama de los cuerpos. Cuando el cuchillo penetra en la carne, cuando el alimento o el veneno se extienden por el cuerpo, cuando la gota de vino se vierte en el agua, se produce una mezcla de cuerpos; pero los enunciados ‘el cuchillo corta la carne’, ‘yo como’, ‘el agua enrojece’, expresan transformaciones corporales de naturaleza completamente distinta (acontecimientos) (pp.90-91).

La experiencia perceptiva de lo patológico se pone de manifiesto en los cuadros clínicos que transforman el padecimiento del paciente en un lenguaje de comprensión médica. Un orden del viviente es capturado aquí, convirtiéndolo en un puro grafismo de lo patológico, y esto a través de un conjunto de relaciones trazadas por los efectos del decir

enfermedad. Por ello, no solo se trata de describir o de escribir, sino más bien de re-escribir, de recurrir a un lenguaje de operaciones visuales, transformacional, en el cual conocer supone un acto narrativo de los fenómenos patológicos. El objeto de esto es otorgarles una espacialidad a dichos fenómenos, acto que se encuentra demarcado por un saber de la enfermedad.

La búsqueda de una espacialidad de lo patológico está orientada, en el conocimiento médico, por la divisa fundamental de establecer una señal para darle inteligibilidad a lo que es visto como fuera de una regla de normalidad orgánica: “situar un síntoma en una enfermedad, una enfermedad en un conjunto específico y orientar está en el interior del plano general del mundo patológico” (Foucault, 2001, p. 53).

La narrativa clínica despliega los posibles efectos de lo que es caracterizado como anómalo. He aquí la re-creación que el pensamiento clínico logra al ver y al decir

enfermedad deformante o conformación monstruosa, cuando emprenden el problema de la conversión del síntoma en signo, en tanto un código de reconocimiento de lo patológico. Así, el lenguaje médico organiza un espacio de visibilidad que orienta a los sentidos en las descripciones médicas de los acontecimientos mórbidos. La mirada clínica entraña un lenguaje que encuentra sus contenidos de saber en el sensualismo médico heredero de la filosofía de Étienne Bonnot de Condillac (1714-1780). A partir de una serie de casos sobre patologías tumorales descritos por médicos colombianos de finales del siglo XIX y comienzos del siglo XX, se vuelve sobre ese sensualismo médico que capta el estado mórbido y hace de la enfermedad un objeto de reconocimiento médico en el rizoma entre cuerpo/lenguaje.

DESBORDAMIENTOS DE LA ESTRUCTURA NORMAL DEL CUERPO EN EL PENSAMIENTO CLÍNICO

La observación clínica, originada a principios del siglo XIX en Europa, requirió de dos dominios íntimamente relacionados: el hospitalario y el pedagógico. A través del primero se pone de manifiesto el hecho patológico como acontecimiento singular, inscrito en la serie propia de la racionalidad médica clasificatoria. El acontecimiento patológico construido a partir de la relación médico-paciente aporta las condiciones de posibilidad de la forma de conocimiento médico denominada “la clínica”, como ciencia médica serial que busca establecer frecuencias, recrear estructuras homogéneas de orden y hacer comparaciones, para extraer identidades patológicas del caos de las singularidades.

El dominio pedagógico depende estrechamente del hospitalario. Por el registro paciente de las repeticiones de casos y por las demostraciones de esas repeticiones en el lecho del enfermo, los clínicos se inscriben en una “ciencia” y en una “pedagogía”. “Se da a conocer al darse a reconocer” (Foucault, 2001, p. 159). Solamente lo que se puede constatar como experiencia repetible, que escapa a la singularidad del sujeto enfermo, permite el tránsito del enfermo a la enfermedad. Es

una puesta entre paréntesis del enfermo lo que da las bases para el ejercicio pedagógico y la transmisión del conocimiento médico en un grupo constituido por el maestro y sus alumnos. Conocer, dar a conocer y reconocer operan en un mismo movimiento, en el cual la pura mirada es puro lenguaje, una asociación estrecha de lo visible y lo decible.

Al incorporar el sufrimiento humano al conocimiento médico, el ojo que escucha y habla se vuelve el asistente de las cosas del maestro de la verdad, es decir, del médico. “Una mirada que escucha y una mirada que habla: la experiencia clínica representa un momento de equilibrio entre la palabra y el espectáculo”. En ella “[...] todo lo *visible* es enunciable y es *íntegramente visible* porque es *íntegramente enunciable*” (Foucault, 2001a, p. 167).

En la clínica colombiana, las descripciones de tumores ponen de manifiesto las relaciones entre médico y paciente, donde la enfermedad se vuelve objeto de materialidades médicas desde una perspectiva pedagógica. Una serie de casos y de reflexiones sobre este tipo de entidades despliega tanto la experiencia sensible médica, en la cual opera un ejercicio semiológico y una experiencia sensible del enfermo, región del padecimiento que pone en juego pluralidades de formas vistas como patológicas por el registro médico. He aquí las posibilidades del lenguaje en la descripción de las manifestaciones visibles de la enfermedad, objeto de análisis que acentúa una relación entre la palabra y el espectáculo. Se verán algunas de estas descripciones realizadas por médicos colombianos a finales del siglo XIX y comienzos del XX, en las cuales se aprecia la circulación tanto de un saber de la enfermedad propio de la medicina, así como diversas imágenes que una sociedad construye de sí misma, ligadas a una valoración de lo normal en detrimento de lo patológico. Esta valoración vuelve imperativo el deseo de suprimir todo aquello que recuerde lo horrendo, lo desagradable, lo que perturba, acontecimientos que pueden llegar a ser tormentos que soporta el enfermo. El papel del médico es entendido aquí como el del salvador que ayuda al paciente a salir de la oscuridad funcional y de la anormalidad orgánica.

Los caracteres insólitos de una enfermedad deformante son vistos en tanto irregularidades que desbordan las condiciones normales orgánicas del viviente. Hablar de anomalía como de irregularidad, en el dominio anatómico, remite a lo insólito, lo desacostumbrado, un desorden que está sometido a leyes: “ser anómalo significa alejarse por su organización de la gran mayoría de los seres con los cuales debe de ser comparado” (Canguilhem, 1971, p. 98). Aquí, una anomalía es una desviación que puede llegar a ser un obstáculo o una desorganización anatomofisiológica.

En este sentido, una anormalidad puede devenir proporciones insólitas, poniendo en cuestión una norma morfológica y funcional en el viviente. Esto es apreciable en los siguientes casos clínicos que serán analizados en este artículo: 1) un “ciclópeo tumor” en un encía, clasificado como *épulis* y tratado por José Tomás Enao en Manizales en 1884; 2) un sarcoma en el ojo de un niño operado por Juan Bautista Montoya y Flórez y Carlos de Greiff en Medellín en 1902; 3) el estudio sobre tumores malignos en los maxilares en Colombia escrito por Pompilio Martínez en 1918; 4) el diagnóstico y tratamiento de un tumor complejo estudiado por Manuel José Luque en Tunja 1920; y 5) la forma como fue intervenido un “enorme tumor del maxilar inferior” por Alonso Hoyos Duque en 1934 en el Hospital San Vicente de Medellín.

Estos cinco documentos de archivo ponen de manifiesto la relación entre clínica y pedagogía, ya que fueron publicados en revistas médicas de la época que tenían por objetivo la circulación del saber médico de aquellas experiencias rizomáticas de la enfermedad analizadas por los médicos. Estos autores en sus textos proponen un estudio minucioso de los tumores y las posibles terapéuticas para mitigar el dolor en sus pacientes, lo cual también deja ver el cuerpo social de la temporalidad en cuestión.

En un caso de *epulis* descrito por el médico de Manizales José Tomás Enao (1884), la pura corporalidad del dolor se articula con la deformidad como desvío de un estado de idealidad orgánica. En junio de 1883, Enao recibió

en su consultorio a una campesina de 24 años, quien deseaba ser operada de un tumor voluminoso que se encontraba en su cara desde hacía cinco meses. Esta mujer, de “buena salud habitual”, padecía, según Enao, de un tumor “redondeado del volumen de una naranja”, el cual se había transformado en tres “cuerpos extraños” de grandes proporciones, accidentes patológicos que deformaron la “simetría normal” de su cara. Esta “neoformación” le apareció, según la enferma, después de habersele extraído la “segunda gruesa molar izquierda” de la mandíbula inferior, formándose un pequeño tumor acompañado de ligeras neuralgias, que pasado el tiempo reclamó “el cuidado de un cirujano”, pues el volumen de este tumor le impedía la masticación.

El tumor, del volumen de una naranja y color de la mucosa de la boca, era liso, sin “bocetadura”, renitente, indoloro y sésil. El “pedículo”, dice Enao, ocupaba todo el borde de la mandíbula donde se encontraban los tres últimos molares; el hemisferio anterior del “neoplasma” salía al vestíbulo y era rechazado hacia fuera de la mejilla, y la parte posterior de tumor emergía de la cavidad bucal. “La naturaleza del tumor y su ninguna movilidad me hacían creer que estaría profundamente implantado en el cuello del hueso y que, en correspondencia, la extirpación total era el único tratamiento racional aplicable” (Enao, 1884, p. 29). A raíz de que la enferma tenía siete meses de embarazo, Enao aplazó la operación hasta que el parto se hubiera efectuado.

El 4 de enero de 1884, el marido de la campesina fue al consultorio de Enao a suplicarle se dirigiera a Santa Rosa, población “desprovista de recursos a seis leguas de Manizales”, para operar a su señora, quien ya había parido, puesto que el tumor:

[...] había crecido tanto que le impedía alimentarse y que la respiración era muy difícil. El día 7 me trasladé a dicha población provisto de todo lo que pudiera necesitar para la extirpación del tumor. El mismo día vi a la enferma y la hallé en el estado siguiente: cara deformada y asimétrica, la mejilla izquierda estaba rechazada hacia fuera, comisura

desviada hacia abajo y a la izquierda, piel reluciente, tejidos indurados, nada de infarto ganglionar, por la boca sale un cuerpo extraño que tiene la forma de una lengua y pasa de la abertura labial 8 centímetros, este cuerpo es duro, elástico, tiene el color de las mucosas expuestas al aire, indolente, sin abolladuras, ulceración ni pulsaciones; la primera impresión que produce es de una macroglosia, haciendo abrir la boca se nota dos cuerpos más semejantes al anterior, el primero se dirige hacia atrás hasta tocar la parte posterior de la faringe, comprime el velo del paladar, desvía hacia la izquierda el pilar anterior izquierdo y a la derecha la campanilla. El segundo cuerpo se dirige de izquierda a derecha y ocupa todo el lado de la boca, cubriendo completamente la lengua. Los caracteres de estos cuerpos son idénticos a los del externo, y todos tres tienen un pedículo común implantado sobre el borde alveolar en su mitad posterior; ninguno de ellos tiene adherencia con los órganos de la cavidad ni tampoco se adhieren entre sí sino por su pedículo (Enao, 1884, p.30).

Estos tres “cuerpos extraños” o “neoplasmas” habían parasitado todos los órganos de la cavidad bucal, y “a primera vista”, dice Enao, parecería un cáncer⁹ de la boca que hubiera invadido todas las partes. “Al pasear los dedos por la cavidad”, el médico notaba que la lengua estaba debajo del cuerpo parásito, el cual permitía los movimientos de la deglución por una hendidura limitada que salía al

exterior. La respiración era difícil y únicamente se podían tragar líquidos. De esta forma, Enao decretó al día siguiente extirpar estos “cuerpos extraños” de la boca.

En esta observación clínica, el procedimiento quirúrgico hace visible la relación entre los contenidos de saber propios de la medicina y un racionalismo técnico preocupado por extirpar la fuente del dolor en el enfermo y de la desorganización de su cuerpo. Esto se aprecia en la forma de abordar la enfermedad deformante por el médico Enao, para quien un procedimiento quirúrgico garantizaría el paso de lo patológico a lo normal.

Enao describe el procedimiento que siguió para extirpar el cuerpo parásito en esta campesina. Se anestesió a la paciente y se dispuso el campo operatorio necesario para el procedimiento quirúrgico. Después de estas preparaciones, el médico procedió a extirpar el tumor por medio de un método francés llamado *morcellement* o división en pedazos, utilizando para ello un termocauterio para evitar la hemorragia. Comenzó por el cuerpo o folículo externo del neoplasma, dividiéndolo hasta el borde alveolar y extirpándolo allí. Al tomar el borde posterior del tumor, advirtiendo la presencia de “algo como raíces de muelas”, las cuales salían de esta extremidad, utilizó unas pinzas y extrajo una “gruesa molar” que había sido implantada desde su corona sobre la faringe. Con ello, pudo extraer dos cuerpos del neoplasma. Cuando practicó la extirpación del tercer cuerpo, los ayudantes exclamaron al unísono: “¡la lengua también!”, ya que, según Enao, al cubrirla se asemejaba a este órgano.

Por medio de la operación, el médico pudo notar la transformación que había sufrido el borde alveolar del maxilar “degenerando en un verdadero tejido cartilaginoso”. Al final de la expulsión de la masa hipertrófica, Enao hizo una cauterización profunda y extrajo algunas muelas que quedaban cerca del campo operatorio, las cuales estaban “cariadas”, lavó con una solución fenicada, y procedió a cerrar la herida con una “sutura ensortijada”, aplicando la “curación listerina”. La cicatrización se efectuó sin contratiempo y “a los veinte días la enferma estaba buena; la cara recuperó su

9 Resulta interesante anotar que la etimología de “cáncer” tiene que ver con “cangrejo”, ya que desde el *Corpus Hippocraticum*, la colección de obras atribuidas al médico de la Grecia Clásica Hipócrates, quien vivió en el siglo V antes de la era común, se asocian las lesiones ulcerosas e induraciones de los tejidos a las patas de este crustáceo, que en griego corresponde a la palabra *καρκίνος* (*karkinos*), pasando al latín como *cancer* (sin acento). De allí proviene la variante *καρκίνωμα* (*karkinoma*), añadiendo el sufijo *ωμα*, es decir, tumor). Ver Salaverry (2013, p. 138-139).

simetría normal, salvo una pequeña cicatriz; la masticación y la deglución volvieron a su estado normal” (Enao, 1884, p. 32). Después de dos meses de haberse practicado la operación, la paciente afirmaba que se había curado radicalmente. El tumor, un epulis en la boca, pesó 375 gramos, el cual había puesto a prueba las condiciones fisiológicas del cuerpo de la campesina.

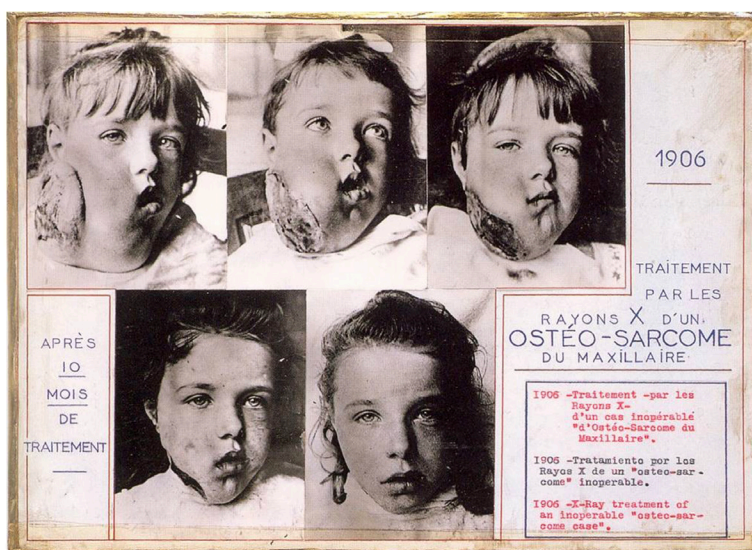Gran parte de las descripciones clínicas fueron acompañadas de imágenes (dibujos o fotografías) de los pacientes tratados por los médicos, discurso visual que servía de soporte para la clasificación de las enfermedades desde un registro de verosimilitud de los contenidos de saber médico, así como material iconográfico para la enseñanza de la disciplina. Estos artefactos visuales permiten vislumbrar técnicas, instrumentos, efectos de las enfermedades sobre el cuerpo, rostros de los pacientes y contenidos de saber médico, pero igualmente la realidad de un pasado social en función de la relación entre enfermedad y cultura. He aquí una iconografía médica que reproduce la transformación corporal en un sujeto representado en estas imágenes, que al ser

clasificado es convertido en objeto de estudio del discurso médico (Cardona, 2016).

Así, es preciso descolonizar tales documentos visuales utilizados por la medicina, para mostrar que consisten en archivos del cuerpo social de la época en la que fueron producidos. Las imágenes médicas no son simples decorados en estas descripciones clínicas, son imágenes-síntoma del pasado. Esto se aprecia en una serie de fotografías de un osteosarcoma tratado con Rayos X en 1906 por el médico francés Antoine Béchère (figura 1), las cuales muestran como los efectos de la enfermedad se materializan en una persona (una niña de unos diez años), pero también la preocupación de la medicina, a través del uso de la técnica disponible, por facilitar el paso de lo patológico a lo normal.

Estas fotos, como el resto que se incluyen en este artículo, ponen en evidencia el papel redentor de la medicina al combatir el estado mórbido que es el germen de la corrupción de la estructura normal de un cuerpo. Imagen y palabra se reúnen para validar el oficio del médico en un contexto social ligado al pavor por lo monstruoso y lo deforme.

Figura 1. Osteosarcoma tratado con rayos X, fotografía anónima, 1906



Fuente: Pujade, R. Sicard, M. y Wallach, D., 1995.

El otro caso que se analiza en este artículo se refiere al sarcoma de un niño tratado en 1902, el cual ofrece a la mirada médica un conjunto de singularidades patológicas que inquietan al tratar de darle un espacio de comprensión a la enfermedad, concibiéndola como una perturbación, un trastorno, un proceso mórbido o un cambio de la estructura normal e idealizada del cuerpo. La descripción y el tratamiento del tumor se reportó la siguiente forma. Juan Bautista Montoya y Flórez y Carlos de Greiff practicaron un procedimiento quirúrgico en un niño de siete años que padecía exoftalmia avanzada, degenerando en un tumor. La operación se llevó a cabo en julio de 1901 y el cuerpo extirpado resultó ser un sarcoma embrioplástico, llevado al Museo de Anatomía Patológica de la Academia de Medicina de Medellín. Si se analiza un poco en cómo se construyó esta observación clínica, se observa que la enfermedad se sostiene como una fuerza perturbadora de un orden fisiológico y anatómico de normalidad: un ruido que intercepta un funcionamiento orgánico y suministra un material de visibilidad al médico.

Ezequiel Valderrama, nombre del niño sarcomatoso, había nacido en Sopetrán (Antioquia) y no tenía antecedentes hereditarios de ninguna clase, afirmaban los médicos. No sufría de enfermedad alguna. La familia comenzó a notar que en diciembre de 1900 al niño le apareció una “exoftalmia derecha”, sin que él se quejara de ningún dolor ni notara ninguna alteración de la visión. La exoftalmia progresó llegando el momento en que se le enucleó el ojo dejando “intacto el tumor”.

El 1° de julio de 1901 le operamos un tumor del tamaño del puño poco más o menos, el que había perforado ya profundamente la arcada orbitaria y el hueso malar. El tumor lo enucleamos rápidamente y casi sin hemorragia. Se rellenó la órbita de gasa yodo formada, se cubrió con algodón y se le aplicó un vendaje. Esta curación la renovamos al tercer día por haberse inoculado, reemplazándola por otra que dejamos intacta por 5 días. Cuando quitamos esta segunda curación encontramos la incisión

completamente cicatrizada y la órbita en buen estado, lo mismo que los párpados. En la apófisis orbitaria del hueso malar observamos una exostosis, indudablemente originaria del tumor (Montoya y de Greiff, 1902, p.167).

La masa hipertrófica que tenía el niño en el rostro perturbaba a la mirada médica por comportar una desarmonía en la simetría de un cuerpo; por ello, el recurso a la cirugía, en la cual se aplica un racionalismo técnico ligado a los contenidos de saber médico como arma eficaz para combatir la enfermedad. He aquí la experiencia rizomática de la enfermedad en la diversidad de los modos de estar en la vida, donde el discurso médico describe una situación corporal en su irregularidad que tiene su reverberación en los pavores y miedos ante lo alterado y lo deforme de una sociedad que lo metaforiza como monstruoso¹⁰.

Como en el caso de sarcoma anterior, el estudio de casos de tumores de los maxilares en la sabana cundiboyacense colombiana del médico Pompilio Martínez, trabajo presentado al Tercer Congreso Médico Nacional realizado en Cartagena en 1918, muestra claramente el carácter maligno que puede llegar a tener una enfermedad, entendiendo maligno como lo anormal que hace de la vida del enfermo una pesada carga. Este trabajo se acompaña de una serie de profusas fotografías de los casos analizados, de las cuales se seleccionó una que ilustra un enorme sarcoma del maxilar superior en un niño de nueve años, a quien se le extirpó el tumor y murió un día después debido a una hemorragia (figura 2).

10 Para ampliar este tema, puede consultarse los trabajos de Cardona Rodas (2020, 2019, 2016, 2012, 2005).

Figura 2. Niño de nueve años con un enorme sarcoma del maxilar superior



Fuente: Pompilio Martínez, 1918, p. 298. Sala de Historia de la Medicina de la Universidad de Antioquia.

Si los casos de tumores en los maxilares ponen en vilo el horizonte de comprensión médica de lo que puede un cuerpo, el caso analizado por Manuel José Luque en 1920 se ubica en esta misma dirección. Para este médico, malformación y anomalía son manifestaciones de irregularidades de tipo orgánico. Según Luque, hacer un estudio minucioso de los tumores es encaminar:

[...] las neoformaciones, casi en su totalidad, dependen de anomalías en el desarrollo; anomalías cuya importancia van creciendo con las complejidades de los neoplasmas. Unas malformaciones son locales y afectan solamente un órgano o una región determinada, en tanto que otras ocupan partes extensas del organismo embrionario. (Luque, 1920, pp.64-65).

Siguiendo esta teoría, pretende explicar la inmensa variabilidad de los neoplasmas del riñón. Por su origen, cada caso tendría su carácter diferencial que lo colocaría en un “tipo anatomopatológico especial”. Así, los tumores renales complejos serían provocados por gérmenes nacidos en el tubo renal, considerando a estos tumores como “verdaderos teratomas”. De igual manera, estas “neoformaciones” representarían estados de diferenciación de los “gérmenes embrionarios” según su desarrollo, lo cual permitiría comprender el origen embrionario de estos “cuerpos extraños”. De esta forma, para Luque era urgente determinar el carácter esencial del tumor en cada caso clínico.

Para apoyar su posición teórica, Luque se refiere a un enorme tumor del riñón en una “cocinera de profesión” llamada Mercedes Parra, de 40 años, procedente de Sativanorte (Boyacá), quien fue intervenida quirúrgicamente el 22 de enero de 1920. Mujer de talla mediana, color “terroso amarillento”, de agotamiento acentuado, “aspecto cretinoide de la fisonomía, pero claras facultades intelectuales. No podía permanecer de pie sino con gran dificultad, debido al peso y al volumen del abdomen que le hacía perder el centro de gravedad” (Luque, 1920, p. 66). Mercedes Parra aseguraba que su enfermedad había empezado hacía quince años con leves dolores en la región abdominal, notando que lentamente se desarrollaba en su parte media. Más tarde, experimentó un dolor en la región del periné, descendiendo a los muslos, las rodillas, las piernas y los pies. Con ello, los movimientos de los pies se hacían con dificultad y los de flexión y abducción “despertaban una sensación de hormigamiento”. Solo podía orinar

“decúbitus dorsal”, con ambas manos, afirmaba, levantando el “abdomen ptoasiado”. “Tenaz constipación”, observaba Luque.

Al examinar a la paciente, se veía un abdomen voluminoso y asimétrico, bastante desarrollado a la derecha. En la región umbilical se apreciaban dos eminencias fluctuantes.

A la percusión hallamos macidez total, salvo en el saliente anotado donde daba un sonido timpánico. Al tacto vaginal, cuello dirigido arriba y atrás; no era posible tocar el orificio externo ni verlo al espéculum. Fondos de saco laterales marcadamente salientes (Luque, 1920, p.68).

En su historia clínica, el médico Luque incluyó dos fotografías que muestran las proporciones teratológicas del tumor que padecía Mercedes Parra (figuras 3 y 4).

El procedimiento quirúrgico se llevó a cabo, muestra Luque, siguiendo la técnica para hernias umbilicales, con narcosis clorofórmica, a partir de una “laparotomía mediana total”.

A medida que se abría la cavidad abdominal fue brotando al exterior una masa blanda, de aspecto adiposo y coloración amarilla. Las eminencias de la región umbilical contenían: la superior, el ciego y el apéndice, y la inferior una pequeña proporción del intestino delgado; estas formaciones se hallaban fuertemente adheridas al saco herniano (Luque, 1920, p.68).


Algunas partes internas circunvecinas al tumor “habían perdido sus relaciones normales”, entre ellas, el útero, el duodeno, la “masa flotante” del intestino delgado, la cola del páncreas y el colon ascendente, mientras que otras se hallaban “incrustadas en el espesor del neoplasma”. “Al exteriorizar el neoplasma su volumen enorme hizo necesaria una ayuda especial que lo sostuviera y, como su peso venciera la resistencia muscular, al poco tiempo vino al suelo, antes de la sutura del pedículo renal, lo que ocasionó una desgarradura lateral de la vena renal correspondiente. Se ligó inmediatamente” (Luque, 1920, p. 70). El abdomen se cerró en tres planos y se colocó dren en la parte inferior.

Anatomopatológicamente, dice Luque, el tumor pesaba 33 kilos, y por un estudio histológico, realizado en el Laboratorio de Higiene de Tunja, se determinó que estaba compuesto por “células adiposas y fibroblastas”, lo que permitió el diagnóstico de un lipofibroblastomata. Todas estas singularidades patológico-degenerativas dieron pie a argumentar que este caso era único en su género, pues un tipo anatomopatológico como este nunca se había dado.

Las fotografías que acompañaban la descripción clínica y teratológica de este tumor del riñón daban “exacta idea de la forma del vientre de la enferma y de los caracteres macroscópicos del neoplasma”, según afirmó el médico de la Facultad de Medicina de Universidad Nacional Carlos Tirado Macías (1920)¹¹, en un comentario realizado sobre este caso insólito de tumor del riñón que comportó un desarrollo monstruoso del abdomen.

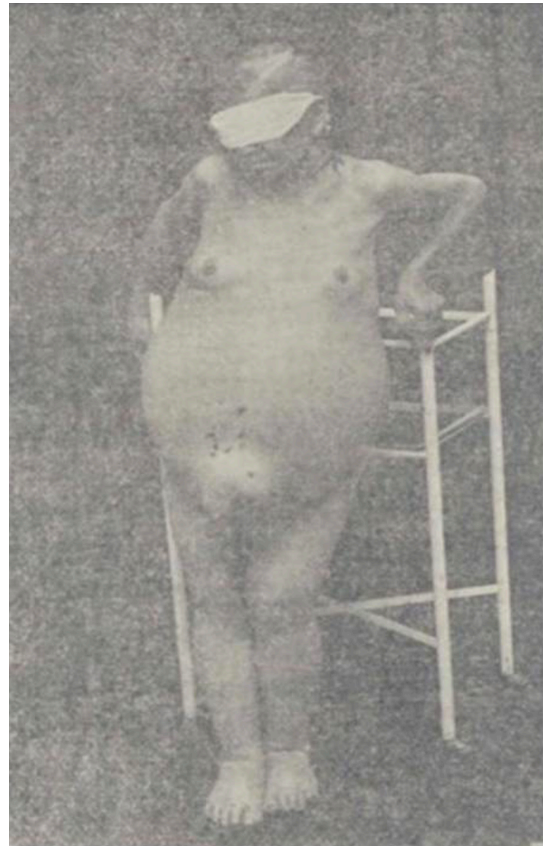11 Por lo riguroso e importante de la descripción clínica de este tumor y por las “altas capacidades” del autor, Tirado Macías propuso a Manuel José Luque como “socio correspondiente” de la Sociedad de Cirugía de Bogotá.

Figura 3. Tumor en un riñón en Mercedes Parra, vista de perfil



Fuente: Manuel José Luque, 1920, p. 66. Sala de Historia de la Medicina de la Universidad de Antioquia.

Figura 4. Tumor en un riñón en Mercedes Parra, vista de frente



Fuente: Manuel José Luque, 1920, p. 66. Sala de Historia de la Medicina de la Universidad de Antioquia.

Como se ha podido observar, la experiencia perceptiva de la enfermedad deformante y de la conformación monstruosa pone en escena una mirada y un juicio médico, articulados en el examen clínico, desde donde es analizado el estado de enfermedad a partir de un desvío de una normalidad morfológica. De esta forma, deformidad, degeneración y perturbación se reúnen en un solo espacio de visibilidad médica que intenta aprehender lo que se considera patológico. Así, la intervención médica sobre la enfermedad se dirige a un orden que es preciso restablecer. Este tipo de preocupación se ve en la extracción de un “enorme tumor del maxilar inferior”, realizado por Alonso Hoyos Duque en 1934,

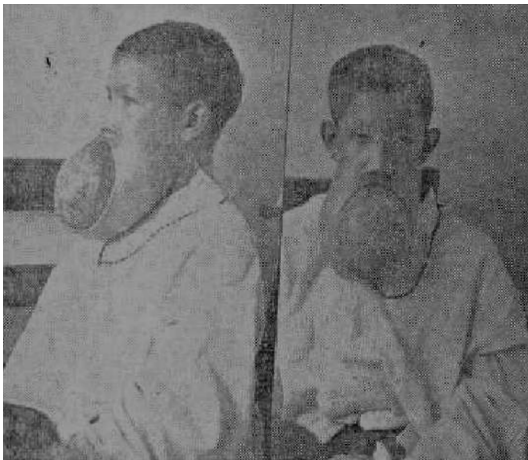
en Medellín. Tumor que, a través de un estudio histológico, registró una neoplasia de “células gigantes del sistema retículo-endotelial”. Esta descripción clínica también fue acompañada por una fotografía.

El 24 de septiembre de 1934 ingresó al servicio quirúrgico del Hospital de San Vicente un joven de 16 años, procedente del Peñol (Antioquia), cubierto en la parte inferior del rostro, “a la turca”, con un pañuelo. Este esquivaba las miradas y su lenguaje era imperceptible¹². Al descubrir su rostro se veía

12 Esta parte del desarrollo de la descripción clínica sobre un tumor en el maxilar inferior en un joven

“con asombro en la parte inferior un enorme tumor ovoideo, que sale de la boca, del tamaño de un coco y semejando el momento en que un parto del vértice distiende el periné” (Hoyos, 1934, p. 333). La fotografía que acompaña esta descripción sugiere una experiencia de la enfermedad enfatizando un padecimiento progresivo, soportado por largo tiempo (figura 5).

Figura 5. Enorme tumor del maxilar inferior en un joven de 16 años



Fuente: Alfonso Hoyos Duque, 1934, p. 332. Sala de Historia de la Medicina de la Universidad de Antioquia.

recuerda la película *El hombre elefante* del director estadounidense David Lynch, producción cinematográfica realizada en 1980. Esta cinta retrata la vida de John Merrick (personificado por Jhon Hurt) en la ciudad de Londres en 1884, quien era objeto de repulsión y asombro ante la apariencia monstruosa que exhibía su cuerpo. En una escena de la película, Merrick ingresa a un hospital con su rostro cubierto por un fardo blanco, el cual tenía un pequeño orificio por donde podía mirar, para ser examinado por el médico Frederick Treeves (personificado por Anthony Hopkins). Esta escena es fácilmente identificable en la descripción que suministra el médico colombiano Alonso Hoyos Duque del joven que trató en su servicio médico en 1934.

La madre de este chico sostenía que nunca le apareció segunda dentición en el maxilar inferior y que a la edad de seis años le comenzó a notar en el borde superior de este hueso un “tumorcito pequeño”, que lentamente creció hasta alcanzar proporciones colosales. “El desarrollo del tumor ha sido indoloro y no ha producido grandes perturbaciones, fuera de un poco de dificultad para masticar” (Hoyos, 1934, p. 333). Sin embargo, las dimensiones del tumor ya estaban produciendo rupturas del tejido, lo que ocasionaba fuertes hemorragias de 600 a 700 c.c., afirmaba Hoyos en su observación clínica.

A la inspección del tumor se observa que sus dimensiones son de 15 centímetros en su diámetro vertical y 13 en su horizontal. La cara anterior es esfenoidea, y al hacer prominencia, deforma considerablemente el borde del orificio bucal, el cual tiene una circunferencia aproximadamente de 42 centímetros. A simple vista este borde parece que estuviera adherido íntimamente al tumor en toda su periferia, pero haciendo hablar al enfermo se nota que el labio y el maxilar superiores están independizados. No hay comisuras bucales. La cara anterior del tumor está recubierta de una mucosa rosada, con algunos puntos exulcerados en donde se han presentado hemorragias. A 2 centímetros del labio superior y una separación de cinco centímetros se encuentran dos restos de coronas dentales, destruidas por la carie (Hoyos, 1934, p.333).

Cuando abría la boca, solo dejaba ver una abertura de unos tres centímetros por donde se percibía la “cara superior del tumor”, ligeramente aplanada, continuada con el piso de la boca; observando allí “un molar del lado izquierdo, con regular estado y bien conformado, unos molares casi destruidos por la carie, en el lado derecho; no se observan caninos” (Hoyos, 1934, p. 333). La lengua conservaba sus movimientos de retracción y propulsión, y la dentadura superior se encontraba en un “pésimo estado”. Todo el tumor estaba recubierto

por la piel del labio inferior y del mentón, llegando así hasta la “orquilla esternal” con apoyo sobre el cuello. La cara daba un “aspecto alargado”, al estar recubierta la piel de las caras laterales de las mejillas.

La palpación del tumor da la sensación de dureza ósea menos en la cara anterior que es de una blandura relativa. No se percibe la forma anatómica del maxilar inferior y sólo en la parte superior y laterales se aprecia algo de las ramas montantes; lo demás parece totalmente englobado en el tumor. La palpación es indolora.

[...] El enfermo conversa con gran dificultad con voz nasal pero bien articulada. Su alimentación es líquida y la ingiere con una cuchara. Los alimentos sólidos que necesiten masticación no los puede tomar. La respiración se hace sin ninguna dificultad (18 por minuto). (Hoyos, 1934, p.334).

La carencia de segunda dentición inferior, lo indoloro de la neoplasia y la evolución lenta, hacían a pensar a Hoyos, clínicamente, en un tumor benigno de origen dentario. De todas formas, esta hipertrofia que comportaba un trastorno anatomofisiológico promovía un diagnóstico difuso entre osteosarcoma, quiste dermoide, epurogrelis, quiste adenomantino o tumor mixto. El resultado final fue la extirpación total del tumor, junto a la resección de una parte considerable del labio inferior que estaba “considerablemente distendido”.

Los casos de formaciones tumorales que se han descrito ponen en función cierta manera de pensar la enfermedad deformante en un juego entre lo que se dice y lo que se ve. Lo que el signo dice es precisamente el síntoma, su soporte morfológico. El síntoma se convierte en signo a través de una mirada sensible a la diferencia, a la simultaneidad, a la sucesión y a la frecuencia. “Operación espontáneamente diferencial, consagrada a la totalidad y a la memoria, calculadora también; acto que por consiguiente reúne, en un solo movimiento, el elemento y el vínculo de los elementos entre

sí” (Foucault, 2001, p. 137). El análisis y la mirada clínica tienen como rasgo común sacar a la luz un orden natural de la enfermedad, recurriendo a un lenguaje regulado por contenidos de saber respecto al acontecimiento patológico.

Para fijar una geometría de lo visible patológico fue necesaria la puesta en obra de un lenguaje descriptivo en el campo de saber médico a partir del siglo XIX, en el que opera un isomorfismo entre la estructura de la enfermedad y la forma verbal que la recrea. El acto descriptivo es, en este sistema de pensamiento, una percepción del ser de la enfermedad que hace más visible el estado normal. El estado mórbido se muestra a través de las manifestaciones sintomáticas, en la pretensión de ofrecer en su lenguaje la cosa y el fenómeno nombrados. “En la clínica *ser visto* y *ser hablado* comunican sin tropiezo en la verdad manifiesta de la enfermedad de la cual está allí precisamente todo el *ser*. No hay enfermedad sino en el elemento de lo visible, y por consiguiente de lo enunciable” (Foucault, 2001, p. 138). Dos registros se ponen entonces en juego en la mirada clínica: el acto perceptivo y el elemento del lenguaje. Una gramática patológica que se expresa a través de una sintaxis icónica en las experiencias rizomáticas en el cuerpo deformado, las cuales hacen ruido al manifestar los diversos modos corporales de estar en la vida.

CONSIDERACIONES FINALES

Las observaciones clínicas de enfermedades deformantes y de conformaciones monstruosas realizadas por los médicos colombianos de finales del siglo XIX y comienzos del XX muestran cómo la corporalidad de lo patológico se hace visible a través del lenguaje médico. Este recurre a la técnica de la semiología clínica para hacer del cuerpo en estado mórbido un objeto de discurso entre los ámbitos hospitalario y pedagógico. El cuerpo deformado es un campo de análisis médico, pues el acontecimiento patológico solo emerge cuando se hace visible y enunciable según los contenidos de saber de la clínica. Las reflexiones y los casos sobre patologías tumorales, estudiados en este texto, así lo demuestran.

También, la práctica discursiva clínica hace del ver y del decir instrumentos de percepción de lo sensible. El médico capta el estado patológico, ligado a materializaciones del dolor en el cuerpo del paciente, construyendo con ello un lenguaje de la enfermedad según un plano de expresión y un plano de contenido en términos de la relación que establece el médico con la enfermedad. Lo que se dice al ver las manifestaciones de la enfermedad deformante, la transformación del síntoma en signo y la estrategia narrativa implementada por el médico para hacer aparecer el estado mórbido según el horizonte de comprensión médica, lo cual evoca experiencias rizomáticas corporales en términos de una red de relaciones entre conocimiento médico y dimensión sociocultural de la enfermedad.

De esta forma, el tumor denominado épulis que fue extirpado por Tomás José Eno en 1884, el sarcoma en un ojo tratado por Juan Bautista Montoya y Flórez y Carlos de Greff en 1902, los estudios sobre tumores malignos de los maxilares escrito por Pompilio Martínez en 1918, el teratoma suprimido por Manuel José Luque en 1920 y el colosal tumor eliminado por Alonso Hoyos Duque en 1934 ponen de manifiesto, hacen rizoma, tanto la percepción de la enfermedad como un enemigo que es necesario eliminar, así como la experiencia social de la enfermedad como castigo y rendición. En esta relación, que articula la experiencia intersubjetiva de la enfermedad y el saber médico, el uso de la fotografía pone en juego un orden de lo visible y de lo decible en una iconografía de la enfermedad deformante y la conformación monstruosa que exhiben los cuerpos. Síntoma, signo lingüístico, icono, diagnóstico y cura cumplen el círculo cerrado de un campo de construcción de verdad médica, entre el paciente y los imaginarios sociales sobre la enfermedad, ya que la mirada médica se dota de un material de reflexión con el estudio de las enfermedades y sus terapéuticas a partir de lo vivido por los pacientes, para así configurar ese círculo cerrado de voluntad de verdad que, para poder existir, solo se hace posible en un mimetismo de reciprocidades rizomáticas entre médico-paciente.

REFERENCIAS

- Barthes, R. (1990). *La aventura semiológica*. Paidós.
- Canguilhem, G. (1971). *Lo normal y lo patológico*. Siglo Veintiuno.
- Cardona Rodas, H. (2005). Theatrum Monstruosum: El lenguaje de lo difuso en el saber clínico colombiano de finales del siglo XIX y comienzos del XX. *Co-herencia*, 2(3), 151-173. <https://repository.eafit.edu.co/handle/10784/15167>
- Cardona Rodas, H. (2012). *Experiencias desnudas del orden. Cuerpos deformes y monstruosos*. Sello Editorial de la Universidad de Medellín.
- Cardona Rodas, H. (2016). *Iconografía médica en Colombia y España durante la segunda mitad del siglo XIX*. [Tesis doctoral en Antropología], Universitat Rovira i Virgili. <https://www.tdx.cat/handle/10803/399229>
- Cardona Rodas, H. (2019). Cuerpo-piel-lenguaje. La sífilis en el campo de enunciación de la dermatología clínica. *Secuencia*, (104), 1-30. <http://www.scielo.org.mx/pdf/secu/n104/2395-8464-secu-104-e1608.pdf>
- Cardona Rodas, H. (2020). La enfermedad como signo y las formas simbólicas del cuerpo enfermo en el horizonte de comprensión de la dermatología decimonónica. *Saúde e Sociedade*, 29(2), 1-15. <https://www.scielo.br/j/sausoc/a/Br8QYJDgm4Fs7Q3hK3YSX8v/?format=pdf&lang=es>
- Cardenal, L. (1916). *Diccionario Terminológico de Ciencias Médicas*. Salvat. Entradas Deformidad y Monstruo.
- Carroll, L. (1986). *Silvia y Bruno*. Plaza y Janés.
- Dagognet, F. (1973). *Escritura e iconografía*. Vrin. Traducción de María Cecilia Gómez, Medellín, 2002.
- Dagognet, F. (1997). *Georges Canguilhem. Filósofo de la vida*. Institut Synthélabo pour le progrès de la connaissance. *Traducciones Historia de la Biología* (pp. 25-26). Universidad Nacional, Medellín.

- Deleuze, G. (1989). *La lógica del sentido*. Seix Barral.
- Deleuze, G. y Guattari, F. (1997). *Mil Mesetas*. Pre-textos.
- Enao, J. T. (1884). Un caso de épolis. *Revista Médica*, IX (97), 28-35.
- Foucault, M. (1981). *Esto no es una pipa, ensayo sobre Magritte*. Anagrama.
- Foucault, M. (1990). *La vida de los hombres infames, ensayos sobre desviación y dominación*. La Piqueta.
- Foucault, M. (2001). *El nacimiento de la clínica, una arqueología de la mirada médica*. Siglo Veintiuno.
- Hjelmslev, L. (1971). *Prolegómenos a una teoría general del lenguaje*. Gredos.
- Hoyos Duque, A. (1934). Enorme tumor del maxilar inferior (sarcoma de mieloplaxias). *Boletín Clínico*, (I)7, 332-335.
- Leroi-Gourhan, A. (1971). *El gesto y la palabra*. Ediciones de la Universidad Central de Venezuela.
- Luque, M. J. (1920). Algunas consideraciones sobre los tumores del riñón. Un caso de lipofibroblastomata del riñón derecho. *Repertorio de Medicina y Cirugía*, (XII) 134, 64-72.
- Martínez, P. (1918). Tumores malignos de los maxilares en la región interior de Colombia. *Repertorio de Medicina y Cirugía*, (IX) 102, 289-322.
- Montoya y Flórez, J. B. y Greiff, de C. (1902). Sarcoma embrioplástico. *Anales de la Academia de Medicina de Medellín*, (XI)5, 167.
- Pujade, R., Sicard, M. y Wallach, D. (1995). *À corps et à raison. Photographies médicales 1840-1920*. Marval.
- Reynoso, C. (2014). *Árboles y redes. Crítica del pensamiento rizomático*. Ediciones desde abajo.
- Salaverry, O. (2013). La etimología del cáncer y su curioso curso histórico. *Revista Peruana de Medicina Experimental y Salud Pública*, (30)1, 137-141.
- Tirado Macías, C. (1920). Comentarios sobre los tumores del riñón y los lipofibroblastomas. *Repertorio de Medicina y Cirugía*, (XII)134, 72-82.

Fecha de ingreso: 25/11/2021

Fecha de aprobación: 22/08/2022

